



Ciudad de México, 1 de febrero del 2018

MTRA. [REDACTED]

Titular de la Unidad de Investigación de Delitos para Personas Migrantes,
adscrita a la Subprocuraduría de Derechos Humanos, Prevención del Delito
y Servicios a la Comunidad, Procuraduría General de la República

LIC. [REDACTED]

Agente del Ministerio Público de la Federación de la Unidad de
Investigación de Delitos para Personas Migrantes
Averiguación Previa AP/PGR/SDHPDSC/UIDPM/M2/003/2016

**REF: DICTAMEN INTEGRADO DE IDENTIFICACIÓN
Y CAUSA Y MODO DE MUERTE DE LOS RESTOS
"OCCISO 21" DE PGJ DE NUEVO LEÓN
CON EL SR. [REDACTED]**

RESUMEN EJECUTIVO

Por la presente, nos dirigimos a ustedes con el fin de presentar el dictamen integrado multidisciplinario de identificación de los restos codificados como "**OCCISO 21**" por la **Procuraduría General de Justicia (PGJ) del estado de Nuevo León** y la Subprocuraduría de Control Regional, Procedimientos Penales y Amparo (SCRPPA) de la Procuraduría General de la República (PGR), con quien en vida respondiera al nombre de [REDACTED], ciudadano mexicano, nacido en Jiménez, estado de Tamaulipas, de 23 años de edad al momento de su fallecimiento. Según la documentación consultada, los restos codificados como "OCCISO 21" forman parte del expediente o averiguación previa AP/121/2012-I-1 de la PGJ del Estado de Nuevo León y de la Averiguación Previa AP/PGR/NL/GPE-I/1479/D/2012 de la PGR, en la actualidad AP AP/PGR/SDHPDSC/UIDPM/M2/003/2016. Dichos restos fueron encontrados junto con otros 48 restos el **13 de mayo del 2012** por el Ministerio Público de la PGJ del Estado de Nuevo León en la carretera Monterrey-Reynosa, kilómetro 47+200, en el Municipio de Cadereyta Jiménez, Nuevo León. Estos restos han recibido distinta codificación a lo largo de la investigación por distintas disciplinas forenses¹. A los fines de simplificar la codificación en el presente dictamen, nos referiremos a estos restos como "**OCCISO 21**". El presente dictamen también incluye una sección sobre causa y modo de muerte.

CCP. [REDACTED], Subprocuradora de Derechos Humanos, Prevención del Delito y Servicios a la Comunidad de la Procuraduría General de la República.

¹ Los códigos que figuran en este título son: "OCCISO 21", que corresponde al código otorgado por Criminalística de Campo de la PGJ de Nuevo León en el momento del levantamiento de dichos restos; "A-1575/12", que corresponde al código de Autopsia otorgado por los Servicios Periciales de la PGJ de Nuevo León, "19MI18645", que corresponde al Código otorgado por Genética de PGR a la muestra proveniente de dichos restos procesada en dicho laboratorio; "PNL" significa "Persona No Localizada" y el código de PNL 21300023, corresponde al otorgado internamente por el Equipo Argentino de Antropología Forense al Sr. [REDACTED]



Ciudad de México, 1 de febrero del 2018

MTRA. [REDACTED]

Titular de la Unidad de Investigación de Delitos para Personas Migrantes, adscrita a la Subprocuraduría de Derechos Humanos, Prevención del Delito y Servicios a la Comunidad, Procuraduría General de la República

Recibi 2 Originales

1º Feb 18

LIC. [REDACTED]

Agente del Ministerio Público de la Federación de la Unidad de Investigación de Delitos para Personas Migrantes
Averiguación Previa AP/PGR/SDHPDSC/UIDPM/M2/003/2016

REF: DICTAMEN INTEGRADO DE IDENTIFICACIÓN Y CAUSA Y MODO DE MUERTE DE LOS RESTOS "OCCISO 48" DE PGJ DE NUEVO LEÓN CON EL SR [REDACTED]

RESUMEN EJECUTIVO

Por la presente, nos dirigimos a ustedes con el fin de presentar el dictamen integrado multidisciplinario de identificación de los restos codificados como "OCCISO 48" por la Procuraduría General de Justicia (PGJ) del estado de Nuevo León y la Subprocuraduría de Control Regional, Procedimientos Penales y Amparo (SCRPPA) de la Procuraduría General de la República (PGR), con quien en vida respondiera al nombre de [REDACTED] ciudadano mexicano, nacido en Reynosa, estado de Tamaulipas, de 34 años de edad al momento de su fallecimiento. Según la documentación consultada, los restos codificados como "OCCISO 48" forman parte del expediente o averiguación previa AP/121/2012-I-1 de la PGJ del Estado de Nuevo León y de la Averiguación Previa AP/PGR/NL/GPE-I/1479/D/2012 de la PGR. Dichos restos fueron encontrados junto con otros 48 restos el 13 de mayo del 2012 por el Ministerio Público de la PGJ del Estado de Nuevo León en la carretera Monterrey-Reynosa, kilómetro 47+200, en el Municipio de Cadereyta Jiménez, Nuevo León. Estos restos han recibido distinta codificación a lo largo de la investigación por distintas disciplinas forenses.¹ A los fines de simplificar la codificación, en el

CCP. [REDACTED] Subprocuradora de Derechos Humanos, Prevención del Delito y Servicios a la Comunidad de la Procuraduría General de la República.

¹ Los códigos que figuran en este título son: "OCCISO 48", que corresponde al código otorgado por Criminalística de Campo de la PGJ de Nuevo León en el momento del levantamiento de dichos restos; "A-1602-12", que corresponde al código de Autopsia otorgado por los Servicios Periciales de la PGJ de Nuevo León, "19MI18672", que corresponde al Código otorgado por Genética de PGR a la muestra



Ciudad de México, a 22 de marzo de 2018

Agente del Ministerio Público de la Federación

Adscrito a la Unidad de Investigación de Delitos para Personas Migrantes,
Subprocuraduría de Derechos Humanos, Prevención del Delito y Servicios a la Comunidad,
Procuraduría General de la República, averiguación previa PGR/SDHPDSC/UIDPM/M2/001/2016

**REF: DICTAMEN INTEGRADO DE IDENTIFICACIÓN DEL CADÁVER 63
DE LA AP354/2010 DE PGJ TAMAULIPAS O AP/PGR/TAMPS/MAT-III/2294/2010 DE
SCRPPA, ACTUALMENTE AP/PGR/SDHPDSC/UIDPM/M2/001/2016,
CON EL SR. [REDACTED]**

RESUMEN EJECUTIVO

Por la presente, nos dirigimos a ustedes con el fin de presentar el **Dictamen Integrado de Identificación** de los restos masculinos codificados como "**CADÁVER 63**"¹ por la Procuraduría General de Justicia (PGJ) del estado de Tamaulipas en la averiguación previa AP354/2010, posteriormente AP/PGR/TAMPS/MAT-III/2294/2010 de la Subprocuraduría de Control Regional de Procedimientos Penales y Amparo (SCRPPA) de la Procuraduría General de la República (PGR), y actualmente PGR/SDHPDSC/UIDPM/M2/001/2016, con el Sr. [REDACTED] S, ciudadano hondureño, nacido en San Pedro Sula, Cortés, de 35 años de edad al momento de su fallecimiento.

La identificación de estos restos se encuentra dentro del mandato y trabajo de una comisión especial creada el 23 de agosto del 2013, llamada "**Comisión Forense**", que surge a partir de la firma del "*Convenio de Colaboración para la Identificación de Restos Localizados en San Fernando, Tamaulipas, y en Cadereyta, Nuevo León*", publicado en el Diario Oficial de la Federación el 4 de septiembre de 2013.² Dicho convenio fue firmado por la Procuraduría General de la República (PGR), un grupo de organizaciones no gubernamentales de Centroamérica y México, bajo la coordinación de la Fundación para la Justicia y Estado Democrático de Derecho (FJEDD), y por el Equipo Argentino de Antropología Forense (EAAF). El objetivo de la Comisión Forense es identificar los restos no identificados de dos eventos ocurridos en San Fernando, Tamaulipas (el homicidio de 72 personas ocurrido en agosto 2010 y el hallazgo de las fosas clandestinas de abril del 2011 conteniendo restos de aproximadamente 195 personas también víctimas de homicidio), y la masacre ocurrida en Cadereyta, Nuevo León (el homicidio de 49 personas en mayo 2012). La Comisión Forense también tiene como mandato revisar los restos identificados antes de la existencia de la Comisión Forense, por parte de la PGR o por las

¹ "**CADÁVER 63**" es el código otorgado por Criminalística de Campo de la PGJE de Tamaulipas en el momento del levantamiento de dichos restos. A los fines de facilitar la lectura, cuando nos refiramos a los restos en el contenido del presente dictamen, sólo se utilizará el código CADÁVER 63.

² Convenio publicado en: http://www.dof.gob.mx/nota_detalle.php?codigo=5312887&fecha=04/09/2013.

Ciudad de México 17 de abril del 2018

C. Agente del Ministerio Público de la Federación

Adscrito a la Unidad Especializada en Investigación de Delito en Materia de Secuestro,
De la Subprocuraduría Especializada en Investigación de Delincuencia Organizada
Procuraduría General de la República
PGR/SEIDO/UEIDMS/EXH/077/2014 y AP/PGR /SIEDO/UEIS/197/2011

**REF: DICTAMEN INTEGRADO DE IDENTIFICACIÓN,
CAUSA Y MODO DE MUERTE DE LOS RESTOS
"AP39/2011, FOSA 1, CUERPO 1" DE LA PGJ DE TAMAULIPAS,
DENTRO DE LA 01/2015 DE LA PGJ
EXHORTO PGR/SEIDO/UEIDMS/EXH/077/2014,
ACTUALMENTE AP/PGR /SIEDO/UEIS/197/2011
CON EL SR. [REDACTED]**

RESUMEN EJECUTIVO

Por la presente, nos dirigimos a ustedes con el fin de presentar el dictamen integrado multidisciplinario de identificación de los restos masculinos codificados como **"CUERPO 1, FOSA 1"** de la **averiguación previa AP39/2011 de la Procuraduría General de Justicia (PGJ) de Tamaulipas** que en un primer momento, vía exhorto **PGR/SEIDO/UEIDMS/EXH/077/2014** quedó adscrita a la **Procuraduría General de la República** y en un segundo momento, en febrero del 2017, se adherió a la **AP/PGR/SIEDO/UEIS/197/2011**, con quien en vida respondiera al nombre de [REDACTED] ciudadano mexicano, de 59 años de edad al momento de su fallecimiento. Los restos identificados a partir del presente dictamen como pertenecientes al Sr. [REDACTED] fueron recuperados por la PGJ de Tamaulipas el 8 de abril del 2011 de una fosa clandestina ubicada en el municipio de San Fernando, Tamaulipas. A los fines de simplificar la codificación² en el presente dictamen, nos referiremos a estos restos como **"AP39/2011, FOSA 1, CUERPO 1"** o **"AP39 F1 C1"**. El presente dictamen también incluye una sección sobre causa y modo de muerte.

La identificación de estos restos se encuentra dentro del mandato y trabajo de una comisión especial creada el 23 de agosto del 2013, llamada **"Comisión Forense"**, que surge a partir de la firma del *"Convenio de Colaboración para la Identificación de Restos Localizados en San Fernando, Tamaulipas, y en Cadereyta, Nuevo*

CCP. Mtra [REDACTED], Subprocuradora de Derechos Humanos, Prevención del Delito y Servicios a la Comunidad, Procuraduría General de la República.

² En el documento "Inspección Ministerial y Levantamiento de Cadáver" se hace referencia a estos restos con el código "CUERPO 1 FOSA 1"; en la "Fe Ministerial de Autopsia e Inspección de Cadáver" se codifica como "CUERPO 1 FOSA 1"; en la "Necropsia" se nombra como "CADAVER N.1 FOSA (1) N.N. MASCULINO EJIDO LAS NORIAS". En su informe de antropología forense, el EAAF agregó a estos restos el código 21201016 como un código neutro, mientras se verificaba la consistencia del cadáver exhumado por personal ministerial y peritos de PGJ del Estado de Tamaulipas en el año 2014 del Panteón "El Rincón", San Fernando, Tamaulipas. El código 21201016 proviene del Proyecto Frontera, proyecto regional de migrantes desaparecidos que coordina el EAAF.

Ciudad de México a 17 de abril del 2018

C. Agente del Ministerio Público de la Federación

Adscrito a la Unidad Especializada en Investigación de Delito en Materia de Secuestro,
De la Subprocuraduría Especializada en Investigación de Delincuencia Organizada
Procuraduría General de la República
PGR/SEIDO/UEIDMS/EXH/077/2014 y AP/PGR/SIEDO/UEIS/197/2011

**REF: DICTAMEN INTEGRADO DE IDENTIFICACIÓN,
CAUSA Y MODO DE MUERTE DE LOS RESTOS
"AP39/2011, FOSA 3, CUERPO 1" DE LA PGJ DE TAMAULIPAS,
DENTRO DE LA 01/2015 DE LA PGJ
EXHORTO PGR/SEIDO/UEIDMS/EXH/077/2014,
ACTUALMENTE AP/PGR/SIEDO/UEIS/197/2011**

RESUMEN EJECUTIVO

Por la presente, nos dirigimos a ustedes con el fin de presentar el dictamen integrado multidisciplinario de identificación de los restos masculinos codificados como **"CUERPO 1, FOSA 3"** de la **averiguación previa AP39/2011 de la Procuraduría General de Justicia (PGJ) de Tamaulipas** que en un primer momento, vía exhorto **PGR/SEIDO/UEIDMS/EXH/077/2014** quedó adscrita a la **Procuraduría General de la República** y en un segundo momento, en febrero del 2017, se adherió a la **AP/PGR/SIEDO/UEIS/197/2011**, con quien en vida respondiera al nombre de _____ ciudadano mexicano, de 54 años de edad al momento de su fallecimiento. Los restos identificados a partir del presente dictamen como pertenecientes al _____ fueron recuperados por la PGJ de Tamaulipas el 8 de abril del 2011 de una fosa clandestina ubicada en el municipio de San Fernando, Tamaulipas. A los fines de simplificar la codificación en el presente dictamen, nos referiremos a estos restos como **"AP39/2011, FOSA 3, CUERPO 1"** o **"AP39 F3 C1"**². El presente dictamen también incluye una sección sobre causa y modo de muerte.

La identificación de estos restos se encuentra dentro del mandato y trabajo de una comisión especial creada el 23 de agosto del 2013, llamada **"Comisión Forense"**, que surge a partir de la firma del *"Convenio de*

Procuraduría General de la República.

Subprocuradora de Derechos Humanos, Prevención del Delito y Servicios a la Comunidad,

² En el documento "Inspección Ministerial y Levantamiento de Cadáver" se hace referencia a estos restos con el código "CUERPO 1 FOSA 3"; en la "Fe Ministerial de Autopsia e Inspección de Cadáver" se codifica como "CUERPO 1 FOSA 3"; en la "Necropsia" se nombra como "CADAVER No.1 FOSA (3) N.N. SEXO MASCULINO N.N. EJIDO LAS NORIAS". En su informe de antropología forense, el EAAF agregó a estos restos el código 21201018 como un código neutro, mientras se verificaba la consistencia del cadáver exhumado por personal ministerial y peritos de PGJ del Estado de Tamaulipas en el año 2014 del Panteón "El Rincón", San Fernando, Tamaulipas. El código 21201018 proviene del Proyecto Frontera, proyecto regional de migrantes desaparecidos que coordina el EAAF.

Ciudad de México 8 de mayo del 2018

C. Agente del Ministerio Público de la Federación
Adscrito a la Unidad Especializada en Investigación de Delito en Materia de Secuestro,
De la Subprocuraduría Especializada en Investigación de Delincuencia Organizada
Procuraduría General de la República
PGR/SEIDO/UEIDMS/EXH/081/2014 y AP/PGR/SIEDO/UEIS/197/2011

**DICTAMEN INTEGRADO DE IDENTIFICACIÓN, CAUSA Y MODO
DE MUERTE DE LOS RESTOS "AP151/2011, FOSA 2, CUERPO 1"
DE LA PGJ DE TAMAULIPAS, AP PGR/SEIDO/UEIDMS 01/2015,
EXHORTO PGR/SEIDO/UEIDMS/EXH/081/2014,
ACTUALMENTE AP/PGR/SIEDO/UEIS/197/2011
CON EL SR. ROBERTO CARLOS CASTILLO TREVIÑO**

RESUMEN EJECUTIVO

Por la presente, nos dirigimos a ustedes con el fin de presentar el dictamen integrado multidisciplinario de identificación de los restos masculinos codificados como **"CUERPO 1, FOSA 2"** de la **averiguación previa AP151/2011 de la Procuraduría General de Justicia (PGJ) de Tamaulipas** que en un primer momento, via exhorto **PGR/SEIDO/UEIDMS/EXH/081/2014** quedó adscrita a la **Procuraduría General de la República**, y en un segundo momento, en febrero del 2017, se acumuló a la **AP/PGR/SIEDO/UEIS/197/2011**, con quien en vida respondiera al nombre de **Roberto Carlos CASTILLO TREVIÑO**, ciudadano mexicano, de 36 años de edad al momento de su fallecimiento. Los restos identificados a partir del presente dictamen como pertenecientes al Sr. **CASTILLO TREVIÑO** fueron recuperados por la PGJ de Tamaulipas el 25 de abril del 2011 de una fosa clandestina ubicada en el Ejido La Joya, municipio de San Fernando, Tamaulipas. A los fines de simplificar la codificación² en el presente dictamen, nos referiremos a estos restos como **"AP151/2011, FOSA 2, CUERPO 1"** o **"AP151 F2 C1"**. El presente dictamen también incluye una sección sobre causa y modo de muerte.

La identificación de estos restos se encuentra dentro del mandato y trabajo de una comisión especial creada el 23 de agosto del 2013, llamada **"Comisión Forense"**, que surge a partir de la firma del **"Convenio de Colaboración para la Identificación de Restos Localizados en San Fernando, Tamaulipas, y en Cadereyta, Nuevo León"**, publicado en

CCP. Mtra. Sara Irene Herrerías Guerra, Subprocuradora de Derechos Humanos, Prevención del Delito y Servicios a la Comunidad, Procuraduría General de la República.

² En el documento **"Inspección Ministerial y Levantamiento de Cadáver"** se hace referencia a estos restos con el código **"CUERPO 1 FOSA 2"**; en la **"Fe Ministerial de Autopsia e Inspección de Cadáver"** se codifica como **"CUERPO: 01 FOSA: DOS"**; en el **"Informe Médico Legal"** se nombra como **"CADAVER (2) FOSA (1) EJIDO LA JOYA SEXO MASCULINO"**. En su informe de antropología forense, el EAAF agregó a estos restos el código 21201030 como un código neutro, mientras se verificaba la consistencia del cadáver exhumado por personal ministerial y peritos de PGJ del Estado de Tamaulipas en el año 2014 del Panteón "El Rincón", San Fernando, Tamaulipas. El código 21201030 proviene del Proyecto Frontera, proyecto regional de migrantes desaparecidos que coordina el EAAF.

Ciudad de México a 4 de septiembre de 2018

C. Agente del Ministerio Público de la Federación

Adscrito a la Unidad Especializada en Investigación de Delitos en Materia de Secuestro,
De la Subprocuraduría Especializada en Investigación de Delincuencia Organizada
Procuraduría General de la República
PGR/SEIDO/UEIDMS/EXH/075/2014 y AP/PGR/SIEDO/UEIS/197/2011

**REF: DICTAMEN INTEGRADO DE IDENTIFICACIÓN,
CAUSA Y MODO DE MUERTE DE LOS RESTOS
"AP37/2011, FOSA 1, CUERPO 5" DE LA PGJ DE TAMAULIPAS,
DENTRO DE LA 01/2015² DE LA PGJ
EXHORTO PGR/SEIDO/UEIDMS/EXH/075/2014,
ACTUALMENTE AP/PGR/SIEDO/UEIS/197/2011
CON EL SR. GERARDO GALICIA SEGURA**

RESUMEN EJECUTIVO

Por la presente, nos dirigimos a ustedes con el fin de presentar el dictamen integrado multidisciplinario de identificación de los restos masculinos codificados como "CUERPO 5, FOSA 1" de la averiguación previa AP37/2011 de la Procuraduría General de Justicia (PGJ) de Tamaulipas que en un primer momento de la Comisión Forense³, vía exhorto PGR/SEIDO/UEIDMS/EXH/075/2014 quedó adscrita a la Procuraduría General de la República y en un segundo momento, en febrero del 2017, se adhirió a la AP/PGR/SIEDO/UEIS/197/2011, con quien en vida respondiera al nombre de Gerardo GALICIA SEGURA, ciudadano mexicano, de 38 años de edad al momento de su desaparición. Los restos identificados a partir del presente dictamen como pertenecientes al Sr. GALICIA SEGURA fueron recuperados por la PGJ de Tamaulipas el 8 de abril del 2011 de una fosa clandestina ubicada en el municipio de San Fernando, Tamaulipas. A los fines de simplificar la codificación en el presente dictamen, nos referiremos a estos restos como "AP37/2011, FOSA 1, CUERPO 5" o "AP37 F1 C5"⁴. El presente dictamen también incluye una sección sobre causa y modo de muerte.

La identificación de estos restos se encuentra dentro del mandato y trabajo de una comisión especial creada el 23

CCP. Mtra. Sara Irene Herrerías Guerra, Subprocuradora de Derechos Humanos, Prevención del Delito y Servicios a la Comunidad, Procuraduría General de la República.

² Esta Averiguación Previa se inicia en la PGJE de Tamaulipas en el 12 de junio del 2015 en la ciudad de Matamoros, por parte del Ministerio Público, al parecer para que continúe con la "...secuela procedimental de la AP01/2011 de la PGJ entre otras".

³ Ver más abajo explicación sobre la Comisión Forense.

⁴ En el documento "Inspección Ministerial y Levantamiento de Cadáver" se hace referencia a estos restos con el código "CUERPO 5.- FOSA 1"; en la "Fe Ministerial de Autopsia e Inspección de Cadáver" se codifica como "CUERPO 5 FOSA 1"; en la "Autopsia" se nombra como "NO IDENTIFICADO ARENAL 5 FOSA 1". En su dictamen de antropología forense, el EAAF agregó a estos restos el código 21201013 como un código neutro, mientras se verificaba la consistencia del cadáver exhumado por personal ministerial y peritos de PGJ del Estado de Tamaulipas en el año 2014 del Panteón "El Rincón", San Fernando, Tamaulipas. El código 21201013 proviene del Proyecto Frontera, proyecto regional de migrantes desaparecidos que coordina el EAAF.

Ciudad de México, 4 de septiembre del 2018

C. Agente del Ministerio Público de la Federación

Adscrito a la Unidad Especializada en Investigación de Delitos en Materia de Secuestro,
De la Subprocuraduría Especializada en Investigación de Delincuencia Organizada
Procuraduría General de la República, AP/PGR/SIEDO/UEIS/197/2011

**REF: DICTAMEN INTEGRADO DE IDENTIFICACIÓN
Y CAUSA Y MODO DE MUERTE DE LOS
RESTOS "AP197/2011, FOSA 4, CUERPO 11"
CON EL SR. ANTELMO GUERRERO CASTRO****RESUMEN EJECUTIVO**

Por la presente, nos dirigimos a ustedes con el fin de presentar el **dictamen integrado multidisciplinario de identificación de los restos masculinos codificados como "CUERPO 11, FOSA 4" de la AP/PGR/SIEDO/UEIS/197/2011 de la Procuraduría General de la República, con quien en vida respondiera al nombre de Antelmo GUERRERO CASTRO**, ciudadano mexicano, nacido en la localidad de La Noria, municipio de Ciudad Fernández, estado de San Luis Potosí, de 20 años de edad al momento de su fallecimiento. El Sr. Antelmo GUERRERO CASTRO desapareció con su hermano mayor, el Sr. Luis Ramón GUERRERO CASTRO, sosteniendo ambos el último contacto con sus familiares el 25 de marzo del 2011, día en que salieron en autobús desde Río Verde, San Luis Potosí hacia Reynosa, Tamaulipas, con destino final a los Estados Unidos de Norteamérica. Los restos identificados a partir del presente dictamen como pertenecientes al Sr. Antelmo GUERRERO CASTRO fueron recuperados por el Ministerio Público de Procuraduría General de Justicia (PGJ) del estado de Tamaulipas el 11 de abril del 2011 de una fosa común, clandestina, localizada en el municipio de San Fernando, Tamaulipas. A los fines de simplificar la codificación² en el presente dictamen, nos referiremos a estos

CCP. Mtra. Sara Irene Herrerías Guerra, Subprocuradora de Derechos Humanos, Prevención del Delito y Servicios a la Comunidad de la Procuraduría General de la República.

² En el documento "Inspección Ministerial y Levantamiento de Cadáver" se hace referencia a estos restos con el código "CUERPO 11 FOSA 4"; en la "Fe Ministerial de Autopsia e Inspección de Cadáver" se codifica como "CUERPO NÚMERO: ONCE (11) FOSA CUATRO (4) ARENAL", en el "Informe Médico Legal" se nombra como "N.N. MASCULINO. NUMERO 11. FOSA 4"; y en el "Acta Médica" se codifica como "Numero "Fosa 4 Cadáver 11". En su informe de exhumación y antropología forense, el EAAF en el 2015 le agregó a estos restos el código "04202004" como un código neutro, mientras se verificaba la consistencia del cadáver exhumado del Panteón Dolores en Ciudad de México por la Comisión Forense en el 2014, con el cadáver "C11" exhumado por la PGJ Tamaulipas en el 2011 de la fosa 4, dentro de la AP138/2011 de la PGJ de Tamaulipas o AP197/2011 de la PGR. El código "04202004" proviene del Proyecto Frontera, proyecto regional de migrantes desaparecidos que coordina el EAAF. Al mismo tiempo, a partir del examen de estos restos en el INCIFO de la Ciudad de México por parte de la Comisión Forense, el EAAF le agregó información adicional al código de cadáver original que refleja la diferencia en la ubicación de la inhumación del cuerpo por parte de la PGR antes de la creación de la Comisión Forense y el caso dentro de la Comisión Forense: T2-DF-AP197 F4 C11. Tanto en el informe de exhumación como en el informe de antropología se explicita esta misma información. Por otra parte, al momento en el que el EAAF tomó el caso del Sr. Antelmo

El 23 de agosto del 2013 se creó la **Comisión Forense** a partir de la firma del "Convenio de Colaboración para la Identificación de Restos Localizados en San Fernando, Tamaulipas, y en Cadereyta, Nuevo León", publicado en el Diario Oficial de la Federación el 4 de septiembre de 2013.² Dicho convenio fue firmado por el entonces procurador de la Procuraduría General de la República (PGR), un grupo de organizaciones no gubernamentales de Centroamérica y México, bajo la coordinación de la Fundación para la Justicia y Estado Democrático de Derecho (FJEDD), y por el Equipo Argentino de Antropología Forense (EAAF). El objetivo de la Comisión Forense es identificar y revisar causa de muerte de los restos no identificados de dos eventos ocurridos en San Fernando, Tamaulipas (la masacre de 72 migrantes de agosto 2010 y el hallazgo de las fosas clandestinas conteniendo un mínimo de 195 restos de abril del 2011), y la masacre ocurrida en Cadereyta, Nuevo León (el hallazgo de 49 torsos en mayo 2012). La Comisión Forense también tiene como mandato revisar los restos identificados, antes de la existencia de la Comisión Forense, por parte de la PGR o por las correspondientes procuradurías de los estados de Tamaulipas y Nuevo León, en los casos en los que sus familiares expresen dudas sobre la identificación de los mismos. El Equipo Argentino de Antropología Forense y la Coordinación General de Servicios Periciales (CGSP) de PGR fueron nombrados como peritos dentro de las averiguaciones previas que involucran las investigaciones dentro del mandato de la Comisión Forense.

El 23 de agosto de 2017, en el marco de la Comisión Forense, el Equipo Argentino de Antropología Forense (EAAF) junto con la Procuraduría General de la República, entrevistó a los familiares del Sr. [REDACTED] en la Unidad de Investigación de Delitos para Personas Migrantes de la Subprocuraduría de Derechos Humanos de la PGR (de aquí en adelante, la "Unidad de Migrantes") ubicada en la calle López 111, colonia Centro, Ciudad de México³. En dicha entrevista se recolectó información sobre su desaparición y sus datos *ante mortem* (o información física en vida). Asimismo, se tomaron muestras para análisis genéticos con fines identificatorios de la Sra. [REDACTED] y del Sr. [REDACTED], madre y hermano del Sr. [REDACTED], respectivamente.

En el presente Dictamen se resumen los principales resultados alcanzados de la comparación de esta información con dictámenes periciales y documentos ministeriales emitidos por la Procuraduría General de Justicia (PGJ) del estado de Nuevo León sobre los restos denominados "OCCISO 21" o relacionados con ellos, desde el momento de su hallazgo en el 2012 hasta la actualidad. Se adjuntan también dictámenes realizados por peritos del EAAF y de la CGSP de PGR, adscritos a la Comisión Forense, los cuáles examinaron los restos OCCISO 21 en el año 2017.

² Convenio publicado en: http://www.dof.gob.mx/nota_detalle.php?codigo=5312887&fecha=04/09/2013.

³ La dirección corresponde al momento en que se realiza la diligencia, actualmente la Unidad de Migrantes se encuentra en la calle de Vallarta #13, Colonia Tabacalera, Ciudad de México.



presente dictamen, nos referiremos a estos restos como "OCCISO 48". El presente dictamen también incluye una sección sobre causa y modo de muerte.

El 23 de agosto del 2013 se creó la **Comisión Forense** a partir de la firma del "Convenio de Colaboración para la Identificación de Restos Localizados en San Fernando, Tamaulipas, y en Cadereyta, Nuevo León", publicado en el Diario Oficial de la Federación el 4 de septiembre de 2013². Dicho convenio fue firmado por el entonces procurador de la Procuraduría General de la República (PGR), un grupo de organizaciones no gubernamentales de Centroamérica y México, bajo la coordinación de la Fundación para la Justicia y Estado Democrático de Derecho (FJEDD), y por el Equipo Argentino de Antropología Forense (EAAF). El objetivo de la Comisión Forense es identificar y revisar causa de muerte de los restos no identificados de dos eventos ocurridos en San Fernando, Tamaulipas (la masacre de 72 migrantes de agosto 2010 y el hallazgo de las fosas clandestinas conteniendo un mínimo de 195 restos de abril del 2011), y la masacre ocurrida en Cadereyta, Nuevo León (el hallazgo de 49 torsos en mayo 2012). La Comisión Forense también tiene como mandato revisar los restos identificados, antes de la existencia de la Comisión Forense, por parte de la PGR o por las correspondientes procuradurías de los estados de Tamaulipas y Nuevo León, en los casos en los que sus familiares expresen dudas sobre la identificación de los mismos. El Equipo Argentino de Antropología Forense y la Coordinación General de Servicios Periciales (CGSP) de PGR fueron nombrados como peritos dentro de las averiguaciones previas que involucran las investigaciones dentro del mandato de la Comisión Forense.

El 20 de julio de 2017, en el marco de la Comisión Forense, el Equipo Argentino de Antropología Forense (EAAF) junto con la Procuraduría General de la República, entrevistó uno de los familiares del Sr. [REDACTED] en la Unidad de Migrantes ubicada en la calle López 111, colonia Centro, Ciudad de México. En dicha entrevista se recolectó información sobre su desaparición y sus datos *ante mortem* (o información física en vida). Asimismo, se tomaron muestras para análisis genéticos con fines identificatorios del Sr. [REDACTED] padre del desaparecido.

En el presente Dictamen se resumen los principales resultados alcanzados de la comparación de esta información con dictámenes periciales y documentos ministeriales emitidos por la Procuraduría General de Justicia (PGJ) del estado de Nuevo León sobre los restos denominados "OCCISO 48" o relacionados con ellos, desde el momento de su hallazgo en el 2012 hasta la actualidad. Se adjuntan también dictámenes realizados por peritos del EAAF y de la CGSP de PGR, adscritos a la Comisión Forense, los cuáles examinaron los restos **OCCISO 48** en el 2017.

proveniente de dichos restos procesada en dicho laboratorio; *PNL* significa "Persona No Localizada" y el código de PNL 21300022, corresponde al otorgado por el Equipo Argentino de Antropología Forense al Sr. [REDACTED]

² Convenio publicado en: http://www.dof.gob.mx/nota_detalle.php?codigo=5312887&fecha=04/09/2013.



correspondientes procuradurías de los estados de Tamaulipas y Nuevo León, en los casos en los que sus familiares expresen dudas sobre la identificación de los mismos. El Equipo Argentino de Antropología Forense y la Coordinación General de Servicios Periciales (CGSP) de PGR fueron nombrados como peritos dentro de las averiguaciones previas que involucran las investigaciones dentro del mandato de la Comisión Forense.

En el marco del **Banco de Datos Forenses de Migrantes No Localizados de Honduras**³ (en adelante, "Banco Forense de Honduras"), el 29 de noviembre de 2017, el Equipo Argentino de Antropología Forense (EAAF), junto con la Secretaría de Relaciones Exteriores y Cooperación Internacional (SRECI) de Honduras, la Secretaría de Derechos Humanos, Justicia, Gobernación y Descentralización (SDHJGD), el Foro Nacional Para las Migraciones en Honduras (FONAMIH), y el Comité de Familiares de Migrantes Desaparecidos de El Progreso (COFAMIPRO), entrevistaron a familiares del Sr. [REDACTED] con el fin de recolectar información sobre su desaparición y sus datos físicos o ante mortem. Asimismo, los peritos del EAAF tomaron muestras para análisis genéticos con fines identificatorios de la madre y de un hijo del Sr. [REDACTED]. Al realizarse la entrevista y toma de muestras a los familiares del Sr. [REDACTED], el Banco Forense le asignó el **código de Migrante No Localizado (MNL) 03300420** y a su familia, el código **03400388**.

En el presente Dictamen se resumen los principales resultados alcanzados de la comparación de la información de dictámenes periciales y documentos ministeriales emitidos por la Procuraduría General de Justicia (PGJ) del estado de Tamaulipas y por la Procuraduría General de la República, sobre los restos **CADÁVER 63** o relacionados con ellos, que forma parte en la actualidad de la PGR/SDHPDSC/UIIDPM/M2/001/2016, desde el momento de su hallazgo en el 2010 hasta la actualidad. Se adjuntan también aquellos realizados por peritos del EAAF y de la CGSP de PGR, adscritos a la Comisión Forense, que examinaron los restos **CADÁVER 63** en los años 2014 y 2017.

MATERIAL DE ESTUDIO, PREVIOS A COMISIÓN FORENSE:⁴

1. Se rinde parte informativo referente a hechos de la Primera Región Naval de la Armada de México, sobre la llegada a la Base de Operaciones de San Fernando de una persona originaria de Ecuador, aproximadamente a las siete de la mañana del día veintitrés de agosto del 2010, quien informó que "los Zetas habían ejecutado aproximadamente a 70 personas", Armada de México, 24 de agosto del 2010.
2. Transcripción de Razón de Aviso, sobre llamada telefónica de parte de la Zona Naval (...) informando sobre el hallazgo de "varias personas al parecer sin vida" en la "brecha conocida como la noventa (...) al este de la carretera San Fernando-Matamoros", PGJ Tamaulipas, 24 de agosto del 2010.
3. Diligencia de Inspección Ocular y Fe Ministerial, Delegación Tamaulipas de PGR, Delegación Estatal Tamaulipas de PGR, 24 de agosto del 2011 [El oficio indica 2010]. Incluye fotografías. [Extracto]

³ El "Convenio de Cooperación Interinstitucional para la creación de mecanismos de intercambio de información sobre migrantes no localizados y cuerpos no identificados" se firmó en Tegucigalpa, Honduras, el día 8 de mayo del 2012. A partir de su firma, se creó el **Banco de Datos Forenses de Migrantes no Localizados de Honduras**, con el objetivo de identificar a migrantes no localizados hondureños entre restos no identificados que se encuentren en servicios forenses, cementerios municipales, entre otros lugares en el territorio de los Estados Unidos Mexicanos, los Estados Unidos de América y/o en Centroamérica.

⁴ Todos los documentos enlistados como material de estudio se anexan al presente Dictamen Integrado de Identificación del Sr. [REDACTED]

León", publicado en el Diario Oficial de la Federación el 4 de septiembre de 2013.³ Dicho convenio fue firmado por la Procuraduría General de la República (PGR), un grupo de organizaciones no gubernamentales de Centroamérica y México, bajo la coordinación de la Fundación para la Justicia y Estado Democrático de Derecho (FJEDD), y por el Equipo Argentino de Antropología Forense (EAAF). El objetivo de la Comisión Forense es identificar los restos no identificados de dos eventos ocurridos en San Fernando, Tamaulipas (el homicidio de 72 personas en agosto 2010 y el hallazgo de las fosas clandestinas de abril del 2011 conteniendo restos de aproximadamente 195 personas), y la masacre ocurrida en Cadereyta, Nuevo León (el homicidio de 49 personas en mayo 2012). La Comisión Forense también tiene como mandato revisar los restos identificados, antes de la existencia de la Comisión Forense, por parte de la PGR o por las correspondientes procuradurías de los estados de Tamaulipas y Nuevo León, en los casos en los que sus familiares expresen dudas sobre la identificación de los mismos. El Equipo Argentino de Antropología Forense y la Coordinación General de Servicios Periciales (CGSP) de PGR fueron nombrados como peritos dentro de las averiguaciones previas que involucran las investigaciones dentro del mandato de la Comisión Forense.

El hallazgo de los restos **AP39 F1 C1** se enmarca dentro de una investigación mayor, en donde la documentación que el EAAF recibió por parte del Ministerio Público de la PGJ de Tamaulipas y de PGR, señalan la recuperación de restos humanos correspondientes a un total aproximado de 195 individuos, hallados dentro de aproximadamente 47 fosas⁴ clandestinas ubicadas en diferentes localidades, todas ellas dentro del municipio de San Fernando, Tamaulipas. El hallazgo de las fosas clandestinas de San Fernando, según la documentación consultada por el EAAF en la AP/PGR/SIEDO/UEIS/197/2011, se enmarca en distintos operativos del Ejército Mexicano⁵, quien da aviso al Ministerio Público de la PGJ del estado de Tamaulipas en San Fernando. La recuperación de cuerpos en estas localidades se realizó desde comienzos de abril del 2011 y prosiguió durante varias semanas adicionales.

En el marco de la Comisión Forense, el 6 de noviembre del 2017, el Equipo Argentino de Antropología Forense, junto con personal de Coordinación General de Servicios Periciales (CGSP) de la PGR, entrevistaron a los familiares del Sr. [REDACTED] en la Comisión Estatal de Atención a Víctimas en San Luis Potosí; recolectando información sobre su desaparición y sus datos *ante mortem* (o información física en vida). Asimismo, los peritos de la Comisión Forense también tomaron muestras para análisis genéticos con fines identificatorios de sus familiares. Al realizarse la entrevista y toma de muestras a los familiares del Sr. [REDACTED] el EAAF, le asignó el código de Persona No Localizada (PNL) 15300017 y a su familia le asignó el código 15400017.

En el presente Dictamen se resumen los principales resultados alcanzados de la comparación de esta información con dictámenes periciales y documentos ministeriales emitidos por la Procuraduría General de Justicia (PGJ) del estado de Tamaulipas sobre los restos **AP39 F1 C1** o relacionados con ellos, desde el

³ Convenio publicado en: http://www.dof.gob.mx/nota_detalle.php?codigo=5312887&fecha=04/09/2013.

⁴ El número de fosas localizadas dentro de la investigación, que se inicia en abril 2011 en San Fernando, Tamaulipas, no es claro, según la documentación entregada a la Comisión Forense al momento de la elaboración del presente dictamen.

⁵ Se anexa "Informe de las Fosas Clandestinas" en San Fernando, Tamaulipas, del Ejército Mexicano que se encuentra en la AP/PGR/SIEDO/UEIS/197/2011.

Colaboración para la Identificación de Restos Localizados en San Fernando, Tamaulipas, y en Cadereyta, Nuevo León", publicado en el Diario Oficial de la Federación el 4 de septiembre de 2013.³ Dicho convenio fue firmado por la Procuraduría General de la República (PGR), un grupo de organizaciones no gubernamentales de Centroamérica y México, bajo la coordinación de la Fundación para la Justicia y Estado Democrático de Derecho (FJEDD), y por el Equipo Argentino de Antropología Forense (EAAF). El objetivo de la Comisión Forense es identificar los restos no identificados de dos eventos ocurridos en San Fernando, Tamaulipas (el homicidio de 72 personas en agosto 2010 y el hallazgo de las fosas clandestinas de abril del 2011 conteniendo restos de aproximadamente 195 personas), y la masacre ocurrida en Cadereyta, Nuevo León (el homicidio de 49 personas en mayo 2012). La Comisión Forense también tiene como mandato revisar los restos identificados, antes de la existencia de la Comisión Forense, por parte de la PGR o por las correspondientes procuradurías de los estados de Tamaulipas y Nuevo León, en los casos en los que sus familiares expresen dudas sobre la identificación de los mismos. El Equipo Argentino de Antropología Forense y la Coordinación General de Servicios Periciales (CGSP) de PGR fueron nombrados como peritos dentro de las averiguaciones previas que involucran las investigaciones dentro del mandato de la Comisión Forense.

El hallazgo de los restos **AP39 F3 C1** se enmarca dentro de una investigación mayor, en donde la documentación que el EAAF recibió por parte del Ministerio Público de la PGJ de Tamaulipas y de PGR, señalan la recuperación de restos humanos correspondientes a un total aproximado de 195 individuos, hallados dentro de aproximadamente 47 fosas⁴ clandestinas ubicadas en diferentes localidades, todas ellas dentro del municipio de San Fernando, Tamaulipas. El hallazgo de las fosas clandestinas de San Fernando, según la documentación consultada por el EAAF en la AP/PGR/SIEDO/UEIS/197/2011, se enmarca en distintos operativos del Ejército Mexicano⁵, quien da aviso al Ministerio Público de la PGJ del estado de Tamaulipas en San Fernando. La recuperación de cuerpos en estas localidades se realizó desde comienzos de abril del 2011 y prosiguió durante varias semanas adicionales.

En el marco de la Comisión Forense, el 6 de noviembre del 2017, el Equipo Argentino de Antropología Forense, junto con personal de Coordinación General de Servicios Periciales (CGSP) de la PGR, entrevistaron a los familiares de _____ en la Comisión Estatal de Atención a Víctimas en San Luis Potosí; recolectando información sobre su desaparición y sus datos *ante mortem* (o información física en vida). Asimismo, los peritos de la Comisión Forense también tomaron muestras para análisis genéticos con fines identificatorios de sus familiares. Al realizarse la entrevista y toma de muestras a los familiares de _____, EAAF, se le asignó el código de Persona No Localizada _____ y a su familia se le asignó el código _____.

En el presente Dictamen se resumen los principales resultados alcanzados de la comparación de esta información con dictámenes periciales y documentos ministeriales emitidos por la Procuraduría General de Justicia (PGJ) del estado de Tamaulipas sobre los restos **AP39 F3 C1** o relacionados con ellos, desde el

³ Convenio publicado en: http://www.dof.gob.mx/nota_detalle.php?codigo=5312887&fecha=04/09/2013.

⁴ El número de fosas localizadas dentro de la investigación, que se inicia en abril 2011 en San Fernando, Tamaulipas, no es claro, según la documentación entregada a la Comisión Forense al momento de la elaboración del presente dictamen.

⁵ Se anexa "Informe de las Fosas Clandestinas" en San Fernando, Tamaulipas, del Ejército Mexicano que se encuentra en la AP/PGR/SIEDO/UEIS/197/2011.



el Diario Oficial de la Federación el 4 de septiembre de 2013.³ Dicho convenio fue firmado por la Procuraduría General de la República (PGR), un grupo de organizaciones no gubernamentales de Centroamérica y México, bajo la coordinación de la Fundación para la Justicia y Estado Democrático de Derecho (FJEDD), y por el Equipo Argentino de Antropología Forense (EAAF). El objetivo de la Comisión Forense es identificar los restos no identificados de dos eventos ocurridos en San Fernando, Tamaulipas (el homicidio de 72 personas en agosto 2010 y el hallazgo de las fosas clandestinas de abril del 2011 conteniendo restos de aproximadamente 196 personas), y la masacre ocurrida en Cadereyta, Nuevo León (el homicidio de 49 personas en mayo 2012). La Comisión Forense también tiene como mandato revisar los restos identificados, antes de la existencia de la Comisión Forense, por parte de la PGR o por las correspondientes procuradurías de los estados de Tamaulipas y Nuevo León, en los casos en los que sus familiares expresen dudas sobre la identificación de los mismos. El Equipo Argentino de Antropología Forense y la Coordinación General de Servicios Periciales (CGSP) de PGR fueron nombrados como peritos dentro de las averiguaciones previas que involucran las investigaciones dentro del mandato de la Comisión Forense.

El hallazgo de los restos AP151 F2 C1 se enmarca dentro de una investigación mayor, en donde la documentación que el EAAF recibió por parte del Ministerio Público de la PGJ de Tamaulipas y de PGR, señalan la recuperación de restos humanos correspondientes a un total aproximado de 196 individuos, hallados dentro de aproximadamente 47 fosas⁴ clandestinas ubicadas en diferentes localidades, todas ellas dentro del municipio de San Fernando, Tamaulipas. El hallazgo de las fosas clandestinas de San Fernando, según la documentación consultada por el EAAF en la AP/PGR/SIEDO/UEIS/197/2011, se enmarca en distintos operativos del Ejército Mexicano⁵, quien da aviso al Ministerio Público de la PGJ del estado de Tamaulipas en San Fernando. La recuperación de cuerpos en estas localidades se realizó desde comienzos de abril del 2011 y prosiguió durante varias semanas adicionales.

En el marco de la Comisión Forense, el 22 de febrero del 2018, el Equipo Argentino de Antropología Forense, junto con personal de Coordinación General de Servicios Periciales (CGSP) de la PGR, entrevistaron a los familiares del [redacted] en ciudad Victoria, Tamaulipas; recolectando información sobre su desaparición y sus datos *ante mortem* (o información física en vida). Asimismo, los peritos de la Comisión Forense también tomaron muestras para análisis genéticos con fines identificatorios de sus familiares. Al realizarse la entrevista y toma de muestras a los familiares de [redacted] al EAAF, le asignó el código de Persona No Localizada (PNL [redacted]), a su familia le asignó el código [redacted]

En el presente Dictamen se resumen los principales resultados alcanzados de la comparación de esta información con dictámenes periciales y documentos ministeriales emitidos por la Procuraduría General de Justicia (PGJ) del estado de Tamaulipas sobre los restos AP151 F2 C1 o relacionados con ellos, desde el momento de su hallazgo en el 2011 hasta la actualidad. Se adjuntan también dictámenes realizados por peritos del EAAF y de la CGSP, adscritos a la Comisión Forense, los cuáles examinaron los restos AP151 F2 C1 en los años 2016, 2017 y 2018.

³ Convenio publicado en: http://www.dof.gob.mx/nota_detalle.php?codigo=5312887&fecha=04/09/2013.

⁴ El número de fosas localizadas dentro de la investigación, que se inicia en abril 2011 en San Fernando, Tamaulipas, no es claro, según la documentación entregada a la Comisión Forense al momento de la elaboración del presente dictamen.

⁵ Se anexa "Informe de las Fosas Clandestinas" en San Fernando, Tamaulipas, del Ejército Mexicano que se encuentra en la AP/PGR/SIEDO/UEIS/197/2011.

de agosto del 2013, llamada "Comisión Forense", que surge a partir de la firma del "Convenio de Colaboración para la Identificación de Restos Localizados en San Fernando, Tamaulipas, y en Cadereyta, Nuevo León", publicado en el Diario Oficial de la Federación el 4 de septiembre de 2013.⁵ Dicho convenio fue firmado por la Procuraduría General de la República (PGR), un grupo de organizaciones no gubernamentales de Centroamérica y México, bajo la coordinación de la Fundación para la Justicia y Estado Democrático de Derecho (FJEDD), y por el Equipo Argentino de Antropología Forense (EAAF). El objetivo de la Comisión Forense es identificar los restos no identificados de dos eventos ocurridos en San Fernando, Tamaulipas (el homicidio de 72 personas en agosto 2010 y el hallazgo de las fosas clandestinas de abril del 2011 conteniendo restos de aproximadamente 196 personas), y la masacre ocurrida en Cadereyta, Nuevo León (el homicidio de 49 personas en mayo 2012). La Comisión Forense también tiene como mandato revisar los restos identificados, antes de la existencia de la Comisión Forense, por parte de la PGR o por las correspondientes procuradurías de los estados de Tamaulipas y Nuevo León, en los casos en los que sus familiares expresen dudas sobre la identificación de los mismos. El Equipo Argentino de Antropología Forense y la Coordinación General de Servicios Periciales (CGSP) de PGR fueron nombrados como peritos dentro de las averiguaciones previas que involucran las investigaciones dentro del mandato de la Comisión Forense.

El hallazgo de los restos **AP37 F1 C5** se enmarca dentro de una investigación mayor, en donde la documentación que el EAAF recibió por parte del Ministerio Público de la PGJ de Tamaulipas y de PGR, señalan la recuperación de restos humanos correspondientes a un total aproximado de 196 individuos, hallados dentro de aproximadamente 47 fosas⁶ clandestinas ubicadas en diferentes localidades, todas ellas dentro del municipio de San Fernando, Tamaulipas. El hallazgo de las fosas clandestinas de San Fernando, según la documentación consultada por el EAAF en la AP/PGR/SIEDO/UEIS/197/2011, se enmarca en distintos operativos del Ejército Mexicano⁷ y de la Secretaría de la Marina⁸, quienes da aviso al Ministerio Público de la PGJ del estado de Tamaulipas en San Fernando. La recuperación de cuerpos en estas localidades se realizó desde comienzos de abril del 2011 y prosigió durante varias semanas adicionales.

En el marco de la Comisión Forense, el 11 de junio del 2018, el Equipo Argentino de Antropología Forense, junto con personal de Coordinación General de Servicios Periciales (CGSP) de la PGR, entrevistaron a los familiares del Sr. GALICIA SEGURA, en la Procuraduría General de Justicia de San Luis Potosí, recolectando información sobre su desaparición y sus datos *ante mortem* (o información física en vida). Asimismo, los peritos de la Comisión Forense también tomaron muestras para análisis genéticos con fines identificatorios de sus familiares. Al realizarse la entrevista y toma de muestras a los familiares del Sr. Gerardo GALICIA SEGURA, el EAAF, le asignó el código de Persona No Localizada (PNL) 15300021 y el código 15400020 a su familia.

En el presente Dictamen se resumen los principales resultados alcanzados de la comparación de esta información con dictámenes periciales y documentos ministeriales emitidos por la Procuraduría General de Justicia (PGJ) del estado de Tamaulipas sobre los restos **AP37 F1 C5** o relacionados con ellos, desde el momento de su hallazgo en

⁵ Convenio publicado en: http://www.dof.gob.mx/nota_detalle.php?codigo=5312887&fecha=04/09/2013.

⁶ El número de fosas localizadas dentro de la investigación, que se inicia en abril 2011 en San Fernando, Tamaulipas, no es claro, según la documentación entregada a la Comisión Forense al momento de la elaboración del presente dictamen.

⁷ Se anexa "Informe de las Fosas Clandestinas" en San Fernando, Tamaulipas, del Ejército Mexicano que se encuentra en la AP/PGR/SIEDO/UEIS/197/2011.

⁸ Al revisar la información de todas las averiguaciones previas, la razón de aviso de la AP39/2011 menciona la intervención de la Secretaría de la Marina, quien da aviso al Ministerio Público sobre el hallazgo de nueve fosas en el ejido de Las Norias.

restos como "AP197/2011, FOSA 4, CUERPO 11" o "AP197 F4 C11". El presente dictamen también incluye una sección sobre causa y modo de muerte.

La identificación de estos restos se encuentra dentro del mandato y trabajo de una comisión especial creada el 23 de agosto del 2013, llamada "Comisión Forense", que surge a partir de la firma del "Convenio de Colaboración para la Identificación de Restos Localizados en San Fernando, Tamaulipas, y en Cadereyta, Nuevo León", publicado en el Diario Oficial de la Federación el 4 de septiembre de 2013.³ Dicho convenio fue firmado por la Procuraduría General de la República (PGR), un grupo de organizaciones no gubernamentales de Centroamérica y México, bajo la coordinación de la Fundación para la Justicia y Estado Democrático de Derecho (FJEDD), y por el Equipo Argentino de Antropología Forense (EAAF). El objetivo de la Comisión Forense es identificar los restos no identificados de dos eventos ocurridos en San Fernando, Tamaulipas (el homicidio de 72 personas en agosto 2010 y el hallazgo de las fosas clandestinas de abril del 2011 conteniendo restos de aproximadamente 196 personas), y la masacre ocurrida en Cadereyta, Nuevo León (el homicidio de 49 personas en mayo 2012). La Comisión Forense también tiene como mandato revisar los restos identificados, antes de la existencia de la Comisión Forense, por parte de la PGR o por las correspondientes procuradurías de los estados de Tamaulipas y Nuevo León, en los casos en los que sus familiares expresen dudas sobre la identificación de los mismos. El Equipo Argentino de Antropología Forense y la Coordinación General de Servicios Periciales (CGSP) de PGR fueron nombrados como peritos dentro de las averiguaciones previas que involucran las investigaciones dentro del mandato de la Comisión Forense.

El hallazgo de los restos AP197 F4 C11 se enmarca dentro de una investigación mayor, en donde la documentación que el EAAF recibió por parte del Ministerio Público de la PGJ de Tamaulipas y de la PGR, señalan la recuperación de restos humanos correspondientes a un total aproximado de 196 individuos, hallados dentro de aproximadamente 47 fosas⁴ clandestinas ubicadas en diferentes localidades, todas ellas dentro del municipio de San Fernando, Tamaulipas. El hallazgo de las fosas clandestinas de San Fernando, según la documentación consultada por el EAAF en la AP/PGR/SIEDO/UEIS/197/2011, se enmarca en distintos operativos del Ejército Mexicano⁵ y de la Secretaría de la Marina⁶, quienes en oportunidades distintas y en forma separada dan aviso sobre estos hallazgos al Ministerio Público de la PGJ del estado de Tamaulipas en San Fernando. La recuperación de cuerpos en este municipio se realizó desde comienzos de abril del 2011 y prosiguió durante varias semanas adicionales.

En el marco de la Comisión Forense, el 19 de abril del 2018, el Equipo Argentino de Antropología Forense, junto con personal de Coordinación General de Servicios Periciales (CGSP) de la PGR, entrevistó a los familiares del Sr. GUERRERO CASTRO, en las instalaciones de la PGJ de San Luis Potosí, para recolectar información sobre su

GUERRERO CASTRO como desaparecido, le asignó el código de Migrante No Localizado (MNL) "15300020" y el código "15400019" a su familia; esta codificación también corresponde al Proyecto Frontera.

³ Convenio publicado en: http://www.dof.gob.mx/nota_detalle.php?codigo=5312887&fecha=04/09/2013.

⁴ El número de fosas localizadas dentro de la investigación, que se inicia en abril 2011 en San Fernando, Tamaulipas, no es claro, según la documentación entregada a la Comisión Forense al momento de la elaboración del presente dictamen.

⁵ Se anexa "Informe de las Fosas Clandestinas" en San Fernando, Tamaulipas, del Ejército Mexicano que se encuentra en la AP/PGR/SIEDO/UEIS/197/2011.

⁶ Al revisar la información de todas las averiguaciones previas, la razón de aviso de la AP39/2011 menciona la intervención de la Secretaría de la Marina, quien da aviso al Ministerio Público sobre el hallazgo de nueve fosas en el ejido de Las Norias.

MATERIAL DE ESTUDIO, PREVIO A COMISIÓN FORENSE:⁴

1. Acuerdo de Radicación del Ministerio Público de la Federación, titular de la Mesa Uno de la Subse de Guadalupe, PGJ Nuevo León, 13 de mayo de 2012.
2. Inicio de Averiguación previa, Agente del Ministerio Público Investigador, Especializado en Delitos contra la vida y la integridad física número uno, Averiguación Previa 121/2012-I-1, PGJ de Nuevo León, 13 de mayo de 2012.
3. Diligencia de Inspección Ocular, AC/PGR/NL/GPE-I/529/D2012, PGR de Nuevo León, 13 de mayo de 2012 (incluye fotos). **[Extracto]**
4. Acta de Fe Ministerial e Inspección Cadavérica y de Reconocimiento del Lugar, PGJ Nuevo León, 13 de mayo de 2012. **[Extracto]**
5. Dictámenes de Criminalística de Campo, folio 65231, PGJ Nuevo León, 13 de mayo de 2012. **[Extracto]**
6. Autopsia, No. 1575-2012, sobre OCCISSO 21, PGJ Nuevo León, 14 de mayo de 2012.
7. Fotos de la autopsia, No. 1575-2012, PGJ Nuevo León, 14 de mayo de 2012.
8. Oficio sobre inspección criminalística sobre los restos 1575-12, PGJ Nuevo León, 13 de mayo de 2012.
9. Oficio dirigido al Lic. Rosendo Molina Medina, Agente de Ministerio Público Investigación No. UNO sobre múltiple homicidio, PGJ Nuevo León, 13 de mayo de 2012.
10. Oficio dirigido al Lic. [REDACTED] Agente de Ministerio Público Investigación No. UNO sobre múltiple avance de investigación de múltiple homicidio por decapitación, PGJ Nuevo León, 13 de mayo de 2012.
11. Dictamen de Alcoholemia y Toxicología, Oficio No. QUI-3247-12, PGJ Nuevo León, 15 de mayo de 2012.
12. Informe Pericial con resultado sobre la huella dactilar en la credencial del Instituto Federal Electoral del Sr. [REDACTED], Oficio 10375, PGJ de Tamaulipas, 17 de mayo de 2012.
13. Solicitud de destrucción de prendas de OCCISOS recuperados en Cadereyta; Jiménez; Oficio: 18901/12, Departamento de Criminalística de PGJ de Nuevo León, 18 de mayo de 2012.
14. Respuesta del Ministerio Público de PGJ de Nuevo León, ordenando la destrucción de las prendas de los OCCISOS, Oficio: 1229/2012, 24 de mayo de 2012.
15. Dictamen de Genética Forense, con los perfiles genéticos de todos los occisos recuperados el 13 de mayo de 2012 en Cadereyta, Oficio: 5735/2012ADN, PGJ de Nuevo León, 6 de junio de 2012. **[Extracto]**.
16. Oficio donde se informa sobre la remisión de información certificada sobre diligencias de la AP 121/2012-I-1, PGJ Nuevo León, 7 septiembre de 2012.
17. Dictamen en materia de video, Folio 88290, AP/PGR/NL/GPE-I/1479/D2012, Coordinación General de Servicios Periciales de PGR, 13 de noviembre de 2012.

⁴ Todos los documentos enlistados como material de estudio se anexan al presente Dictamen Integrado de Identificación del Sr. [REDACTED]



MATERIAL DE ESTUDIO, PREVIO A COMISIÓN FORENSE:³

1. Acuerdo de Radicación del Ministerio Público de la Federación, titular de la Mesa Uno de la Subse de Guadalupe, PGJ Nuevo León, 13 de mayo de 2012.
2. Inicio de Averiguación previa, Agente del Ministerio Público Investigador, Especializado en Delitos contra la vida y la integridad física número uno, Averiguación Previa 121/2012-I-1, PGJ de Nuevo León, 13 de mayo de 2012.
3. Diligencia de Inspección Ocular, AC/PGR/NL/GPE-I/529/D2012, PGR de Nuevo León, 13 de mayo de 2012 (incluye fotos). **[Extracto]**
4. Acta de Fe Ministerial e Inspección Cadavérica y de Reconocimiento del Lugar, PGJ Nuevo León, 13 de mayo de 2012. **[Extracto]**
5. Dictámenes de Criminalística de Campo, folio 65231, PGJ Nuevo León, 13 de mayo de 2012. **[Extracto]**
6. Autopsia, No. 1602-2012, sobre OCCISSO 48, PGJ Nuevo León, 14 de mayo de 2012
7. Fotos de la autopsia, No. 1602-2012, PGJ Nuevo León, 14 de mayo de 2012.
8. Fotos de la ropa, No. 1602-2012, PGJ Nuevo León, 14 de mayo de 2012.
9. Oficio sobre inspección criminalística sobre los restos 1602-12, PGJ Nuevo León, 13 de mayo de 2012.
10. Oficio dirigido al Lic. [REDACTED], Agente de Ministerio Público Investigación No. UNO sobre múltiple homicidio, PGJ Nuevo León, 13 de mayo de 2012.
11. Oficio dirigido al Lic. [REDACTED], Agente de Ministerio Público Investigación No. UNO sobre múltiple avance de investigación de múltiple homicidio por decapitación, PGJ Nuevo León, 13 de mayo de 2012.
12. Dictamen de Alcoholemia y Toxicología, Oficio No. QUI-3247-12, PGJ Nuevo León, 15 de mayo de 2012.
13. **Solicitud de destrucción de prendas de OCCISOS** recuperados en Cadereyta; Jiménez; Oficio: 18901/12, Departamento de Criminalística de PGJ de Nuevo León, 18 de mayo de 2012.
14. Respuesta del Ministerio Público de PGJ de Nuevo León, ordenando la destrucción de las prendas de los OCCISOS, Oficio: 1229/2012, 24 de mayo de 2012.
15. Dictamen de Genética Forense, con los perfiles genéticos de todos los occisos recuperados el 13 de mayo de 2012 en Cadereyta, Oficio: 5735/2012ADN, PGJ de Nuevo León, 6 de junio de 2012.
16. Oficio donde se informa sobre la remisión de información certificada sobre diligencias de la AP 121/2012-I-1, PGJ Nuevo León, 7 septiembre de 2012.

³ Todos los documentos enlistados como material de estudio se anexan al presente Dictamen Integrado de Identificación del Sr. [REDACTED]



4. Transcripción de Diligencia de Inspección Ministerial y Levantamiento de Cadáveres, indicando sobre el hallazgo de "aproximadamente SETENTA y DOS personas sin vida, TRECE del sexo femenino y CINCUENTA Y NUEVE del sexo masculino" y de "objetos y documentos", PGJ Tamaulipas, 24 de agosto de 2010.
5. Auto de inicio de la Averiguación Previa, número 354/2010, PGJ Tamaulipas, 25 de agosto de 2010.
6. Acta Médica, "Número 63", folio 04643, PGR, 25 de agosto del 2010.
7. Inspección ministerial de cadáver y autopsia, "CADÁVER NÚMERO 63 (SESENTA Y TRES)", PGJ Tamaulipas, 26 de agosto de 2010.
8. Autopsia, "N/N MASCULINO (SF 63, folio 267, PGJ Tamaulipas, 26 de agosto de 2010.
9. Informe de seguimiento de necropsia, "CADÁVER NÚMERO 63", folio 04643, PGR, 26 de agosto del 2010.
10. Certificado de defunción "Cuerpo 63", folio 100351814, Secretaría de Salud, fecha de defunción 24 de agosto del 2010 y fecha de certificación 26 de agosto del 2010.
11. Ficha de identidad, "Cadáver 63", emitido por la entonces Dirección General de Servicios Periciales de la PGR, la cual incluye:
 - a. Tabla resumida.
 - b. Fotografías de los restos y pertenencias.
 - c. Ficha dactilar, PGR, 29 de agosto del 2010.
 - d. Descripción odontológica postmortem.
 - e. Fijación fotográfica de modelos de estudio odontológicos.
 - f. Identoestomatograma.
 - g. Tabla del Departamento de Antropología Forense.
 - h. Acta Médica, PGR, 25 de agosto del 2010.
 - i. Autopsia, PGJ Tamaulipas, 26 de agosto del 2010.
 - j. Certificado de defunción, Secretaría de Salud, fecha de defunción 24 de agosto del 2010 y fecha de certificación 26 de agosto del 2010.
 - k. Tabla de perfil genético.
12. Constancia, indicando que los 72 cuerpos se encuentran en las "instalaciones que ocupa el Destacamento y Base de Operaciones del Sector Naval en la ciudad de San Fernando, Tamaulipas, PGJ Tamaulipas, 26 de agosto de 2010.
13. Acuerdo, sobre el traslado para resguardo de los 72 cuerpos, PGJ Tamaulipas, 26 de agosto de 2010.
14. Fe Ministerial de Objetos, donde se hace "constar que en este acto se da fe de tener a la vista en el patio de la Funeraria LA PAZ, los siguientes objetos y documentos", PGJ Tamaulipas, 26 de agosto de 2010.
15. Informe de Química Forense, sobre estudio de alcoholemia a los 72 occisos, oficio 511/2010, PGJ Tamaulipas, 28 de agosto de 2010.
16. Informe de Química Forense, sobre estudio antidopaje a los 72 occisos, oficio 512/2010, PGJ Tamaulipas, 28 de agosto de 2010.
17. Informe de Química Forense, sobre estudio de rodizonato de sodio a los 72 occisos, oficio 513/2010, PGJ Tamaulipas, 28 de agosto de 2010.
18. Dictamen de Técnicas de Campo, sobre la toma de impresiones dactilares de 72 occisos el 26 de agosto del

momento de su hallazgo en el 2011 hasta la actualidad. Se adjuntan también dictámenes realizados por peritos del EAAF y de la CGSP, adscritos a la Comisión Forense, los cuáles examinaron los restos AP39 F1 C1 en el 2017.

MATERIAL DE ESTUDIO, PREVIO A COMISIÓN FORENSE:

1. Razón de aviso donde la Secretaría de la Marina informa sobre el hallazgo de fosas en el Ejido "Las Norias", AP132/2011, PGJ San Fernando, 8 de abril de 2011.
2. Auto de inicio de Averiguación Previa y Razón de Registro de la AP132/2011, PGJ de San Fernando, 8 de abril de 2011.
3. Constancia de registro de la AP39/2011 por la PGJ de Ciudad Victoria, antes AP132/2011 de la PGJ de San Fernando, 9 de abril de 2011.
4. Informe sobre Fosas Clandestina del Ejército Mexicano, oficio 31559, Secretaría de la Defensa Nacional (SEDENA), 5 de septiembre de 2011.
5. Acta de Hechos, con la declaración del operador del autobús 3433 sobre sucesos del 28 y 29 de marzo de 2011, 4 de abril de 2011. Incluye también información de Ómnibus de México sobre los autobuses donde pasajeros fueron secuestrados, Ómnibus de México, 28 de marzo y 1 de abril de 2011.
6. Transcripción de la Inspección Ministerial y Levantamiento de Cadáver del "CUERPO 1 FOSA 1", PGJ de Tamaulipas, 8 de abril de 2011.
7. Transcripción de Diligencia de Fe Ministerial de Autopsia e Inspección de Cadáver, "CUERPO: 1 FOSA: 1", PGJ Tamaulipas, 9 de abril de 2011.
8. Necropsia, realizada el 9 de abril de 2011 sobre los restos "CADAVER No.1, FOSA 1, N.N. SEXO MASCULINO, EJIDO LAS NORIAS", folio 76-011, PGJ Tamaulipas, 9 de abril de 2011.
9. Informe de Dactiloscopia del "CUERPO 1 FOSA 1 NO IDENTIFICADO", Oficio 18250/2011, PGJ Tamaulipas, 9 de abril de 2011.
10. Constancia sobre solicitud de peritos en materia forense, Ciudad Victoria, Tamaulipas, 11 de abril de 2011.
11. Oficio donde se remiten necropsias sobre 9 cuerpos encontrados en el Ejido Las Norias, Oficio 900/2011, PGJ Tamaulipas, 11 de abril de 2011.
12. Informe de la Policía Ministerial del Estado sobre el oficio de Investigación s/n, derivado de la A.P.P. Número 39/2011, PGJ Tamaulipas, 13 de abril de 2011.
13. Acuerdo por el que se solicita terminar diligencias para envío de restos a fosa común de la AP39/2011, PGJ de Tamaulipas, 14 de abril de 2011.
14. Informe del Departamento de Química, oficio 5646/2011, PGJ de Tamaulipas, 14 de abril de 2011.
15. Acuerdo para el envío a fosa común de 9 cuerpos de la AP39/2011, PGJ Tamaulipas, 15 de abril de 2011.
16. Constancia de autorización a la funeraria La Paz para sepultar en el municipio de San Fernando los cuerpos sin identificar de la AP39/2011, PGJ de Tamaulipas, 15 de abril de 2011.
17. Transcripción Literal de Diligencia de Depósito de Cadáver de 9 cuerpos encontrados en el Ejido Las Norias donde se menciona una nueva toma de muestras óseas para ADN, PGJ San Fernando, Tamaulipas, 20 de abril de 2011.

momento de su hallazgo en el 2011 hasta la actualidad. Se adjuntan también dictámenes realizados por peritos del EAAF y de la CGSP, adscritos a la Comisión Forense, los cuáles examinaron los restos AP39 F3 C1 en el 2017.

MATERIAL DE ESTUDIO, PREVIO A COMISIÓN FORENSE⁶:

1. Razón de aviso donde la Secretaría de la Marina informa sobre el hallazgo de fosas en el Ejido "Las Norias", AP132/2011, PGJ San Fernando, 8 de abril de 2011.
2. Auto de inicio de Averiguación Previa y Razón de Registro de la AP132/2011, PGJ de San Fernando, 8 de abril de 2011.
3. Constancia de registro de la AP39/2011 por la PGJ de Ciudad Victoria, antes AP132/2011 de la PGJ de San Fernando, 9 de abril de 2011.
4. Informe sobre Fosas Clandestina del Ejército Mexicano, oficio 31559, Secretaría de la Defensa Nacional (SEDENA), 5 de septiembre de 2011.
5. Acta de Hechos, con la declaración del operador del autobús 3433 sobre sucesos del 28 y 29 de marzo de 2011, 4 de abril de 2011. Incluye también información de Ómnibus de México sobre los autobuses donde pasajeros fueron secuestrados, Ómnibus de México, 28 de marzo y 1 de abril de 2011.
6. Transcripción de la Inspección Ministerial y Levantamiento de Cadáver del "CUERPO 1 FOSA 3", PGJ de Tamaulipas, 8 de abril de 2011.
7. Transcripción de Diligencia de Fe Ministerial de Autopsia e Inspección de Cadáver, "CUERPO: 1 FOSA: 3", PGJ Tamaulipas, 9 de abril de 2011.
8. Necropsia, realizada el 9 de abril de 2011 sobre los restos "CADAVER No.1 FOSA (3) N.N. SEXO MASCULINO N.N. EJIDO LAS NORIAS", folio 78-011, PGJ Tamaulipas, 9 de abril de 2011.
9. Constancia sobre solicitud de peritos en materia forense, Ciudad Victoria, Tamaulipas, 11 de abril de 2011.
10. Oficio donde se remiten necropsias sobre 9 cuerpos encontrados en el Ejido Las Norias, Oficio 900/2011, PGJ Tamaulipas, 11 de abril de 2011.
11. Informe de la Policía Ministerial del Estado sobre el oficio de Investigación s/n, derivado de la A.P.P. Número 39/2011, PGJ Tamaulipas, 13 de abril de 2011.
12. Acuerdo por el que se solicita terminar diligencias para envío de restos a fosa común de la AP39/2011, PGJ de Tamaulipas, 14 de abril de 2011.
13. Informe del Departamento de Química, oficio 5646/2011, PGJ de Tamaulipas, 14 de abril de 2011.
14. Acuerdo para el envío a fosa común de 9 cuerpos de la AP39/2011, PGJ Tamaulipas, 15 de abril de 2011.
15. Constancia de autorización a la funeraria La Paz para sepultar en el municipio de San Fernando los cuerpos sin identificar de la AP39/2011, PGJ de Tamaulipas, 15 de abril de 2011.

⁶ Se anexan al presente Dictamen de Identificación todos los documentos mencionados como Material de Estudio.

MATERIAL DE ESTUDIO, PREVIO A COMISIÓN FORENSE:

1. Razón de Aviso de la AP151/2011, PGJ de San Fernando, 25 de abril de 2011.
2. Informe sobre Fosas Clandestina del Ejército Mexicano, oficio 31559, Secretaría de la Defensa Nacional (SEDENA), 5 de septiembre de 2011.
3. Acta de Hechos, con la declaración del operador del autobús 3433 sobre sucesos del 28 y 29 de marzo de 2011, 4 de abril de 2011. Incluye también información de Ómnibus de México sobre los autobuses donde pasajeros fueron secuestrados, Ómnibus de México, 28 de marzo y 1 de abril de 2011.
4. Denuncia de Hechos de la SEDENA donde describen como al detener a una persona, encuentran en ese domicilio "un bote de plástico de color rojo, el cual contenía numerario de diferentes denominaciones, tanto nacional como extranjero, diversas alhajas", SEDENA, 10 de abril de 2011.
5. Transcripción de la Inspección Ministerial y Levantamiento de Cadáver del "CUERPO 1 FOSA 2", PGJ de Tamaulipas, 25 de abril de 2011.
6. Transcripción de Diligencia de Fe Ministerial de Autopsia e Inspección de Cadáver, "CUERPO: 01 FOSA: DOS", PGJ San Fernando, Tamaulipas, 26 de abril de 2011.
7. Informe Médico Legal, realizada el 26 de abril de 2011 sobre los restos "CADAVER (2), FOSA (1) EJIDO LA JOYA SEXO MASCULINO", folio 98-011, Funeraria La Paz, por parte de la de PGJ San Fernando, Tamaulipas, 26 de abril de 2011.
8. Cadena de custodia de "tres piezas dentales" del CUERPO UNO FOSA DOS, PGJ de San Fernando, Tamaulipas, 26 de abril de 2011.
9. Acuerdo de recepción de dictamen de Dactiloscopia Forense sobre inspección de "marro o mazo". PGR. 27 de abril de 2011.
10. Dictamen en materia de Dactiloscopia Forense, sobre el "mazo o marro". Folio 35498. PGR. 27 de abril de 2011.
11. Acuerdo ordenado diligencias en materia de genética para análisis del "marro". PGR. 3 de mayo de 2011.
12. Dictamen en materia de Genética sobre análisis del "marro". Folio 38173. PGR. 12 de mayo de 2011.
13. Dictamen en Criminalística de Campo, sobre "marro". Folio 35497. PGR. 26 de abril de 2011.
14. Dictamen en Criminalística, sobre "marro". Folio 36937. PGR. 18 de mayo de 2011.
15. Acta Ministerial que se levanta con motivo de la Apertura de Embalaje que contienen indicios biológicos (tres piezas dentales), PGJ de Ciudad Victoria, 9 de mayo de 2011.
16. Solicitud de autorización al Ministerio Público de la Funeraria La Paz para sepultar en la fosa común del panteón el Rincón 3 cuerpos de la AP151/2011, Funeraria La Paz, 25 de mayo de 2011 [el documento tienen una descripción de la vestimenta asociada con los restos].
17. Oficio donde se da la autorización para la "cristiana sepultura a los tres cuerpos NO IDENTIFICADOS, marcados con los número UNO, DOS Y TRES", oficio 1050/2011, PGJ de San Fernando a la Funeraria La Paz, 3 de junio de 2011.
18. Acta Ministerial que se levanta dentro de la AP151/2011 con motivo de la inhumación de los tres cuerpos localizados, PGJ de San Fernando a la Funeraria La Paz, 7 de junio de 2011.
19. Acta Ministerial que se levanta con motivo de la apertura de embalaje que contienen indicios biológicos fragmento de costilla y cabeza de fémur), PGJ de Ciudad Victoria, 13 de junio de 2011.

el 2011 hasta la actualidad. Se adjuntan también dictámenes realizados por peritos del EAAF y de la CGSP, adscritos a la Comisión Forense, los cuáles examinaron los restos AP37 F1 C5 en el 2017 y 2018.

MATERIAL DE ESTUDIO, PREVIO A COMISIÓN FORENSE⁹:

1. Razón de aviso donde el Ejército Nacional informa al Ministerio Público sobre el hallazgo de dos fosas en la Brecha el Arenal, el Ejido "La Joya", AP134/2011, PGJ, San Fernando, 8 de abril de 2011.
2. Auto de inicio de Averiguación Previa y Razón de Registro de la AP134/2011, PGJ de San Fernando, 8 de abril de 2011.
3. Constancia de registro de la AP37/2011 por la PGJ de Ciudad Victoria, antes AP134/2011 de la PGJ de San Fernando, 9 de abril de 2011¹⁰. El AIMP de San Fernando remite la AP37/2011 a la Dirección General de Averiguaciones Previas (DGAP) de la PGJ de Tamaulipas para que la radique en esa autoridad y la continúe.
4. Informe sobre Fosas Clandestina del Ejército Mexicano, oficio 31559, Secretaría de la Defensa Nacional (SEDENA), 5 de septiembre de 2011.
5. Acta de Hechos, con la declaración del operador del autobús 3433 sobre sucesos del 28 y 29 de marzo de 2011, 4 de abril de 2011. Incluye también información de Ómnibus de México sobre los autobuses donde pasajeros fueron secuestrados, Ómnibus de México, 28 de marzo y 1 de abril de 2011.
6. Transcripción de la Inspección Ministerial y Levantamiento de Cadáver del "CUERPO 5 FOSA 1", PGJ de Tamaulipas, 8 de abril de 2011.
7. Transcripción de Diligencia de Fe Ministerial de Autopsia e Inspección de Cadáver, "CUERPO 5.- FOSA 1", PGJ Tamaulipas, 10 de abril de 2011.
8. Autopsia, realizada el 10 de abril de 2011 en la "Funeraria El Recuerdo", ubicada en San Fernando, sobre los restos "NO IDENTIFICADO ARENAL 5 FOSA 1", folio 0235, por perito adscrito a los Servicios Periciales de la PGJ de Tamaulipas, con fecha de dictamen 12 de abril de 2011.
9. Acuerdo por solicitud de la DGAPO para que el AIMP de San Fernando solicite la intervención de la Dirección de la Policía Ministerial del estado para que investigue los hechos y gire oficio solicitando la intervención de peritos en materia forense, medicina legal, biología, química, dactiloscopia y fotografía y video, Ciudad Victoria, PGJ de Tamaulipas, 09 de abril de 2011.
10. Cadena de Custodia sobre entrega de fragmento mandíbula con dos piezas dentarias de los restos AP37 C5 F1 por parte del perito en medicina forense de PGJ de Tamaulipas al ministerio público. Las muestras fueron tomadas en la Funeraria del Recuerdo en San Fernando, Tamaulipas, PGJ Tamaulipas, 10 de abril de 2011.
11. Oficio de la DGAP al Ministerio Público de San Fernando donde se solicita la extracción de muestras adicionales para análisis genéticos de los 8 cadáveres encontrados en la Brecha El Arenal del Ejido La Joya, y la subsiguiente inhumación de estos, Oficio DGAP/120/2011, PGJ Tamaulipas, 14 de abril de 2011.
12. Informe del Departamento de Química sobre prueba de Walkers en ropa de los 8 cadáveres de la AP37/2011 de la PGJ de Tamaulipas, oficio 5721 bis/2011, Servicios Periciales de la PGJ de Tamaulipas, 15 de abril de 2011.

⁹ Se anexan al presente Dictamen de Identificación todos los documentos mencionados como Material de Estudio.

¹⁰ El documento dice 2010 pero seguramente se trata de un error involuntario tipográfico y la fecha correcta es 2011.

desaparición y sus datos *ante mortem* (o información física en vida). Asimismo, los peritos de la Comisión Forense también tomaron muestras para análisis genéticos con fines identificatorios de sus familiares. Al realizarse la entrevista y toma de muestras a los familiares del Sr. Antelmo GUERRERO CASTRO, el EAAF, le asignó el código de Migrante No Localizado (MNL) 15300020 y a su familia le asignó el código 15400019.

En el presente Dictamen se resumen los principales resultados alcanzados de la comparación de esta información con dictámenes periciales y documentos ministeriales emitidos por la Procuraduría General de Justicia (PGJ) del estado de Tamaulipas y por la Procuraduría General de la República (PGR) sobre los restos AP197 F4 C11 o relacionados con ellos, desde el momento de su hallazgo en el 2011 hasta la actualidad. Se adjuntan también dictámenes realizados por peritos del EAAF y de la CGSP de PGR adscritos a la Comisión Forense, los cuáles examinaron los restos **AP197 F4 C11** entre los años 2014 y 2018.

MATERIAL DE ESTUDIO, PREVIO A COMISIÓN FORENSE:⁷

1. Razón de Aviso, sobre hallazgo de cuatro fosas, PGJ de Tamaulipas, 10 de abril de 2011.
2. Auto de Inicio de la Averiguación Previa, A.P. 138/2011, PGJ Tamaulipas, 10 de abril de 2011.
3. Acuerdo, sobre investigación de cincuenta cuerpos y restos humanos localizados en la Brecha El Arenal, PGJ Tamaulipas, 12 de abril de 2011.
4. Inspección Ministerial y Levantamiento de Cadáver, "CUERPO 11 FOSA 4", PGJ Tamaulipas, 11 de abril de 2011. Se adjunta transcripción.
5. Fe Ministerial de Autopsia e Inspección de Cadáver, "CUERPO NÚMERO ONCE FOSA 4 ARENAL", PGJ Tamaulipas, 15 de abril de 2011. Se adjunta transcripción.
6. Informe Médico Legal, "N.N. MASCULINO CUERPO NÚMERO 11. FOSA 4. (ARENAL)", folio 155, PGJ Tamaulipas, 12 de abril de 2011. [Firma con fecha 15 de abril de 2011]
7. Acta Médica, "Numero Fosa 4 Cadáver 11", folio 2615, Delegación Estatal de PGR en Tamaulipas, 15 de abril de 2011.
8. Informe sobre Fosas Clandestinas del Ejército Mexicano, oficio 31559, Secretaría de la Defensa Nacional (SEDENA), 5 de septiembre de 2011.
9. Constancia, sobre fe de que se suben cincuenta cadáveres y restos a una caja horizontal de un vehículo para su traslado, PGJ Tamaulipas, 17 de abril de 2011.
10. Acuerdo, sobre traslado de cincuenta cadáveres y restos desde Matamoros, Tamaulipas, a Ciudad de México, PGJ Tamaulipas, 18 de abril del 2011.
11. Informe en materia de Odontología Forense, sobre el cadáver "A.P. 138/2011 CADÁVER 11 FOSA 4", folio 2616, CGSP de PGR, 6 de abril del 2011. [Sin firma de peritos]
12. Informe pericial de técnicas de campo y fotografía, "11 FOSA 4", oficio 628/2011, PGJ Tamaulipas, 23 de abril de 2011.
13. Informe de Dactiloscopia, "CUERPO 11 FOSA 4", oficio 667/2011, PGJ Tamaulipas, 24 de abril de 2011.
14. Dictamen en Criminalística de Campo, sobre ingreso a la cámara de congelación del SEMEFO en Ciudad de México, folio 34367, DGCSP de PGR, 25 de abril de 2011.

⁷ Todos los documentos enlistados como material de estudio se anexan al presente Dictamen Integrado de Identificación del Sr. Antelmo GUERRERO CASTRO.

18. Tarjeta Informativa sobre la investigación de los cuerpos mutilados en Cadereyta, Nuevo León, Agente del Ministerio Público de la Federación, Titular de la Mesa Número Uno con sede en Guadalupe, Nuevo León, 27 de noviembre de 2012.
19. Acta de Defunción, Registro Civil de Nuevo León, Libro: 49, Acta: 9745, Tomo: 1, Foja: 1422575, fecha de registro: 14 de diciembre de 2012.
20. Oficio donde se propone la especialización a través de la Unidades Especializadas de SEIDO, Oficio 301/2013, Subprocuraduría de Control Regional, Procedimientos Penales y Amparo de la Delegación de Nuevo León, 11 de febrero de 2013.

DOCUMENTOS GENERADOS EN EL MARCO DE COMISIÓN FORENSE

21. Oficio informando la diligencia de exhumación de los cadáveres inhumados el 14 de diciembre de 2012 y 17 de mayo de 2013 en Panteón municipal Sagrado Corazón, Congregación Martinitos, Municipio de Cerralvo Nuevo León, Oficio: 1481/2014, PGJ de Nuevo León, 3 de abril de 2014.
22. Oficio informando el inicio de la diligencia de exhumación, para el día 7 de abril de 2014 a las 9hs, Oficio: 1476/2014, PGJ de Nuevo León, 3 de abril de 2014.
23. Acta de verificación sanitaria para establecimiento de servicios de atención médica, Secretaria de Salud del Estado de Nuevo León, 8 de abril de 2014.
24. Autorización para la exhumación de la totalidad de 47 cuerpos encontrados en Cadereyta aun no identificados y/o no retornados a sus familiares, PGJ Nuevo León, 8 de abril de 2014.
25. Inspección ocular y Fe Ministerial sobre la exhumación de 47 cuerpos encontrados en Cadereyta [incluye cadena de custodia], PGJ Nuevo León, 8 de abril de 2014.
26. Oficio de colaboración de la PGJ de Nuevo León para el traslado y resguardo provisional de los restos que fueron autorizados para exhumar del Panteón Municipal Sagrado Corazón de Jesús, Congregación Martinitos, Cerralvo, Oficio 570/2014, 8 de abril de 2014.
27. Traslado de 47 cuerpos de Monterrey, Nuevo León a la Ciudad de México, Oficio 1554/2014, Subprocuraduría de Control Regional, Procedimientos Penales y Amparo (SCRPPA), 10 de abril de 2014.
28. Oficio sobre 47 autopsias, órdenes de inhumación y certificados de defunción, Oficio 1551/2014, PGJ Nuevo León, 10 de abril de 2014.
29. Solicitud de levantamiento de custodia, Oficio 585/2014, Subprocuraduría de Control Regional, Procedimientos Penales y Amparo, Delegación Estatal de Nuevo León (SCRPPA), 11 de abril de 2014.
30. Solicitud de apoyo para traslado de 47 cadáveres y su respuesta, Oficio 586/2014, Subprocuraduría de Control Regional, Procedimientos Penales y Amparo, Delegación Estatal de Nuevo León (SCRPPA), 11 de abril de 2014.



17. Dictamen en materia de video, Folio 88290, AP/PGR/NL/GPE-I/1479/D2012, Coordinación General de Servicios Periciales de PGR, 13 de noviembre de 2012.
18. Tarjeta Informativa sobre la investigación de los cuerpos mutilados en Cadereyta, Nuevo León, Agente del Ministerio Público de la Federación, Titular de la Mesa Número Uno con sede en Guadalupe, Nuevo León, 27 de noviembre de 2012.
19. Certificado de defunción "No Nombre" "A-1602-212", Secretaría de Salud, Folio 120486943, 26 de diciembre de 2012.
20. Oficio donde se propone la especialización a través de la Unidades Especializadas de SEIDO, Oficio 301/2013, Subprocuraduría de Control Regional, Procedimientos Penales y Amparo de la Delegación de Nuevo León, 11 de febrero de 2013.

DOCUMENTOS GENERADOS EN EL MARCO DE COMISIÓN FORENSE

21. Oficio informando la diligencia de exhumación de los cadáveres inhumados el 14 de diciembre de 2012 y 17 de mayo de 2013 en Panteón municipal Sagrado Corazón, Congregación Martinitos, Municipio de Cerralvo Nuevo León, Oficio: 1481/2014, PGJ de Nuevo León, 3 de abril de 2014.
22. Oficio informando el inicio de la diligencia de exhumación, para el día 7 de abril de 2014 a las 9hs, Oficio: 1476/2014, PGJ de Nuevo León, 3 de abril de 2014.
23. Acta de verificación sanitaria para establecimiento de servicios de atención médica, Secretaría de Salud del Estado de Nuevo León, 8 de abril de 2014.
24. Autorización para la exhumación de la totalidad de 47 cuerpos encontrados en Cadereyta aun no identificados y/o no retornados a sus familiares, PGJ Nuevo León, 8 de abril de 2014.
25. Inspección ocular y Fe Ministerial sobre la exhumación de 47 cuerpos encontrados en Cadereyta [incluye cadena de custodia], PGJ Nuevo León, 8 de abril de 2014.
26. Oficio de colaboración de la PGJ de Nuevo León para el traslado y resguardo provisional de los restos que fueron autorizados para exhumar del Panteón Municipal Sagrado Corazón de Jesús, Congregación Martinitos, Cerralvo, Oficio 570/2014, 8 de abril de 2014.
27. Traslado de 47 cuerpos de Monterrey, Nuevo León a la Ciudad de México, Oficio 1554/2014, Subprocuraduría de Control Regional, Procedimientos Penales y Amparo (SCRPPA), 10 de abril de 2014.
28. Oficio sobre 47 autopsias, órdenes de inhumación y certificados de defunción, Oficio 1551/2014, PGJ Nuevo León, 10 de abril de 2014.
29. Solicitud de levantamiento de custodia, Oficio 585/2014, Subprocuraduría de Control Regional, Procedimientos Penales y Amparo, Delegación Estatal de Nuevo León (SCRPPA), 11 de abril de 2014.



- 2010 en la base de la Secretaría de Marina, oficio 516/2010, PGJ Tamaulipas, 29 de agosto de 2010.
19. Constancia, sobre recepción de nota diplomática N° 216-EHM/2010 de la República de Honduras con la "autorización para proceder de manera urgente a la repatriación de los 14 cuerpos Hondureños identificados hasta el momento", PGJ Tamaulipas, 30 de agosto de 2010.
 20. Comparecencia voluntaria de [REDACTED], apoderado del Consulado General de Honduras en San Luis Potosí, sobre la solicitud de entrega de "trece cuerpos de los que fueron encontrados en la ciudad de San Fernando, Tamaulipas", PGJ Tamaulipas, 30 de agosto de 2010.
 21. Documento de "Entrega- Recepción de evidencias", incluyendo "muestras de molares tomadas al Cuerpo Identificado con el número (63)", oficio 920/2010, PGJ Tamaulipas, 31 de agosto de 2010. Incluye la cadena de custodia. **[Extracto]**
 22. Emisión de informe pericial y entrega de cadena de custodia, sobre credenciales encontradas en 34 de los 72 cuerpos, oficio 519, PGJ Tamaulipas, 31 de agosto de 2010. **[Extracto]**
 23. Dictamen de Técnicas de Campo, sobre "fotografías de 72 cadáveres", incluyendo información de nombre, edad, originario, lesiones de muerte y vestimenta, oficio 518/2010, PGJ Tamaulipas, 31 de agosto de 2010. **[Extracto]**
 24. Dictamen de Técnicas de Campo, sobre objetos encontrados, oficio 521/2010, PGJ Tamaulipas, 31 de agosto del 2010. Incluye constancia.
 25. Oficio informando sobre el traslado de CINCUENTA Y SEIS (56) CADÁVERES a las instalaciones del SEMEFO de la Ciudad de México, oficio 1608/2010, PGJ Tamaulipas, 31 de agosto del 2010. Incluye constancia.
 26. Dictamen de Balística Forense, sobre diversos elementos balísticos encontrados, oficio 569/2010, PGJ, 31 de agosto del 2010.
 27. Diligencia de Inspección Ocular, indicando levantamiento y embalaje de los indicios encontrados en el Rancho "El Huizache", Delegación Estatal Tamaulipas de PGR, 1 de septiembre de 2010. Incluye cadena de custodia.
 28. Dictamen de Representación Gráfica, sobre la "fijación fotográfica de cuerpos humanos y ropas", folio 81293, PGR, 2 de septiembre del 2010. **[Extracto]**
 29. Se remite original de la AP354/2010, oficio 1620/2010, PGJ Tamaulipas, 3 de septiembre de 2010.
 30. Dictamen de Representación Gráfica, sobre el lugar de los hechos, folio 04707, PGR, 3 de septiembre del 2010. **[Extracto]**
 31. Oficio sobre la entrega de tomos e indicios de la averiguación previa sobre el homicidio de los 72, oficio DCAP/ZNE/598/2010, SCRPPA/PGR, 4 de septiembre del 2010.
 32. Dictamen de Criminalística, sobre prendas de vestir, folio 82725, PGR, 5 de septiembre del 2010.
 33. Dictamen de Balística Forense, sobre "el comparativo de cinco casquillos 'problema' contra los casquillos 'testigo'", folios 04753 y 04754, PGR, 6 de septiembre del 2010.
 34. Dictamen en Balística, sobre los antecedentes registrales y eventos delictivos de los elementos balísticos, folio 82812, PGR, 7 de septiembre del 2010.
 35. Dictamen de Representación Gráfica, sobre pertenencias, folio 83206, PGR, 8 de septiembre del 2010. **[Extracto]**

18. Acuerdo de recepción de dictamen de Dactiloscopia Forense sobre inspección de "marro o mazo". PGR. 27 de abril de 2011.
19. Dictamen en materia de Dactiloscopia Forense, sobre el "mazo o marro". Folio 35498. PGR. 27 de abril de 2011.
20. Acuerdo ordenado diligencias en materia de genética para análisis del "marro". PGR. 3 de mayo de 2011.
21. Dictamen en materia de Genética sobre análisis del "marro". Folio 38173. PGR. 12 de mayo de 2011.
22. Dictamen en Criminalística de Campo, sobre "marro". Folio 35497. PGR. 26 de abril de 2011.
23. Dictamen en Criminalística, sobre "marro". Folio 36937. PGR. 18 de mayo de 2011.
24. Certificado de defunción, "CUERPO 1 FOSA 1 EJIDO LAS NORIAS" (sin fecha de defunción), folio 140761216, Secretaría de Salud, con fecha de certificación del 20 de septiembre de 2011.
25. Oficio donde se remite diligencias practicadas y las muestras extraídas de 9 cuerpos de la AP39/2011, PGJ Tamaulipas, 4 de mayo de 2012.
26. Constancia de la PGJE reconoce la solicitud de intervención de la PGJ de San Fernando, Ciudad Victoria, Tamaulipas, 6 de mayo de 2011.
27. Oficio donde se presenta la solicitud de Perito en Genética Forense para apertura de embalaje de las muestras que se envían de la PGJ San Fernando a la PGJE, Ciudad Victoria, Tamaulipas, Oficio DAGPE/1078/2011, 6 de mayo de 2011.
28. Dictamen en Materia de Genética Forense donde se remiten las 56 muestras de ADN de familiares de desaparecidos que asistieron a PGR a donar muestra, PGR, 4 de julio de 2011.
29. Denuncia de desaparición de la Sra. [REDACTED] expediente dentro de la AP/PGR/SIEDO/UEIS/AC/044/2011 con los siguientes documentos:
 - a. Declaración Ministerial de la Sra. [REDACTED] en la AP/PGR/SIEDO/UEIS/AC/044/2011, PGR, 13 de mayo de 2011.
 - b. Cuestionario para el rastreo de personas extraviadas, en la AP/PGR/SIEDO/UEIS/AC/044/2011, PGR, 13 de mayo de 2011.
 - c. Acta Circunstanciada a la Diligencia Pericial de Genética Forense, en la AP/PGR/SIEDO/UEIS/AC/044/2011, PGR, 13 de mayo de 2011.
 - d. Solicitud de Perito en Genética Forense, Oficio PGR/SIEDO/UEIS/TU/732/2011, PGR, 9 de mayo de 2011.
 - e. Dictamen de Dactiloscopia Forense, Folio 42410, Dirección General de Coordinación de Servicios Periciales, PGR, 27 de mayo de 2011.
 - f. Dictamen de Genética Forense, Folio 39732, Dirección General de Coordinación de Servicios Periciales, PGR, 25 de julio de 2011.
30. Se remite Informe de ADN sobre piezas dentales enviadas por la PGJ San Fernando a la PGJE sobre los 9 cuerpos encontrados en el Ejido Las Norias, Oficio 10575, PGJE Tamaulipas, 25 de junio de 2011.

16. Transcripción Literal de Diligencia de Depósito de Cadáver de 9 cuerpos encontrados en el Ejido Las Norias donde se menciona una nueva toma de muestras óseas para ADN, PGJ San Fernando, Tamaulipas, 20 de abril de 2011.
17. Acuerdo de recepción de dictamen de Dactiloscopia Forense sobre inspección de "marro o mazo". PGR, 27 de abril de 2011.
18. Dictamen en materia de Dactiloscopia Forense, sobre el "mazo o marro". Folio 35498. PGR, 27 de abril de 2011.
19. Acuerdo ordenado diligencias en materia de genética para análisis del "marro". PGR, 3 de mayo de 2011.
20. Dictamen en materia de Genética sobre análisis del "marro", folio 38173, PGR, 12 de mayo de 2011.
21. Dictamen en Criminalística de Campo, sobre "marro", folio 35497, PGR, 26 de abril de 2011.
22. Dictamen en Criminalística, sobre "marro", folio 36937, PGR, 18 de mayo de 2011.
23. Certificado de defunción, "CUERPO 1 FOSA 3 EJIDO LAS NORIAS" (sin fecha de defunción), folio 140761218, Secretaría de Salud, con fecha de certificación del 20 de septiembre de 2011.
24. Oficio donde se remite diligencias practicadas y las muestras extraídas de 9 cuerpos de la AP39/2011, PGJ Tamaulipas, 4 de mayo de 2012.
25. Constancia de la PGJE reconoce la solicitud de intervención de la PGJ de San Fernando, Ciudad Victoria, Tamaulipas, 6 de mayo de 2011.
26. Oficio donde se presenta la solicitud de Perito en Genética Forense para apertura de embalaje de las muestras que se envían de la PGJ San Fernando a la PGJE, Ciudad Victoria, Tamaulipas, Oficio DAGPE/1078/2011, 6 de mayo de 2011.
27. Dictamen en Materia de Genética Forense donde se remiten las 56 muestras de ADN de familiares de desaparecidos que asistieron a PGR a donar muestra, PGR, 4 de julio de 2011.
28. Declaración Ministerial en la AP/PGR/SIEDO/UEIS/AC/044/2011, PGR, 13 de mayo de 2011.
29. Se remite Informe de ADN sobre piezas dentales enviadas por la PGJ San Fernando a la PGJE sobre los 9 cuerpos encontrados en el Ejido Las Norias, Oficio 10575, PGJE Tamaulipas, 25 de junio de 2011.

MATERIALES GENERADOS EN EL MARCO DE COMISIÓN FORENSE:

30. Oficio donde se informa sobre la adenda por la que se agrega a la PGJ Tamaulipas al Convenio de Colaboración para la identificación de restos localizados en San Fernando, Tamaulipas de fecha 22 de agosto de 2013, Oficio DGAP/3423/2014, PGJ Tamaulipas, 11 de abril de 2014.
31. Acuerdo por el cual se solicitan los permisos sanitarios para la exhumación de restos en consideración a la adenda al Convenio de Colaboración para la identificación de restos localizados en San Fernando, Tamaulipas de fecha 22 de agosto de 2013, PGJ Tamaulipas, 9 de septiembre de 2014.
32. Acuerdo por el cual se solicitan la entrega de electroferogramas al área de genética forense, PGJ Tamaulipas, 5 de septiembre de 2014.
33. Informe de ADN sobre piezas dentales del "CUERPO 1 de la FOSA 3 ó N.N.497" relacionado con la AP39/2011, PGJ Tamaulipas, 10 de septiembre del 2014.

20. Oficio donde les remiten los perfiles genéticos y fichas decadactilares de Tamaulipas, para su ingreso al banco nacional de genética, Oficio PGR/SIEDO/UEIS/TU/1904/2012, PGR, 30 de mayo de 2012 (con el anexo del perfil del donante)
21. Dictamen de Genética Forense donde se solicitan datos faltantes para la emisión de identificaciones sobre perfiles recibidos de la PGJ de Tamaulipas, Oficio PGR/SIEDO/UES/TU/1904/2012, PGR, 5 de junio de 2012.

MATERIALES GENERADOS EN EL MARCO DE COMISIÓN FORENSE:

22. Oficio donde se informa sobre la adenda por la que se agrega a la PGJ Tamaulipas al Convenio de Colaboración para la identificación de restos localizados en San Fernando, Tamaulipas de fecha 22 de agosto de 2013, Oficio DGAP/3423/2014, PGJ Tamaulipas, 11 de abril de 2014.
23. Oficio donde se solicita llevar a cabo la prueba pericial de ADN sobre las diversas muestras biológicas que se remitieron en 2011 sobre tres cadáveres de la AP151/2011, PGJ de San Fernando a Servicios Periciales de PGJ Ciudad Victoria, oficio 680/2014, PGJ San Fernando, 25 de abril de 2014.
24. Constancia donde se acredita la apertura de embalaje de las muestras genéticas extraídas en 2011 de 3 cuerpos de la AP151/2011, PGJ de San Fernando, 29 de abril de 2014.
25. Oficio donde se solicita se remita a la brevedad posible el Perfil Genético y los Electroferogramas del CUERPO UNO FOSA DOS, oficio 5971/2014, PGJ de San Fernando, 9 de septiembre de 2014 [no se encontró en el expediente de la AP151/2011 el Dictamen que hace referencia del 18 de junio de 2014].
26. Oficio donde se acuerda la solicitud de los permisos sanitarios para la exhumación de restos en consideración a la adenda al Convenio de Colaboración para la identificación de restos localizados en San Fernando, Tamaulipas, oficio 6020/2014, PGJ de San Fernando, 12 de septiembre de 2014.
27. Permiso Sanitario de Exhumación y traslado, oficio SST/COEPRIS/DJC/O-000169/2014, COEPRIS, 23 de septiembre de 2014.
28. Registro y Acta de Defunción respectivamente, folios 1360157 y 8922080, 7 de octubre de 2014.
29. Acta Ministerial de Exhumación del AP151 FOSA 2 CUERPO 1, PGJ de San Fernando, Tamaulipas, 3 de octubre de 2014.
30. Oficio donde la PGJ donde remiten el perfil genético y electroferogramas de los restos AP151 F2 C1 a I a PGJ de San Fernando, emitido en el Dictamen de Genética del 18 de junio de 2014, oficio 22824, PGJ Ciudad Victoria, 15 de septiembre de 2014.
31. Informe Fotográfico sobre la exhumación de 3 cuerpos de la AP151/2011, Oficio 26188, PGJ de San Fernando, Tamaulipas, 17 de octubre de 2014.
32. Transcripción de Diligencia Ministerial de exhumación del 3 de octubre del 2014 de los restos AP151 F2 C1 para su traslado al SEMEFO de Ciudad Victoria. Se observa un error en este documento en donde el título señala que se trata de restos pero luego en el medio del texto se habla de Cuerpo 1 de la Fosa 3 dando la misma ubicación que se señala en otros documentos para el cuerpo 1 de la Fosa 2.
33. Oficio sobre ingreso de cadáveres al INCIFO con su respectiva cadena de custodia, PGR, 21 de noviembre de 2014.
34. Informe Fotográfico sobre el traslado de 3 cuerpos de la AP151/2011, Oficio 30218, PGJ de San Fernando, Tamaulipas, 25 de noviembre de 2014.

13. Informe del Departamento de Química sobre detección de alcohol etílico y metabolitos de drogas de abuso en los 8 cadáveres de la AP37/2011 de la PGJ de Tamaulipas, oficio 5671 bis/2011, Servicios Periciales de la PGJ de Tamaulipas, 15 de abril de 2011.
14. Informe del Departamento de Química sobre rodizonato de sodio en los 8 cadáveres de la AP37/2011 de la PGJ de Tamaulipas, oficio 5696 bis/2011, Servicios Periciales de la PGJ de Tamaulipas, 15 de abril de 2011.
15. Oficio del AIMP de San Fernando dirigido al presidente municipal de San Fernando, Tamaulipas para la designación de fosa común para los 8 cuerpos encontrados en el Ejido La Joya, PGJ Tamaulipas, 16 de abril de 2011.
16. Acuerdo y constancia de diligencias de extracción de muestras en San Fernando, Tamaulipas, PGJ de Tamaulipas, 16 de abril de 2011.
17. Transcripción de Diligencia de depósito de cadáver en el panteón municipal de San Fernando, Tamaulipas, PGJ de Tamaulipas, 17 de abril de 2011. En esta diligencia se toman muestras adicionales para análisis genéticos de cabezas de fémur de los 8 cadáveres y se da cuenta del transporte e inhumación de estos 8 restos al panteón "El Rincón" ubicado en San Fernando.
18. Acuerdo de recepción de dictamen de Dactiloscopia Forense sobre inspección de "marro o mazo". PGR, 27 de abril de 2011.
19. Dictamen en materia de Dactiloscopia Forense, sobre el "mazo o marro". Folio 35498. PGR. 27 de abril de 2011.
20. Acuerdo ordenando diligencias del MP de PGR a Servicios Periciales, en materia de genética para análisis del "marro", PGR, 3 de mayo de 2011.
21. Dictamen en materia de Genética sobre análisis del "marro", folio 38173, PGR, 12 de mayo de 2011.
22. Dictamen en Criminalística de Campo, sobre "marro", folio 35497, PGR, 26 de abril de 2011.
23. Dictamen en Criminalística, sobre "marro", folio 36937, PGR, 18 de mayo de 2011.
24. Se remite Informe de Genética Forense de Servicios Periciales de la PGJ de Tamaulipas en Ciudad Victoria sobre el procesamiento de piezas dentales enviadas por la PGJ San Fernando sobre los 8 cuerpos encontrados en el Ejido La Joya, Oficio 10574, PGJE Tamaulipas, 25 de junio de 2011.
25. Dictamen en Genética Forense de la entonces Dirección General de Coordinación de Servicios Periciales de la PGR, remitiendo los resultados del procesamiento de 56 muestras de ADN de familiares de desaparecidos de San Luis Potosí que podrían estar relacionados con las fosas de Fernando [donde se encuentra el perfil genético de la hermana del Sr. Gerardo GALICIA SEGURA], Tamaulipas, folio 43433, 4 de julio de 2011.

MATERIALES GENERADOS EN EL MARCO DE COMISIÓN FORENSE:

26. Oficio de la DGAP donde se informa a la PGJ de Tamaulipas sobre la adenda por la que se agrega a la PGJ Tamaulipas al Convenio de Colaboración para la identificación de restos localizados en San Fernando, Tamaulipas de fecha 22 de agosto de 2013, Oficio DGAP/3423/2014, PGJ Tamaulipas, 11 de abril de 2014.
27. Acuerdo por el cual se solicita a Servicios Periciales de la PGJ Tamaulipas los permisos sanitarios para la exhumación de restos en consideración a la adenda al Convenio de Colaboración para la identificación de restos localizados en San Fernando, Tamaulipas de fecha 22 de agosto de 2013, PGJ Tamaulipas, 9 de septiembre de 2014.

15. Documento en Química Forense, sobre recolección de piezas molares para perfiles genéticos, oficio 654/2011, PGJ Tamaulipas, 26 de abril de 2011. Incluye: constancia de recolección de muestras; acta relativa a la entrega y apertura de embalaje. **[Extracto]**
16. Dictamen en materia de Dactiloscopia Forense (Necrodactilia), sobre "50 cadáveres humanos, para su ingreso y cotejo en el sistema AFIS", folio 34362, DGCSP de PGR, 4 de mayo de 2011. **[Extracto]**
17. Dictamen en Criminalística, con la descripción de prendas y señas particulares de 120 cadáveres, folio 39802, DGCSP de PGR, 27 de mayo de 2011. **[Extracto]**.
18. Dictamen en Genética Forense, con 108 perfiles de 120 cadáveres, folio 56825, DGCSP de PGR, 8 de julio de 2011. **[Extracto]**
19. Ficha de identidad, "CADÁVER 11 FOSA 4, AP PGR/SIEDO/UEIS/197/2011", PGR, que incluye:
 - a. Tabla resumida.
 - b. Fotos.
 - c. Ficha dactilar, 22 de abril de 2011.
 - d. Descripción Odontológica Postmortem.
 - e. Moldes dentales.
 - f. Identoestomatograma.
 - g. Tabla del Departamento de Antropología Forense.
 - h. Informe Médico Legal, PGJ Tamaulipas, 13 de abril de 2011.
 - i. Certificado de defunción, folio 110615878, "fecha de defunción: 12 de abril de 2011".
 - j. Acta Médica, PGR, 15 de abril de 2011.
 - k. Certificado de Embalsamamiento, folio 4418, Embalsamadora La Piedad, 20 de abril de 2011.
 - l. Tabla de Perfil Genético. **[No incluye perfil]**.
20. Acuerdo de recepción de dictamen de Dactiloscopia Forense sobre inspección de "marro o mazo", SIEDO de PGR, 27 de abril de 2011.
21. Dictamen en materia de Dactiloscopia Forense, sobre el "mazo o marro", folio 35498, DGCSP de PGR, 27 de abril de 2011.
22. Acuerdo ordenado diligencias en materia de genética para análisis del "marro", SIEDO de PGR, 3 de mayo de 2011.
23. Dictamen en materia de Genética sobre análisis del "marro", folio 38173, DGCSP de PGR, 12 de mayo de 2011.
24. Dictamen en Criminalística de Campo, sobre "marro", folio 35497, DGCSP de PGR, 26 de abril de 2011.
25. Dictamen en Criminalística, sobre "marro", folio 36937, DGCSP de PGR, 18 de mayo de 2011.
26. COEPRIS, Evaluación y autorización sanitaria, sobre el traslado desde Tamaulipas a Ciudad de México de "cadáveres clasificados del 01 al 76", pero sin indicar el código de cada cadáver, oficio 28/925/2011, PGJ Tamaulipas, 11 de abril del 2011. Se desconoce si los restos AP197 F4 C11 están incluidos en este permiso sanitario.
27. Dictamen de Genética Forense sobre 27 muestras de referencia de familiares con desaparecidos del estado de San Luis Potosí [donde se incluye el perfil del Sr. Antelmo GUERRERO TREJO], Folio 84520, PGR, 7 de diciembre de 2011.

31. Diligencia de Recepción e Ingreso de cuarenta y siete restos humanos (dorsos) al INCIFO de la Ciudad de México, Subprocuraduría de Control Regional, Procedimientos Penales y Amparo (SCRPPA), 11 de abril de 2014.
32. Dictamen de Criminalística de Campo sobre la exhumación de 47 torsos del Panteón Sagrado Corazón de Jesús, Folio 2078, Coordinación Estatal de Servicios Periciales de la PGR, 14 de abril de 2014.
33. Croquis de inhumación de 47 restos de Cadereyta en Panteón Municipal Sagrado Corazón Congregación Martinitos Cerralvo, Nuevo León.
34. Oficio de solicitud de ampliación de información sobre los cuerpos encontrados en Cadereyta, al Subprocurador de Derechos Humanos, Prevención del Delito y Servicios a la Comunidad de la PGR, Oficio 30121, Quinta Visitaduría General de la Comisión Nacional de los Derechos Humanos, 30 de mayo de 2014.
35. Oficio de solicitud de ampliación de información sobre los cuerpos encontrados en Cadereyta, al Delegado de la PGR en el estado de Nuevo León, Oficio 003538/14 DGPCDHOI, Subprocuraduría de Derechos Humanos, Prevención del Delito y Servicios a la Comunidad de la Dirección General de Promoción de la Cultura en derechos Humanos, Quejas e inspección, 4 de junio de 2014.
36. Oficio en respuesta a la ampliación de información de la CNDH, Oficio No. GPE-I/859/2014, Subprocuraduría de control Regional, Procedimientos penales y amparo, Delegación Nuevo León, 9 de junio de 2014.
37. Acta Ministerial de extracción de muestra hemática de la Sra. [REDACTED], madre del Sr. [REDACTED], PGJ de Tamaulipas, 22 de marzo de 2017.
38. Comparecencia Ministerial de la Sra. [REDACTED] y de su hijo Sr. [REDACTED] [REDACTED] 22 de marzo de 2017.
39. Dictamen de ADN con resultado positivo de identificación, entre los perfiles genéticos de las muestras de la Sra. [REDACTED] y del Sr. [REDACTED] y el OCCISO 21, hallado en la Carretera Monterrey-Reynosa Km 47, Municipio de Cadereyta, Jiménez, PGJ de Tamaulipas, 26 de mayo de 2017.
40. Mapa de ubicación aproximada de los restos "OCCISO 21 dentro de Fosa común 2, en Cadereyta, Nuevo León, EAAF.
41. Ficha de Antecedentes / Ficha de datos ante mortem, sobre PD 21300023, [REDACTED] EAAF, 23 de agosto de 2017.
42. Acta de toma de Muestra de los familiares del Sr. [REDACTED], Unidad de Migrantes de la PGR, 23 de agosto de 2017.
43. Dictamen de Exhumación Forense, sobre "OCCISO 21", EAAF, 30 de agosto de 2017.
44. Dictamen de Antropología Forense, sobre "OCCISO 21", EAAF, 5 de diciembre del 2017.
45. Anexo Fotográfico del Cadáver "OCCISO 21", EAAF.



30. Solicitud de apoyo para traslado de 47 cadáveres y su respuesta, Oficio 586/2014, Subprocuraduría de Control Regional, Procedimientos Penales y Amparo, Delegación Estatal de Nuevo León (SCRPPA), 11 de abril de 2014.
31. Diligencia de Recepción e Ingreso de cuarenta y siete restos humanos (dorsos) al INCIFO de la Ciudad de México, Subprocuraduría de Control Regional, Procedimientos Penales y Amparo (SCRPPA), 11 de abril de 2014.
32. Dictamen de Criminalística de Campo sobre la exhumación de 47 torsos del Panteón Sagrado Corazón de Jesús, Folio 2078, Coordinación Estatal de Servicios Periciales de la PGR, 14 de abril de 2014.
33. Oficio de solicitud de ampliación de información sobre los cuerpos encontrados en Cadereyta, al Subprocurador de Derechos Humanos, Prevención del Delito y Servicios a la Comunidad de la PGR, Oficio 30121, Quinta Visitaduría General de la Comisión Nacional de los Derechos Humanos, 30 de mayo de 2014.
34. Oficio de solicitud de ampliación de información sobre los cuerpos encontrados en Cadereyta, al Delegado de la PGR en el estado de Nuevo León, Oficio 003538/14 DGPCDHOI, Subprocuraduría de Derechos Humanos, Prevención del Delito y Servicios a la Comunidad de la Dirección General de Promoción de la Cultura en derechos Humanos, Quejas e inspección, 4 de junio de 2014.
35. Oficio en respuesta a la ampliación de información de la CNDH, Oficio No. GPE-I/859/2014, Subprocuraduría de control Regional, Procedimientos penales y amparo, Delegación Nuevo León, 9 de junio de 2014.
36. Formato completo de entrevista para la búsqueda de personas desaparecidas, realizada al Sr. [REDACTED] PGJ de Tamaulipas, 4 de septiembre de 2015.
37. Acta Ministerial de extracción de muestra hemática al Sr. [REDACTED], padre del Sr. [REDACTED] [incluye cadena de custodia], Ciudad Victoria, Tamaulipas, PGJ de Tamaulipas, 4 de septiembre de 2015.
38. Dictamen de ADN con resultado de procesamiento de muestra del Sr. [REDACTED] [REDACTED] que se almacena en la base de datos, Oficio 2380, PGJ Tamaulipas, 4 de febrero de 2016.
39. Solicitud del Laboratorio de Genética de muestras hemáticas de dos o más familiares del Sr. [REDACTED], Oficio: 2382, PGJ de Tamaulipas, 4 de febrero de 2016.
40. Cadena de Custodia de pertenencias del Sr. [REDACTED] (maleta verde y prendas de vestir) presentadas por su padre para la extracción de ADN, PGJ de Tamaulipas, 23 de febrero de 2016.
41. Constancia sobre el recibimiento de una "maleta de color verde" con indicios (ropas), Agente Primero del Ministerio Público Especializado en Personas No localizadas y Desaparecidas, Ciudad Victoria, 22 de febrero de 2016.



36. Constancia de llamada anónima, sobre los responsables por los 72 indocumentados, SCRPPA/PGR, 21 de septiembre del 2010.
37. Oficio detallando un resumen de los hechos ocurridos en San Fernando, Tamaulipas, oficio 1/3/III/15049/10, PGR, 22 de septiembre del 2010.
38. Informe en materia de Dactiloscopia Forense, "a efecto de coadyuvar con peritos en dactiloscopia adscritos a la Policía Nacional de Honduras (...) recabar el registro necrodactilar en treinta y cinco (35) cadáveres", folio 89985, DGCSP/PGR, 1 de octubre de 2010.
39. Dictamen de ingeniería, sobre el lugar de los hechos en el "Rancho El Huizache", folio 0106, PGR, 10 de enero de 2010 [sic].

DOCUMENTOS GENERADOS EN EL MARCO DE COMISIÓN FORENSE:

40. Documento sobre "entrega de copias simples de fojas pertenecientes a los tomos I y II de la averiguación previa AP/PGR/TAMPS/MAT-I/2281/2010" a la CGSP/PGR y al EAAF, FJEDD, 30 de septiembre de 2013.
41. Mapa de ubicación aproximada de la salida y última comunicación de viaje del Sr. [REDACTED], y lugar de hallazgo de los 72 occisos en el Rancho "el Huizache" en San Fernando, Tamaulipas. EAAF.
42. Ficha de Antecedentes / Ficha de datos *ante mortem*, del Sr. [REDACTED], Banco de Datos Forenses de Migrantes No Localizados de Honduras, 29 de noviembre de 2017. Incluye Certificación de Acta de Nacimiento del Sr. [REDACTED].
43. Acta de toma de muestras a familiares del Sr. W. [REDACTED], Banco de Datos Forenses de Migrantes No Localizados de Honduras, 28 de noviembre de 2017.
44. Cadena de custodia, de traslado de muestras del Banco de Datos Forenses de Migrantes No Localizados de Honduras hacia el laboratorio Bode Cellmark Forensics, Secretaría de Relaciones Exteriores y Cooperación Internacional, 12 de noviembre de 2016.
45. Dictamen de Exhumación Forense de los restos "Cadáver 63" de la AP/PGR/TAMPS/MAT-III/2294/2010 de SCRPPA y AP/PGR/SDHPDSC/UIDPM/M2/001/2016 de la Unidad de Migrantes de la PGR, EAAF, 22 de marzo de 2018.
46. Dictamen de Antropología Forense de los restos "CADÁVER 63" de la AP/PGR/TAMPS/MAT-III/2294/2010 de SCRPPA y AP/PGR/SDHPDSC/UIDPM/M2/001/2016 de la Unidad de Migrantes de la PGR, EAAF, 22 de marzo de 2018.
47. Anexo fotográfico "CADÁVER 63", EAAF.
48. Informe de Análisis Médico Forense, "Restos Humanos T1 DF CUERPO 63", elaborado por el Dr. [REDACTED], EAAF, 18 de enero de 2017.
49. Dictamen Genético Forense con los perfiles genéticos de los familiares donantes del MNL 03300366, Bode Cellmark Forensics, 15 de febrero de 2017.
50. Dictamen de Genética, "Informe de laboratorio de genética forense sobre Cadáver 63", EAAF.

MATERIALES GENERADOS EN EL MARCO DE COMISIÓN FORENSE:

31. Oficio donde se informa sobre la adenda por la que se agrega a la PGJ Tamaulipas al Convenio de Colaboración para la identificación de restos localizados en San Fernando, Tamaulipas de fecha 22 de agosto de 2013, Oficio DGAP/3423/2014, PGJ Tamaulipas, 11 de abril de 2014.
32. Acuerdo por el cual se solicitan los permisos sanitarios para la exhumación de restos en consideración a la adenda al Convenio de Colaboración para la identificación de restos localizados en San Fernando, Tamaulipas de fecha 22 de agosto de 2013, PGJ Tamaulipas, 9 de septiembre de 2014.
33. Acuerdo por el cual se solicitan la entrega de electroferogramas al área de genética forense, PGJ Tamaulipas, 5 de septiembre de 2014.
34. Informe de ADN sobre piezas dentales del "CUERPO 1 de la FOSA 1 ó N.N.495" relacionado con la AP39/2011, PGJ Tamaulipas, 10 de septiembre del 2014.
35. COEPRIS de 9 restos no identificados del Ejido las Norias, Oficio SST/COEPRIS/DJC/O-000162/2014, PGJ Tamaulipas, 10 de septiembre de 2014.
36. Acuerdo para el desahogo de la diligencia de exhumación de 9 cadáveres encontrados en el Ejido Las Norias, PGJ Tamaulipas, 30 de septiembre de 2014.
37. Registro y Acta de Defunción respectivamente, folios 1505284 y 8675399, 30 de septiembre de 2014.
38. Transcripción de Diligencia de Exhumación de "cuerpo 1 fosa 1", San Fernando, Tamaulipas, PGJ Tamaulipas, 3 octubre de 2014.
39. Informe Fotográfico sobre la exhumación, Oficio 26183, PGJ Tamaulipas, 17 de octubre de 2014. [Extracto]
40. Acta Abierta de la Comisión Estatal para la Protección contra Riesgos Sanitarios, Acta No. 270/2014 COEPRIS, 3 de octubre de 2014.
41. Acuerdo para la entrega de 8 restos exhumados correspondientes al Ejido Las Norias, PGJ Tamaulipas, 19 de noviembre de 2014.
42. Acuerdo para la entrega en tiempo y forma de 8 cuerpos encontrados en el ejido Las Norias, PGJ de Tamaulipas, 21 de noviembre de 2014.
43. Oficio sobre diligencias de exhortos y recepción de cadáveres donde se designa a personal de SEIDO, Oficio SEIDO/UEIDMS/FE-D/10573/2014, Procurador General de Justicia del Estado de Tamaulipas, 18 de noviembre de 2014.
44. Acuerdo para la entrega de los 8 cuerpos de la AP39/2011 de PGJ Tamaulipas a SEIDO, 21 de noviembre de 2014.
45. Informe fotográfico sobre traslado a la Ciudad de México de los 8 restos de la AP39/2011, Oficio 30222, PGJ Tamaulipas, 25 de noviembre de 2014.
46. Informe videograbación sobre traslado a la Ciudad de México de los 8 restos de la AP39/2011, Oficio 31394, PGJ Tamaulipas, 9 de diciembre de 2014.
47. Diligencia de recepción e ingreso de treinta y siete [37] cadáveres al Instituto de Ciencias Forenses del Distrito Federal, SEIDO/PGR, 21 de noviembre de 2014.
48. Acuerdo por el que se ordena la acumulación de las averiguaciones previas, PGJ Tamaulipas, 12 de junio de 2015.

34. COEPRIS de 9 restos no identificados del Ejido las Norias, Oficio SST/COEPRIS/DJC/O-000162/2014, PGJ Tamaulipas, 10 de septiembre de 2014.
35. Registro y Acta de Defunción respectivamente, folios 1505286 y 8675401, 30 de septiembre de 2014.
36. Transcripción de Diligencia de Exhumación de "cuerpo 1 fosa 3", San Fernando, Tamaulipas, PGJ Tamaulipas, 3 octubre de 2014.
37. Informe Fotográfico sobre la exhumación, Oficio 26183, PGJ Tamaulipas, 17 de octubre de 2014. [Extracto]
38. Acta Abierta de la Comisión Estatal para la Protección contra Riesgos Sanitarios, Acta No. 270/2014 COEPRIS, 3 de octubre de 2014.
39. Acuerdo para la entrega de 8 restos exhumados correspondientes al Ejido Las Norias, PGJ Tamaulipas, 19 de noviembre de 2014.
40. Acuerdo para la entrega en tiempo y forma de 8 cuerpos encontrados en el ejido Las Norias, PGJ Tamaulipas, 21 de noviembre de 2014.
41. Oficio sobre diligencias de exhortos y recepción de cadáveres donde se designa a personal de SEIDO, Oficio SEIDO/UEIDMS/FE-D/10573/2014, Procurador General de Justicia del Estado de Tamaulipas, 18 de noviembre de 2014.
42. Acuerdo para la entrega de los 8 cuerpos de la AP39/2011 (un cuerpo no fue encontrado durante la exhumación) de PGJ Tamaulipas a SEIDO, 20 de noviembre de 2014.
43. Informe fotográfico sobre traslado a la Ciudad de México de los 8 restos de la AP39/2011, Oficio 30222, PGJ Tamaulipas, 25 de noviembre de 2014.
44. Informe videograbación sobre traslado a la Ciudad de México de los 8 restos de la AP39/2011, Oficio 31394, PGJ Tamaulipas, 9 de diciembre de 2014.
45. Diligencia de recepción e ingreso de treinta y siete [37] cadáveres al Instituto de Ciencias Forenses del Distrito Federal, SEIDO/PGR, 21 de noviembre de 2014.
46. Acuerdo por el que se ordena la acumulación de las averiguaciones previas, PGJ Tamaulipas, 12 de junio de 2015.
47. Mapa de ubicación aproximada de las fosas en el Ejido Las Norias, San Fernando, Tamaulipas, EAAF.
48. Ficha de Antecedentes / Ficha de datos ante mortem, sobre MNL 15300016, EAAF, 6 de noviembre de 2017.
49. Acta de toma muestras a los familiares de _____, PGR, 6 de noviembre de 2017.
50. Dictamen de Antropología Forense, sobre "AP39/2011, FOSA 3, CUERPO 1", EAAF, 15 de abril de 2018.
51. Anexo Fotográfico, "AP39/2011, FOSA 3, CUERPO 1", EAAF.
52. Informe Análisis Médico Forense, Restos Humanos AP39/2011, FOSA 3, CUERPO 1, elaborado por el Dr. Pierre Perich, EAAF, 22 de junio de 2017.
53. Dictamen de Genética Forense sobre las muestras "AP39 F3 C1-21201018-H1 / CADAVER NUMERO 3 LAS NORIAS NN 497 / AP39 F3 C1-21201018-H2 / AP39 F3 C1-21201018-H3 / AP39 F3 C1-21201018-H4 / AP39 F3 C1-21201018-H5 / AP39 F3 C1-21201018-H6", EAAF, 30 de enero de 2018.
54. Dictamen Genético sobre las muestras 21202018-H1, 21202018-H2, 21202018-H3, 21202018-H4, 21202018-H5 y 21202018-H6, Bode Cellmark Forensics, 26 de julio de 2017.

28. Certificado de defunción, "ARENAL 5 FOSA 1" (sin fecha de defunción), folio 140761128, Secretaría de Salud, con fecha de certificación del 19 de septiembre de 2014.
29. Oficio de la DGAP a peritos en genética de Servicios Periciales de la PGJ de Tamaulipas donde se solicita la remisión del perfil genético y Electroferograma de los restos AP37/2011 C5 F1 obtenido en el año 2011, DGAP/M-1/3739/2014, PGJ Tamaulipas, 5 de septiembre de 2014.
30. Oficio donde se ordena al Perito Médico Legista que remita los certificados de defunción, DGAP/M-I/3753/2014, PGJ de Tamaulipas, 9 de septiembre de 2014.
31. Oficio de Servicios Periciales de la PGJ de Tamaulipas al AIMP de la PGJ de Tamaulipas remitiendo los resultados de genética forense obtenidos en el 2011 sobre el procesamiento de piezas dentarias de los restos AP37/2011 F1 C5, Oficio 22373, incluye cadena de custodia, 10 de septiembre del 2014.
32. Permiso sanitario de Exhumación y Traslado SST/COEPRIS/DJC/O-000156/2014, COEPRIS Tamaulipas, 12 de septiembre de 2014.
33. Oficio del Director de Servicios Periciales de la PGJ de Tamaulipas al Perito Médico Forense interviniente en la autopsia de los 8 cadáveres de la AP37/2011, donde se le solicita los Certificados de Defunción de "ocho cuerpos, localizados en la Brecha Arenal del Ejido la Joya" que se envía por parte del Director de Servicios Periciales de la PGJE, Oficio 23197, PGJ Tamaulipas, 09 de septiembre de 2014.
34. Oficio donde se remiten los Certificados de Defunción por parte del Perito Médico Forense, entre los que se encuentra el correspondiente a los restos AP37 F1 C5, donde se anexa el Certificado de Defunción de los restos, folio 140761128, Secretaría de Salud del estado de Tamaulipas, 21 de septiembre de 2014.
35. Registro y Acta de Defunción respectivamente de los restos AP37 F1 C5, folios 1435013 y 8320602, 1 de octubre de 2014.
36. Transcripción de Diligencia de Exhumación de "Cuerpo 5 Fosa 1", del Panteón del Rincón en San Fernando, Tamaulipas, PGJ Tamaulipas, 3 octubre de 2014.
37. Acta abierta de exhumación y traslado de restos, acta 274/2014, COEPRIS, 03 de octubre de 2014.
38. Transcripción de Diligencia Ministerial de empleado y colocación de restos en bolsas de cadáver, apoyado de toma de fotografías del "CUERPO 5 FOSA 1 ARENAL DEL EJIDO LA JOYA", 04 de octubre de 2014.
39. Oficio de la DGAP de la PGJ de Tamaulipas donde se solicita colaboración del Director de Servicios Periciales de la PGJ de Tamaulipas para la intervención de la Comisión Forense para "las diligencias necesarias para que se corrobore la identificación de ocho cuerpos que fueron localizados [...] en la Brecha denominada El Arenal del Ejido "La Joya", Oficio DGAP/M-I/3886/2014 de PGJ de Tamaulipas, 24 de octubre de 2014.
40. Oficio donde se informa sobre el traslado de cuerpos de la AP37/2011 al Instituto de Ciencias Forenses de la Ciudad de México (INCIFO), Oficio DAPE/A-I/4035/2014 de PGJ Tamaulipas, 21 de noviembre de 2014.
41. Informe Fotográfico sobre traslado a Ciudad de México de los 8 restos de la AP37/2011, Oficio 30215, PGJ Tamaulipas, 25 de noviembre de 2014. [Extracto].
42. Informe de videograbación sobre traslado a Ciudad de México de los 8 restos de la AP37/2011, Oficio 31391, PGJ Tamaulipas. 9 de diciembre de 2014.
43. Diligencia de recepción e ingreso de treinta y siete [37] cadáveres al Instituto de Ciencias Forenses del Distrito Federal, SEIDO/PGR, 21 de noviembre de 2014.
44. Transcripción de la Diligencia de Inspección Ministerial en el panteón municipal "DEL RINCÓN" en San Fernando, Tamaulipas, PGJ Tamaulipas, 23 de febrero de 2015.

28. Diligencia de recepción de cuerpos e ingreso al SEMEFO del DF, de 50 cadáveres y restos, SIEDO de PGR, 19 de abril de 2011. [Incluye a AP197 F4 C11].
29. Informe de la PGR preguntando a Servicios Periciales de la PGJ del estado de San Luis Potosí sobre el destino de las 91 muestras de sangre de familiares de desaparecidos del estado de San Luis Potosí, Oficio AIC-CESP/SLP/0487/2017, PGR, 8 de mayo de 2017.
30. Certificado de embalsamamiento, "N.N. CUERPO ONCE FOSA 4, folio 4418, emitido por la Embalsamadora La Piedad, 20 de abril de 2011.
31. Supervisión de embalsamamiento, "N.N. CUERPO ONCE FOSA 4", autorización No. 01617, emitido por Secretaría de Salud de Ciudad de México, 20 de abril de 2011.
32. Documento sobre solicitud de inhumación en Fosa Común del Panteón Civil de Dolores, Unidad de Atención Ciudadana de Trámites Funerarios, Delegación Miguel Hidalgo, folio 02451, Secretaría de Salud Pública de la Ciudad de México, 27 de marzo de 2012.
33. Certificado de defunción, "N.N CUERPO NUMERO ONCE FOSA 4", folio 110615878, Servicio Forense de la PGJ Tamaulipas, con "fecha de defunción 12 de abril de 2011".
34. Registro y Acta de Defunción, folios 1012899 y 5264259, Registro Civil de Ciudad Victoria, Tamaulipas, con fecha de defunción en ambos documentos con fecha de defunción 12 de abril de 2011 y fecha de registro el 12 de mayo de 2011.
35. Documento de la Dirección General del Registro Civil, sobre inhumación de restos "N.N. [11]", folio 4110, acta 753, Juzgado Décimo Cuarto, con fecha de expedición el 2 de abril de 2012.
36. Diligencia de egreso y levantamiento de depositaria del Servicio Médico Forense del Distrito Federal, de 40 cadáveres y tres restos óseos, SIEDO de PGR, 13 de abril de 2012.
37. Recepción de cadáveres, fetos y restos para inhumación en fosa común del Panteón Dolores, con el listado de 37 cadáveres y restos, Unidad Departamental de Panteones, Delegación Miguel Hidalgo, 13 de abril de 2012.
38. Acta de Hechos, con la declaración del operador del autobús 3433 sobre sucesos del 28 y 29 de marzo de 2011, 4 de abril de 2011. Incluye documentación de Ómnibus de México sobre autobuses de donde pasajeros fueron forzados a descender, 28 de marzo y 1ero de abril de 2011.
39. Documento en contestación a la solicitud de la AP/PGR/TAMPS/MAT-COE/1114/2011, sobre las "corridas que amiban a esta Ciudad de Morelia con destino a la de Matamoros y Reynosa en Tamaulipas", oficio 498/2011, Ómnibus de México, 7 de abril de 2011. **[Extracto]**
40. Acuerdo de recepción y cruce de "Lista de Víctimas de SIEDO" y "Lista de Pasajeros de Ómnibus de México, S.A. de C.V.", oficio 1/3/IX/9009/11, PGR, 25 de mayo de 2011. **[Extracto]**.
41. Dictamen de Representación Gráfica, sobre pertenencias no reclamadas de autobuses, folio 02452, del expediente EXHORTO 073/2010, Delegación Estatal de PGR en Tamaulipas, 9 de abril del 2011. **[Extracto]**
42. Oficio que envía el Director de Servicios Periciales de la Procuraduría General del Estado de San Luis Potosí a la Procuraduría General de la República de 20 muestras de diversos familiares para su procesamiento y comparativo de perfiles genéticos, Oficio PGJE/SLP/DGSP/01258/2011, 21 de septiembre de 2011.
43. Copia del Oficio del Director de Servicios Periciales al encargado de la Coordinación de Peritos de PGR en el estado de San Luis Potosí, para conocer sobre el destino de 91 muestras de sangre preservadas en papel

46. Informe Análisis Médico Forense, "RESTOS HUMANOS OCCISO 21 / A-1575-12 /19202015", elaborado por el Dr. Pierre Perich, EAAF, 16 de octubre del 2017.
47. Dictamen de Genética Forense, Bode Cellmark Case #: MEA1709-0032, BODE CELLMARK FORENSICS, 7 de agosto de 2017.
48. Informe de Laboratorio de Genética Forense, OCCISO 21 / A-1575-12, EAAF, 14 de septiembre de 2017.
49. Reporte de Caso MNL #21300023, Bode Cellmark Forensics, 18 de septiembre de 2017.
50. Registro de Cadena de Custodia de "Fragmento de diáfisis de fémur derecho" con código de muestra 19202015-H1, EAAF, 11 de julio de 2017.
51. Registro de Cadena de Custodia sobre tarjeta FTA con códigos de muestras 21100064 y 21100065, EAAF, 3 de agosto de 2017.

I. ANTECEDENTES DE LA DESAPARICIÓN DEL SR. [REDACTED] [REDACTED] Y COMPARACIÓN CON EL HALLAZGO Y RECUPERACIÓN DE LOS RESTOS OCCISO 21

ANTECEDENTES DE LA DESAPARICIÓN:

Según la información provista por los familiares del Sr. [REDACTED] en la entrevista realizada el 23 de agosto de 2017 en el marco de la Comisión Forense, por parte del Equipo Argentino de Antropología Forense (EAAF) junto con la Procuraduría General de la República, en las instalaciones de la Unidad de Migrantes, en la Ciudad de México, el Sr. [REDACTED] nació en Jiménez, estado de Tamaulipas, el 27 de junio de 1988. Según expresó su familia en dicha entrevista, el día 9 de mayo de 2012, el Sr. [REDACTED] estaba trabajando junto a su madre en el puesto de "hot dogs" que tenían en el tianguis del centro de Jiménez. A las 13.40hs aproximadamente, el Sr. [REDACTED] se fue junto a un amigo llamado [REDACTED] y quedó en regresar enseguida para ayudar a su madre antes de que empezara una fiesta en el pueblo en vísperas del día de la madre. A las 16hs su madre empezó a preguntar por su paradero ya que no había regresado; varias personas comienzan a buscarlo. Posteriormente, la familia de [REDACTED] se acercó al puesto de la mamá del Sr. [REDACTED] también preguntando por los muchachos, debido que [REDACTED] tampoco había regresado. Según refirió la familia del Sr. [REDACTED] en la entrevista con EAAF, varios meses después de la desaparición, una persona les contó haber visto el secuestro de [REDACTED] y de [REDACTED]: esta persona les describió que ambos estaban caminando sobre la banqueta y se les acercó un auto marca Tsuru de color gris, en donde viajaban dos muchachas y que dos hombres armados bajaron y se los llevaron a la fuerza. Aparentemente, la gente del pueblo había visto ya en varias ocasiones a estos muchachos y muchachos y creían que no eran del pueblo. La persona que vio esto se mudó a Matamoros, Tamaulipas, por miedo.

Asimismo, la familia del Sr. [REDACTED] agregó durante la entrevista del 23 de agosto de 2017, que el 9 de mayo de 2012, la Sra. [REDACTED] presentó denuncia de desaparición de su



42. Acuerdo para examinar las pertenencias del Sr. [REDACTED] con el fin de obtener ADN por cotejo director, firmado por el Lic. [REDACTED] 23 de febrero de 2016.
43. Solicitud de peritos en materia de genética forense para examinar la maleta y prendas presentadas por el padre del Sr. [REDACTED], con el objetivo de obtener el ADN del desaparecido, Oficio: 1095/2016, PGJ de Tamaulipas, 23 de febrero de 2016.
44. Dictamen de ADN conteniendo resultados sobre muestreo de las pertenencias en la maleta verde del Sr. [REDACTED], Oficio 4732, PGJ de Tamaulipas, 29 de febrero de 2016.
45. Solicitud de peritos en materia de genética forense para la apertura de embalaje con cabello de la Sra. [REDACTED] hermana biológica del Sr. [REDACTED] [REDACTED], Oficio 1719/2016, PGJ de Tamaulipas, 18 de marzo de 2016.
46. Acta Ministerial de apertura de caja con muestras de cabello de la Sra. [REDACTED] [REDACTED] hermana completa del Sr. [REDACTED], PGJ de Ciudad Victoria, Tamaulipas, 1 de abril de 2016.
47. Cadena de Custodia de muestras de cabello de la Sr. [REDACTED] PGJ de Tamaulipas, 1 de abril de 2016.
48. Dictamen de ADN con resultados del procesamiento de muestra de cabello de la Sra. [REDACTED] [REDACTED] donde se incluye electroferograma y perfil genético de la hermana biológica del Sr. [REDACTED] Oficio 22451, PGJ de Tamaulipas, 20 de octubre de 2016.
49. Dictamen de ADN con resultados de la confronta coincidente entre el perfil genético del Sr. [REDACTED] y los cuerpos hallados en la Carretera Monterrey-Reynosa Km 47, Municipio de Cadereyta, Jiménez, Oficio 22452, PGJ de Tamaulipas, 20 de octubre de 2016.
50. Hoja de Búsqueda de [REDACTED] con información antemortem, PGJ Tamaulipas, sin fecha.
51. Acuerdo de colaboración entre los Procuradores Generales de Justicia de los Estados de Tamaulipas y Nuevo León, con la finalidad de dar con el paradero del Sr. [REDACTED] [REDACTED], Ciudad Victoria, Tamaulipas, 27 de octubre de 2016.
52. Oficio informando la posible coincidencia genética entre el familiar [REDACTED] [REDACTED] el cadáver número de Autopsia A-1602-12 del BANCO DE ADN DE CADAVERES NO NOMBRE, dirigido a la Directora General Jurídica y de agentes del Ministerio Público, Oficio 4345/2016-UC, PGJ de Nuevo León, 6 de abril del 2017.
53. Oficio de entrega de información sobre autopsia, tatuajes y datos de exhumación del Occiso 48 al Agente del Ministerio Público de la Unidad de Colaboraciones de la Agencia del Ministerio



I. ANTECEDENTES DE LA DESAPARICIÓN DEL SR. [REDACTED] Y COMPARACIÓN CON EL HALLAZGO Y RECUPERACIÓN DE LOS RESTOS CADÁVER 63

ANTECEDENTES DE LA DESAPARICIÓN:

Según la información provista por los familiares del Sr. [REDACTED] en la entrevista realizada el 29 de noviembre de 2017, por el Banco Forense de Honduras, en las instalaciones de la Secretaría de Relaciones Exteriores y Cooperación Internacional en San Pedro Sula, Cortés, Honduras, el Sr. [REDACTED] nació en San Pedro Sula, Cortés, el 20 de enero de 1975⁵.

El Sr. [REDACTED] salió de su comunidad el día 7 de agosto del 2010, con destino a California, Estados Unidos, donde lo esperaban su pareja y sus dos hijas. El Sr. [REDACTED] viajó a EEUU por primera vez en el año 2000 y en el 2005 fue deportado, según sus familiares, por una denuncia de su jefe en ese momento, quien se aprovechó de la situación migratoria, para no pagarle luego de un accidente laboral. Una semana después de haber regresado a Honduras, decide volver a irse a EEUU. Años después, el 3 de agosto de 2010, por no pagar una multa de tránsito, volvió a ser deportado y luego de cuatro días en San Pedro Sula, nuevamente viajó hacia EEUU.

El Sr. [REDACTED] se dedicaba a la cobranza en autobuses en Honduras, y a la construcción en EEUU. El 7 de agosto de 2010 el Sr. [REDACTED] inició su viaje acompañado de su sobrino [REDACTED] dos amigos [REDACTED] y [REDACTED]. En sus viajes anteriores el Sr. [REDACTED] tomaba la ruta hacia Mexicali y la frontera de Arizona; en ésta ocasión, al ir con sus amigos, quienes recibirían dinero para cruzar a Houston, realizó otro camino.

El 11 de agosto de 2010 a las 10 am, el Sr. [REDACTED] realizó una llamada a su madre, relatando que estaba con sus compañeros y su sobrino y estimaba que en dos días llegaría a Piedras Negras, Coahuila; mencionó también, que al siguiente día no podría comunicarse, ya que eran muchos en el grupo y que los iban a dividir en tres grupos más pequeños. El Sr. [REDACTED] estuvo todo el tiempo en contacto con [REDACTED], su pareja, quien le enviaba dinero. Según indicó la familia, la última llamada que recibió la Sra. [REDACTED] fue desde Piedras Negras, donde el Sr. [REDACTED] estaba esperando para cruzar a los Estados Unidos de América.

La Sra. [REDACTED] estuvo en contacto con una persona que viajó con el Sr. [REDACTED] en tres ocasiones; la última llamada que recibió fue desde Piedras Negras, antes de cruzar la frontera. La familia relata en entrevista con el Banco Forense de Honduras que se preocupó al enterarse en las noticias de la matanza ocurrida en el municipio de San Fernando, Tamaulipas, al escuchar que los medios de comunicación daban como víctimas en dicho evento con los nombres completos a los Sres. [REDACTED] que habían viajado con el Sr. [REDACTED]. Asimismo, escucharon en medios la entrevista de una persona sobreviviente de estos hechos de nacionalidad ecuatoriana. Transcurrido un año de la desaparición del Sr. [REDACTED], una señora amiga de la familia recibió una llamada en la que una voz que ella reconoce como la del Sr. [REDACTED], le dijo:

⁵ Durante la entrevista en Honduras, los familiares mencionaron como fecha de nacimiento 20 de enero de 1974, sin embargo, más tarde entregaron el Acta de Nacimiento con el año de 1975.

49. Mapa de ubicación aproximada de las fosas en el Ejido Las Norias, San Fernando, Tamaulipas, EAAF.
50. Ficha de Antecedentes / Ficha de datos ante mortem, sobre MNL 15300017, Eliseo LOREDO CRUZ, EAAF, 6 de noviembre de 2017.
51. Acta de toma muestras a los familiares del Sr. [REDACTED] PGR, 6 de noviembre de 2017.
52. Dictamen de Antropología Forense, sobre "AP39/2011, FOSA 1, CUERPO 1", EAAF, 15 de abril 2018.
53. Anexo Fotográfico, "AP39/2011, FOSA 1, CUERPO 1", EAAF.
54. Informe Análisis Médico Forense, Restos Humanos AP39/2011, FOSA 1, CUERPO 1, elaborado por el Dr. [REDACTED], EAAF, 21 de junio de 2017.
55. Dictamen de Genética, "Informe de laboratorio de genética forense: "AP39 F1 C1-21201016-D1 / CADAVER NUMERO 1 LAS NORIAS NN 495 / AP39 F1 C1-21201016-H1 / AP39 F1 C1-21201016-H2 / AP39 F1 C1-21201016-H3 / AP39 F1 C1-21201016-H4", EAAF, 30 de enero 2018.
56. Dictamen Genético sobre las muestras 21202016-D1, 21202018-H1, 21202018-H1, 21202018-H3, y 21202018-H4, Bode Cellmark Forensics, 26 de julio de 2017.

I. ANTECEDENTES DE LA DESAPARICIÓN Y COMPARACIÓN CON EL HALLAZGO Y RECUPERACIÓN DE LOS RESTOS

ANTECEDENTES DE LA DESAPARICIÓN:

Según la información provista por los familiares del Sr. [REDACTED] en la entrevista realizada el 6 de noviembre del 2017 por la Comisión Forense⁶; el día 6 de febrero de 2011 el Sr. [REDACTED] se encontraba en la casa de su hermana [REDACTED] ubicada en el municipio de Ciudad del Maíz, San Luis Potosí, cuando el Sr. [REDACTED] pasó a buscarlo, solicitando que lo acompañara a llevar al Sr. [REDACTED] hacia el Estado de Tamaulipas. El Sr. [REDACTED] no llevó consigo su medicina (que siempre cargaba) ni muda de ropa alguna, razón por la cual su familia dedujo que se trataba de un viaje corto.

Según la información aportada por los familiares del Sr. [REDACTED] en la entrevista con Comisión Forense, partieron hacia Tamaulipas las tres personas en el vehículo del Sr. [REDACTED]: un TSURU blanco, modelo 2002, y nunca regresaron, ni fue hallado el automóvil.

Conforme obra en la "Declaración Ministerial" de la Sra. [REDACTED], hija del Sr. [REDACTED] realizada el 13 de mayo de 2011, ante la Subprocuraduría de Investigación Especializada en Delincuencia Organizada de la PGR, sobre las circunstancias de desaparición del Sr. [REDACTED] "...el día 6 de febrero, salió de la Hincada, Municipio de Guadalcázar, San Luis Potosí, acompañando al Sr. [REDACTED] al Sr. [REDACTED] [sic [REDACTED]], con rumbo a San Fernando, Tamaulipas, debido a que el Sr. MERCED ORTIZ iba a realizar un trabajo de limpia ya que al parecer es yerbero, de ahí iban a pasar por Burgos y después irían a Matamoros a visitar a una hija del Sr. [REDACTED], con quien nunca llegaron y hasta la fecha no se tiene noticias de ellos..."

⁶ Entrevista realizada por el EAAF a los familiares del Sr. [REDACTED], el día 6 de noviembre de 2017 en la Comisión Estatal de Atención a Víctimas, ubicada en la calle Ignacio López Rivas #450, Zona Centro, San Luis Potosí, SLP

I. ANTECEDENTES DE LA DESAPARICIÓN Y COMPARACIÓN CON EL HALLAZGO Y RECUPERACIÓN DE LOS RESTOS

ANTECEDENTES DE LA DESAPARICIÓN:

Según la información provista por los familiares del [redacted] en la entrevista realizada el 6 de noviembre del 2017 por la Comisión Forense⁷, la primera semana de febrero de 2011 el [redacted] partió de la casa de su hermana, ubicada en el municipio de Ciudad del Maíz, estado de San Luis Potosí, donde se encontraba residiendo temporalmente. Su familia comentó que hacía poco tiempo se habían mudado a la capital de San Luis Potosí, pero que el [redacted] como taxista en Ciudad del Maíz, por ello se quedaba gran parte de la semana en la casa de su hermana y luego regresaba a la capital para visitar a su familia. En relación a su desaparición, su familia expresó que [redacted] se encontraba en Ciudad del Maíz, cuando el [redacted] pidieron que los trasladara hacia el poblado de Burgos y luego hacia la ciudad de San Fernando, Estado de Tamaulipas, debido a que el [redacted] y había sido contratado para realizar un trabajo. Partieron los tres en el vehículo [redacted] (un TSURU blanco, modelo 2002) y nunca regresaron.

Conforme obra en la "Declaración Ministerial" de [redacted] día 13 de mayo de 2011 la hija del [redacted] la Subprocuraduría de Investigación Especializada en Delincuencia Organizada de la PGR, sobre las circunstancias de desaparición de su padre: "...el día 6 de febrero, salió de la Hincada, Municipio de Guadalcázar, San Luis Potosí, acompañando a [redacted] y rumbo a San Fernando, Tamaulipas, debido a que [redacted] iba a realizar un trabajo de limpia ya que al parecer es yerbero, de ahí iban a pasar por Burgos y después irían a Matamoros a visitar a una hija [redacted] con quien nunca llegaron y hasta la fecha no se tiene noticias de ellos...".

Los familiares del [redacted] refirieron que sólo presentaron denuncia de la desaparición ante la delegación de la PGR de San Luis Potosí. En el mes de abril del 2011, la [redacted], una de las hermanas de [redacted] donó muestras de sangre, saliva y pelo, en las mismas oficinas de la PGR de San Luis Potosí. El Dictamen en Genética Forense, folio 43433 de la Dirección General de Coordinación de Servicios Periciales de la PGR del 4 de julio de 2011, corrobora lo mencionado, donde se incluyen las muestras de referencia de "C [redacted] (hija) además de C. [redacted] (hermana)". Este dictamen que contiene los resultados de procesamiento de familiares de varias personas desaparecidas no fue encontrado por el EAAF en la AP 39 /2011 si no en la AP52/2011.

Posteriormente, en el año 2016, [redacted], hermana de [redacted] otro de sus hermanos, donaron muestras con fines identificatorios en el Hospital de Especialidades de la Soledad, muestra que fue entregada a la Policía Federal Preventiva.

⁷ Entrevista realizada por el EAAF a los familiares de [redacted]

[redacted] día 6 de noviembre de 2017 en la Comisión Estatal de [redacted]

de saliva. Sin embargo, hasta el día del presente Dictamen, la familia no ha tenido más información sobre la búsqueda de

INFORMACIÓN SOBRE AUTOBUSES:

Dentro del marco de la Comisión Forense, en junio del 2015, casi dos años después de haber iniciado su trabajo y luego de múltiples solicitudes, el EAAF tuvo acceso más amplio al expediente de la AP/PGR/SIEDO/UEIS/197/2011. Según la información que consta en la averiguación, y según muchas de las identificaciones analizadas y realizadas hasta el momento por la Comisión Forense, los restos que se recuperaron en las fosas clandestinas de San Fernando, Tamaulipas, corresponden a personas que fueron obligadas a descender de los autobuses por personas fuertemente armadas (a veces vestidas de civil y a veces con uniformes policiales y militares), al llegar a la terminal en la ciudad de San Fernando, o en controles en la carretera cercanos a la ciudad mencionada. Esta práctica abarcó un número de autobuses aún no definido, pero posiblemente superior a 10 unidades de distintas compañías de transporte y en algunos casos, incluyó también a personas que viajaban en vehículos particulares. Estos eventos se produjeron fundamentalmente entre el 22 y el 30 de marzo del 2011, aunque incidentes similares se registraron en semanas anteriores y días posteriores a esta fecha. Los hechos según la información que consta en la AP/PGR/SIEDO/UEIS/197/2011 sucedieron fundamentalmente en horas de la mañana, a la luz del día y ante testigos.

Según la información proporcionada por la familia del () en la entrevista realizada en el marco de la Comisión Forense, NO fue sacado de su casa, por la fuerza, por sujetos armados, junto con su camioneta, en el municipio de San Fernando, Tamaulipas. Debido a que estos hechos no fueron aislados sino que se enmarcan dentro de hechos conexos, incluimos la información del contexto en San Fernando, Tamaulipas, en esos meses de fines del año 2010 e inicio del 2011 en el que se produjo la desaparición de grupos de migrantes que viajaban en autobús hacia Reynosa, Matamoros u otros puntos fronterizos para llegar luego a los Estados Unidos u otros individuos que viajaban en bus o carro particular a la frontera mexicana para comprar o vender productos, o personas que residían en San Fernando cuyos restos han sido identificados con restos recuperados de las fosas localizadas en San Fernando, Tamaulipas, en abril de 2011.

Al acceder al expediente de la AP/PGR/SIEDO/UEIS/197/2011 en junio del 2015, el EAAF encontró documentos sobre listados de pasajeros en autobuses atravesando la ciudad de San Fernando, Tamaulipas, a fines de marzo del 2011. En la documentación de la averiguación previa se encuentra abundante información sobre lo sucedido en esos días en San Fernando, Tamaulipas, en relación al descenso forzoso de pasajeros de los autobuses Ómnibus de México de la ruta Uruapan-Reynosa y Uruapan-Matamoros.

Ejemplo de ello es el oficio 498/20117 de la compañía Ómnibus de México, quién contestó por escrito el 7 de abril de 2011 al Agente del Ministerio Público de la Federación y al Titular de la mesa única de exhortos en la Delegación Estatal en Morelia, Michoacán, señalando lo siguiente: "en contestación a su atento oficio que se cita al rubro, me permito hacer de su conocimiento que en efecto, esta empresa Ómnibus de México, S.A. de C.V., tiene autorizadas por la Dirección de Autotransporte Federal, dependiente de la Secretaría de Comunicaciones y Transportes, corridas que arriban a esta Ciudad de Morelia con destino a la de Matamoros y Reynosa en Tamaulipas, con el rol de salidas

⁷ El Oficio No.498/2011 al que hace referencia, se anexa al presente Dictamen Integrado de Identificación.

45. Informe de Dactiloscopia Forense, Oficio 8434/2015, realizado el 10 de abril del 2011 por perito de Servicios Periciales de la PGJ Tamaulipas, 19 de marzo de 2015.
46. Acuerdo de la DGAP de la PGJ de Tamaulipas por el que se ordena la acumulación de las averiguaciones previas, Oficio 1129, PGJ Tamaulipas, 12 de junio de 2015.
47. Mapa de ubicación aproximada de las fosas en el Ejido Las Norias, San Fernando, Tamaulipas, EAAF.
48. Ficha de Antecedentes / Ficha de datos ante mortem, sobre MNL 15300016, Gerardo GALICIA SEGURA, EAAF, 6 de junio de 2018.
49. Acta del Ministerio Público de SEIDO/PGR sobre toma muestras a los familiares del Sr. Gerardo GALICIA SEGURA, PGR en la PGJ de San Luis Potosí, 6 de junio de 2018.
50. Dictamen de Antropología Forense, sobre "AP37/2011, FOSA 1, CUERPO 5", EAAF, 15 de abril de 2018.
51. Anexo Fotográfico, "AP37/2011, FOSA 1, CUERPO 5", EAAF.
52. Informe Análisis Médico Forense, Restos Humanos AP37/2011, FOSA 1, CUERPO 5, elaborado por el Dr. José Luis Prieto Carrero, EAAF, 19 de junio de 2018.
53. Dictamen de laboratorio Bode Cellmark Forensics sobre procesamiento de muestras 21201013- H1 y 21201013- H2, 25 de septiembre del 2015.
54. Dictamen del laboratorio Bode Cellmark Forensics sobre procesamiento de muestras 212021013-H3 y 21201013- H4, 30 de julio del 2018.
55. Dictamen del laboratorio Bode Cellmark Forensics sobre procesamiento de muestras 212021013-H3 y 21201013- H4, y 21201013-D1, 10 de agosto del 2018.
56. Dictamen de Genética Forense, Estudio# "AP37/2011 F1 C5 (21201013-H4, 21201013-H1, 21201013-H2 y 21201013-H3)", EAAF, 30 de enero de 2018.
57. Dictamen Genético sobre las muestras 21202018-H1, 21202018-H2, 21202018-H3, 21202018-H4, 21202018-H5 y 21202018-H6, Bode Cellmark Forensics, 26 de julio de 2017.
58. Dictamen de Genética Forense sobre la muestra "09MI1721-15", folio 26665 y 28687, CGSP de PGR, 7 de junio del 2015.
59. Dictamen de Genética Forense de identificación entre las muestras 09MI1721-15A y 09MI1721-15C con Gerardo GALICIA SEGURA", folio 44584 y 43109, CGSP de PGR, 11 de julio del 2018.
60. Dictamen de Genética Forense sobre la muestra "28MI1064-18, 28MI1065-18 y 28MI1066-18", folio 41835 y 39248, CGSP de PGR, 23 de agosto de 2018.

I. ANTECEDENTES DE LA DESAPARICIÓN Y COMPARACIÓN CON EL HALLAZGO Y RECUPERACIÓN DE LOS RESTOS

ANTECEDENTES DE LA DESAPARICIÓN:

Según la información provista por los familiares del Sr. Gerardo GALICIA SEGURA en la entrevista realizada el 11 de junio del 2018 por peritos del EAAF y de la Coordinación General de Servicios Periciales (CGSP) de la PGR adscritos a la Comisión Forense¹¹, el 14 de marzo de 2011 el Sr. GALICIA SEGURA salió a las 3 de la madrugada

¹¹ Entrevista realizada por el EAAF a los familiares del Sr. GALICIA SEGURA, el día 11 de junio de 2018 en la PGJ de San Luis Potosí, ubicada en Eje Vial 100, Centro, San Luis Potosí, SLP.

FTA tomadas en mayo y septiembre de 2011, Oficio PGJE/SLP/DGSP/DM/571/2017, Servicios Periciales de la Procuraduría General del Estado de San Luis Potosí, 4 de abril de 2017.

MATERIALES GENERADOS EN EL MARCO DE COMISIÓN FORENSE:

44. Informe Parcial de la Agencia de Investigación Criminal de la Policía Federal Ministerial, oficio PGR/AIC/PFM/DGIPAM/IP/16033/2016, 8 de agosto de 2016.
45. Mapa ruta de viaje de los hermanos GUERRERO CASTRO y ubicación aproximada de las fosas en el Ejido La Joya, San Fernando, Tamaulipas", EAAF.
46. Ficha de Antecedentes / Ficha de datos ante mortem, sobre MNL 15300019 y 15300020, Sr. Antelmo y Luis Ramón GUERRERO CASTRO, EAAF, 19 de abril de 2018.
47. Acta de toma de muestra de familiares de los hermanos GUERRERO CASTRO, PGR, instalaciones de la PGJ de San Luis Potosí, 19 de abril de 2018.
48. Constancia de Conocimiento de Derechos de la Víctima en donde se retoma la denuncia de la familia de los hermanos GUERRERO CASTRO ante la Unidad de Atención Temprana Río Verde, Número de expediente CD/PGJE/ZM/RIV/00514/18, Registro único RIV-2018-000785, PGJ Tamaulipas, 16 de abril de 2018.
49. Dictamen de Exhumación Forense de los restos "AP197/2011, FOSA 4, CUERPO 11", EAAF, 10 de julio de 2018.
50. Dictamen de Antropología Forense de los restos "AP197/2011, FOSA 4, CUERPO 11", EAAF, 10 de julio de 2018.
51. Anexo Fotográfico de los restos "AP197/2011, FOSA 4, CUERPO 11", EAAF.
52. Informe Médico Legal, "Informe Análisis Médico Forense Restos Humanos AP197/2011 F4 C11", elaborado por el Dr. Prieto Carrero, EAAF, 26 de octubre del 2016.
53. Dictamen de Genética, "Informe de Laboratorio de Genética Forense, "Estudio# AP197 C2 F1 D1 / AP197 C11 F4 D1", EAAF, 28 de junio de 2018.

I. ANTECEDENTES DE LA DESAPARICIÓN DEL SR. ANTELMO GUERRERO CASTRO Y COMPARACIÓN CON EL HALLAZGO Y RECUPERACIÓN DE LOS RESTOS "AP197/2011, FOSA 4, CUERPO 11"

ANTECEDENTES DE LA DESAPARICIÓN:

Como parte de la investigación sobre personas desaparecidas que pudieran encontrarse dentro de las víctimas de las fosas clandestinas de San Fernando Tamaulipas, la Comisión Forense solicitó al titular de la averiguación previa AP/PGR/SIEDO/ UEIS/197/2011 listados de desaparecidos que por fecha y lugar de desaparición pudieran coincidir con la fecha y lugar de hallazgos de estas fosas. Como parte de esa investigación, el titular de la averiguación previa mencionada entregó a Comisión Forense un Informe de la Policía Federal Ministerial de la Agencia Criminal de Investigación de PGR⁸, de fecha 8 de agosto de 2016, donde se expresan los resultados del procedimiento de "Modus Vivendis" aplicado al caso de los hermanos GUERRERO CASTRO. Este informe se

⁸ Oficio PGR/AIC/PFM/DGIPAM/IP/16033/2016. Asunto: Informe Parcial.

hijo ante el capitán que se encontraba en ese momento en Jiménez, Tamaulipas de la Secretaría de la Defensa Nacional (SEDENA). Según la señora [REDACTED], esta persona le respondió que no podía tomarle la denuncia y que seguro su hijo estaba tomando cerveza con sus amigos. El 11 de mayo de 2012, la Sra. [REDACTED] interpuso denuncia ante el Ministerio Público de PGJ de Jiménez, Tamaulipas, COMPARECENCIA N.0021/2012, recibida por [REDACTED]. Asimismo, la familia también comenta que presentó denuncia en SEDESOL y esta fue recibida por la Sra. [REDACTED], pero no obtuvo respuesta alguna de ninguna de estas denuncias.

La Sra. [REDACTED] agregó que el día **11 de mayo de 2012** donó muestras de sangre con fines identificatorios en Ciudad Victoria, Tamaulipas, ante el agente del Ministerio Público de PGJ. La familia manifestó que luego aparentemente su expediente y perfil genético se perdieron en la Procuraduría del estado en Ciudad Victoria. Debido a ello, en el año 2017, la madre del Sr. [REDACTED] volvió a pedir resultados de la investigación de búsqueda. En respuesta a su petición, la PGJ de Tamaulipas tomó una segunda muestra hemática a ella y a [REDACTED] hermano completo de la PD para análisis genéticos con fines identificatorios.

Según consta en oficio 10375 de la Dirección General de Servicios Periciales de la PGJ de Tamaulipas al Agente del Ministerio Público Investigador de Jiménez, Tamaulipas, la Sra. [REDACTED] también entregó al Ministerio Público de dicha Procuraduría en mayo del 2012, la credencial de elector de su hijo, [REDACTED] para que pudieran recoger la huella dactilar presente en dicho documento. En dicho oficio figura el ingreso de esa ficha dactilar en el sistema A.F.I.S. (Sistema Automatizado de Identificación de Huellas Dactilares) y se le devolvió el documento a la Sra. [REDACTED]. El Oficio señala que el sistema "... no arroja resultados positivos: Es decir, la huella sujeta a estudio NO cuenta con antecedentes registrales en este sistema."⁵

HALLAZGO Y RECUPERACIÓN DE LOS RESTOS EN EL MUNICIPIO DE CADEREYTA JIMÉNEZ, NUEVO LEÓN:

Según consta en el documento titulado "Dictamen de Criminalística de campo" de la PGJ de Nuevo León de fecha **13 de mayo de 2012**, a las 02:56 horas, el Centro de Comunicaciones de la Agencia Estatal de Investigaciones se comunicó por radio frecuencia con los servicios periciales de la PGJ de Nuevo León, reportando "que en la carretera Nacional 4, Tramo Libre Carretera Monterrey-Reynosa, kilómetro 47+200 en el Municipio de **Cadereyta Jiménez, Nuevo León, se encontraban cuerpos** de personas sin vida, al parecer por causas violentas". Los peritos de la Dirección de Criminalística y Servicios Periciales de la PGJ de Nuevo León llegaron al lugar a las 05:00 horas.⁶

Según señala dicho dictamen, en el momento en que llegaron los peritos en criminalística de campo mencionados anteriormente, ya se encontraba resguardado el lugar con "cinta amarilla" por Agentes

⁵ Se adjunta oficio al Anexo del presente dictamen.

⁶ Informe de peritos de Criminalística de Campo de los Servicios Periciales de la ciudad de Monterrey de la PGJ de Nuevo León al Lic. [REDACTED], Agente del Ministerio Público Investigador Número 1 especializado en Delitos Contra la Vida y la Integridad Física, de fecha 13 de mayo del 2012.



- Público Investigadora Especializada en Delitos contra la vida y la integridad física número uno, Oficio 1/30/2017, PGJ Nuevo León, 12 de junio de 2017.
54. Oficio informando la posible coincidencia genética entre el familiar [REDACTED] y el cadáver número de Autopsia A-1602-12 al Segundo Subprocurador General de la Procuraduría General de Justicia del estado de Tamaulipas, Oficio: 4898/2017/UC, PGJ de Nuevo León, 15 de junio de 2017.
 55. Mapa de ubicación aproximada de los restos "OCCISO 48" dentro de Fosa común 2, en Cadereyta, Nuevo León, EAAF.
 56. Ficha de Antecedentes / Ficha de datos *ante mortem*, sobre MNL 21300022, [REDACTED] EAAF, 20 de julio de 2017.
 57. Dictamen de Exhumación Forense, sobre "OCCISO 48", EAAF, 30 de agosto de 2017.
 58. Dictamen de Antropología Forense, sobre "OCCISO 48", EAAF, 23 de noviembre del 2017.
 59. Anexo Fotográfico del Cadáver "OCCISO 48", EAAF.
 60. Informe Análisis Médico Forense, "RESTOS HUMANOS OCCISO 48 / A-1602-12 /19202032", elaborado por el Dr. [REDACTED], EAAF, 17 de octubre del 2017.
 61. Dictamen de Genética Forense, Bode Cellmark Case #: MEA1709-0033, BODE CELLMARK FORENSICS, 21 de agosto de 2017.
 62. Informe de Laboratorio de Genética Forense, LIDMO-EAAF, Occiso 48 / A-1602-12, 18 de septiembre de 2017.
 63. Registro de Cadena de Custodia de "Fémur derecho, segmento tercio medio" con código de muestra 19202032, EAAF, 11 de julio de 2017.
 64. Registro de Cadena de Custodia sobre tarjeta FTA con código de muestra 21100063, EAAF, 20 de julio de 2017.

I. ANTECEDENTES DE LA DESAPARICIÓN DEL SR. [REDACTED] [REDACTED] Y COMPARACIÓN CON EL HALLAZGO Y RECUPERACIÓN DE LOS RESTOS OCCISO 48

ANTECEDENTES DE LA DESAPARICIÓN:

Según la información provista por los familiares del Sr. [REDACTED] en la entrevista realizada el 20 de julio de 2017 en el marco de la Comisión Forense, por parte del Equipo Argentino de Antropología Forense (EAAF), junto con la Procuraduría General de la República, en las instalaciones de la Unidad de Migrantes, en la Ciudad de México, el Sr. [REDACTED] nació en Reynosa, Estado de Tamaulipas, el 9 de mayo de 1978. El Sr. [REDACTED] había vivido en EEUU, pero su padre no tiene más información al respecto.



"tía, la voy a volver a llamar, cuando salga voy a ir con usted a que me dé posada". La familia de la Sra. [REDACTED] pareja del Sr. [REDACTED] contrató a un abogado en México, para ir a buscarlo entre personas detenidas; sin embargo, nunca recibieron información concreta.

La familia del Sr. [REDACTED] manifestó que ingresaron la denuncia en la Fiscalía de Tegucigalpa, ante el Consulado de México en San Pedro Sula y ante el Consulado Mexicano en Los Ángeles, sin embargo nunca obtuvieron repuesta sobre la desaparición del Sr. [REDACTED]

HALLAZGO Y LEVANTAMIENTO:

Según parte informativo,⁶ emitido por personal del Primer Batallón de Infantería de Marina de la Base de Operaciones de San Fernando, Tamaulipas, de la primera Región Naval, pertenecientes al Sector Naval de Matamoros, Secretaría de Marina Armada de México, dirigido al Ministerio Público de la Federación adscrito a la Subdelegación de la PGR en Matamoros, Tamaulipas, el **23 de agosto del 2010**, aproximadamente a las 7am, se presentó ante el puesto de control de la Base Naval de Operaciones San Fernando, una persona herida de bala, originaria de Ecuador, solicitando asistencia médica urgente, indicando que el día anterior **-22 de agosto del 2010-** un grupo armado había interceptado los dos tráilers en donde viajaba con otras 76 personas por la carretera. El testigo sobreviviente, según señala el parte informativo, indicó que en los dos tráilers se encontraban 4 personas de nacionalidad brasileña, 6 personas de nacionalidad ecuatoriana, una persona de nacionalidad hindú y que las restantes personas posiblemente eran de Honduras, Guatemala y El Salvador. Entre estas 77 personas habría al menos 14 mujeres, siempre según el testimonio del sobreviviente herido, recogido en este parte informativo, una de las cuales estaba embarazada. Según su relato, el grupo armado amarró a todos los migrantes por las manos en grupos de cuatro en cuatro y los trasladaron a un rancho abandonado. Ahí, solicitaron que los viajeros se unieran al grupo armado. Al parecer, sólo uno de los viajeros aceptó la propuesta. Siempre según el relato de este sobreviviente que consta en el parte informativo citado anteriormente, todos los demás fueron colocados contra las paredes de un depósito del rancho abandonado con los ojos cerrados y las manos atadas, y las personas armadas comenzaron a disparar sobre ellos. Según este documento, el testigo mencionado, herido de bala, consigue escapar y se presenta ante un puesto de policía, cuyos agentes le indicaron que se dirigiera a la Base Naval mencionada anteriormente.

Como consecuencia de esta información, el parte informativo indica que ese mismo día se trasladó un grupo perteneciente al Primer Batallón de Infantería de Marina con apoyo aéreo, para lograr ubicar los tráilers mencionados anteriormente y el lugar señalado por la persona herida sobreviviente. En el camino, el parte informativo señala que se produjo un enfrentamiento entre personas armadas y personal del mencionado batallón, producto del cual fallecieron tres de las personas armadas y una persona del Primer Batallón y detuvieron a una persona armada en las cercanías del enfrentamiento.

El **24 de agosto de 2010**, en el documento denominado "Razón de Aviso" que consta en la **AP354/2010** de la PGJ de Tamaulipas se asienta que el Ministerio Público en San Fernando, Tamaulipas, recibió una llamada

⁶ Parte Informativo, 24 de agosto del 2010, Base de Operaciones San Fernando, Primera Zona Naval, Primera Región Naval, Armada de México. El parte informativo está firmado por personal de Marina del Primer Batallón de Infantería de Marina, Sector Naval. Este documento se encuentra en el expediente de SCRPPA, PGR.



Los familiares del Sr. [REDACTED] refirieron que el día 8 de febrero de 2011, se presentaron en la PGJE de San Luis Potosí y luego en la PGJE de Guadalcázar, pero en ninguna de estas dos procuradurías se encontraba el Ministerio Público para recepcionar su denuncia; con posterioridad, pudieron donar sus muestras para ADN en la PGJE de San Luis Potosí.

El día 13 de mayo de 2011, la Sra. [REDACTED] viajó hacia la Ciudad de México y presentó la denuncia de desaparición del Sr. [REDACTED] en las oficinas de la entonces SIEDO (hoy SEIDO) de la PGR, donde fue atendida por la Lic. [REDACTED]. En PGR le tomaron su declaración, completaron el "Cuestionario para el rastreo de personas extraviadas" y le extrajeron muestras de sangre y de cabello. En la AP39/2011 obra el "Acta Circunstanciada correspondiente a la diligencia pericial de Genética Forense" con fecha 13 de mayo de 2011, donde consta que se "recaba muestra de sangre que se fijó en papel FTA de una persona de nombre: [REDACTED], previo su consentimiento expreso."

Sin embargo, hasta el día del presente Dictamen, la familia no ha tenido más información sobre la búsqueda del Sr. [REDACTED].

INFORMACIÓN SOBRE AUTOBUSES:

Dentro del marco de la Comisión Forense, en junio del 2015, casi dos años después de haber iniciado su trabajo y luego de múltiples solicitudes, el EAAF tuvo acceso más amplio al expediente de la AP/PGR/SIEDO/UEIS/197/2011. Según la información que consta en la averiguación, y según muchas de las identificaciones analizadas y realizadas hasta el momento por la Comisión Forense, los restos que se recuperaron en las fosas clandestinas de San Fernando, Tamaulipas, corresponden a personas que fueron obligadas a descender de los autobuses por personas fuertemente armadas (a veces vestidas de civil y a veces con uniformes policiales y militares), al llegar a la terminal en la ciudad de San Fernando, o en controles en la carretera cercanos a la ciudad mencionada. Esta práctica abarcó un número de autobuses aún no definido, pero posiblemente superior a 10 unidades de distintas compañías de transporte y en algunos casos, incluyó también a personas que viajaban en vehículos particulares. Estos eventos se produjeron fundamentalmente entre el 22 y el 30 de marzo del 2011, aunque incidentes similares se registraron en semanas anteriores y días posteriores a esta fecha. Los hechos según la información que consta en la AP/PGR/SIEDO/UEIS/197/2011 sucedieron fundamentalmente en horas de la mañana, a la luz del día y ante testigos.

Según la información proporcionada por la familia del Sr. [REDACTED] en la entrevista realizada en el marco de la Comisión Forense, el Sr. [REDACTED], junto con los señores [REDACTED] y [REDACTED] trasladaban en un vehículo particular (un TSURU blanco, modelo 2002) de La Hincada, San Luis Potosí a San Fernando, Tamaulipas, al momento de su desaparición. Por esta razón, incluimos la información del contexto en el que se produjo la desaparición de los grupos de migrantes que viajaban en autobus hacia Reynosa, Tamaulipas u otros puntos fronterizos para llegar a los Estados Unidos u otras personas que viajaban en autobus o carro particular a la frontera mexicana para comprar o vender productos, los cuáles señalaron como punto de desaparición San Fernando, Tamaulipas y quiénes han sido identificados con restos recuperados de las fosas localizadas en San Fernando, Tamaulipas, en abril de 2011.

Al acceder al expediente de la AP/PGR/SIEDO/UEIS/197/2011 en junio del 2015 el EAAF encontró documentos

La sobre la toma de muestra con la Policía Federal no figura entre la documentación consultada por EAAF y hasta el día del presente Dictamen la familia no ha tenido más información sobre la búsqueda de

INFORMACIÓN SOBRE AUTOBUSES:

Dentro del marco de la Comisión Forense, en junio del 2015, casi dos años después de haber iniciado su trabajo y luego de múltiples solicitudes, el EAAF tuvo acceso más amplio al expediente de la AP 39/2011 de la PGJ de Tamaulipas a través del exhorto PGR/SEIDO/UEIDMS/EXH/077/2014 en un primer momento, y después a partir de la AP/PGR/SIEDO/UEIS/197/2011. Según la información que consta en esta última averiguación, y según muchas de las identificaciones analizadas y realizadas hasta el momento por la Comisión Forense, los restos que se recuperaron en las fosas clandestinas de San Fernando, Tamaulipas, corresponden a personas que fueron obligadas a descender de autobuses por personas fuertemente armadas (a veces vestidas de civil y a veces con uniformes policiales y militares), al llegar a la terminal en la ciudad de San Fernando, o en controles en la carretera cercanos a la ciudad mencionada. Esta práctica abarcó un número de autobuses aún no definido, pero posiblemente superior a 10 unidades de distintas compañías de transporte y en algunos casos, incluyó también a personas que viajaban en vehículos particulares. Estos eventos se produjeron fundamentalmente entre el 22 y el 30 de marzo del 2011, aunque incidentes similares se registraron en semanas anteriores y días posteriores a esta fecha. Los hechos según la información que consta en la AP/PGR/SIEDO/UEIS/197/2011 sucedieron fundamentalmente en horas de la mañana, a la luz del día y ante testigos.

Según la información proporcionada por la familia [redacted] la entrevista realizada en el marco de la Comisión Forense, el [redacted] junto con los señores [redacted]

[redacted] se trasladaban en un vehículo particular (un TSURU blanco, modelo 2002) de La Hincada, San Luis Potosí a San Fernando, Tamaulipas, al momento de su desaparición. Por esta razón, incluimos la información del contexto en el que se produjo la desaparición de los grupos de migrantes que viajaban en autobus hacia Reynosa, Tamaulipas u otros puntos fronterizos para llegar a los Estados Unidos u otras personas que viajaban en autobus o carro particular a la frontera mexicana para comprar o vender productos, los cuáles señalaron como punto de desaparición San Fernando, Tamaulipas y quiénes han sido identificados con restos recuperados de las fosas localizadas en San Fernando, Tamaulipas, en abril de 2011.

Al acceder al expediente de la AP/PGR/SIEDO/UEIS/197/2011 en junio del 2015 el EAAF encontró documentos sobre listados de pasajeros en autobuses atravesando la ciudad de San Fernando, Tamaulipas, a fines de marzo del 2011. En la documentación de la averiguación previa se encuentra abundante información sobre lo sucedido en esos días en San Fernando, Tamaulipas, en relación al descenso forzoso de pasajeros de los autobuses Ómnibus de México de la ruta Uruapan-Reynosa y Uruapan-Matamoros.

Ejemplo de ello es el oficio 498/2011 de la compañía Ómnibus de México, quién contestó por escrito el 7 de abril de 2011 al Agente del Ministerio Público de la Federación y al Titular de la mesa única de exhortos en la Delegación Estatal en Morelia, Michoacán, señalando los siguiente: "en contestación a su atento oficio que se cita al rubro, me permito hacer de su conocimiento que en efecto, esta empresa Ómnibus de México, S.A. de

previamente determinadas atendiendo a las necesidades del público usuario, por lo que en efecto del día 22 al 29 de marzo del año en curso le fueron asignadas salidas a los destinos señalados a los siguientes autobuses":

Empresa Ómnibus de México				
Día	# de Autobús	Origen	Hora de arribo	Destino
22/03/2011	3438	Uruapan	19:00hrs	Reynosa
22/03/2011	3501	Uruapan	18:15hrs	Matamoros
23/03/2011	3550	Uruapan	19:00hrs	Reynosa
23/03/2011	3402	Uruapan	18:15hrs	Matamoros
24/03/2011	3158	Uruapan	19:00hrs	Reynosa
24/03/2011	3552	Uruapan	18:15hrs	Matamoros
25/03/2011	3461	Uruapan	19:00hrs	Reynosa
25/03/2011	3520	Uruapan	18:15hrs	Matamoros
26/03/2011	3091	Uruapan	19:00hrs	Reynosa
26/03/2011	3138	Uruapan	18:15hrs	Matamoros
27/03/2011	3435	Uruapan	19:00hrs	Reynosa
27/03/2011	3434	Uruapan	18:15hrs	Matamoros
28/03/2011	3433	Uruapan	19:00hrs	Reynosa
28/03/2011	3400	Uruapan	18:15hrs	Matamoros
29/03/2011	2311	Uruapan	19:00hrs	Reynosa
29/03/2011	3144	Uruapan	18:15hrs	Matamoros

Con respecto a este punto, el documento presentado por el apoderado legal de la Empresa Ómnibus de México S.A de C.V, Sr. Juan Reyes Lascano, ante el Director de Autotransporte Federal, Secretaría de Comunicaciones y Transportes, con fecha 28 de marzo de 2011, folio: 00434, declara: "...vengo a dar la noticia de hechos ocurridos el día de hoy a 4 autobuses propiedad de la empresa referida..." mencionando en particular el servicio con fecha 28/3/2011, Origen: Cd. Altamirano, Destino: Reynosa, Horario: 14:30hs, Unidad: #3410: "...sucede que en el transcurso de la mañana del día de hoy, hemos tenido conocimiento, que varios familiares y amigos de algunos pasajeros solicitaron información de las corridas referidas, ya que dichos pasajeros no han llegado a sus destinos... Hacemos también de su conocimiento que en el poblado de San Fernando Tamaulipas, bajaron de los autobuses referidos, todos los pasajeros de sexo masculino, no así a las mujeres, quienes siguieron su destino..."

Las denuncias anónimas que obran también en la mencionada AP197/2011 de SIEDO/PGR también señalan hechos similares. Se resumen aquí dos de ellas:

- 2 de abril del 2011. El Ministerio Público de la Federación señala que recibió una llamada de una persona de sexo femenino que no quiso proporcionar su nombre y textualmente dijo: " hablo de acá de San Fernando, quiero decirles que las personas que detuvo el Ejercito el día de ayer son de los Zetas y ellos tienen secuestrados a mucha gente que bajaron de varios autobuses de pasajeros que venían de Guanajuato, Michoacán, y San Luis Potosí y fue los días 23, 24 y creo que 29 de marzo también y han asesinado a muchas de ellas desconozco por qué lo hacen, sólo quiero que se haga justicia ya basta de todo, investiguen y verán". Por lo que el suscrito le pregunto a la persona si tenía datos precisos de donde se encontraban las personas secuestradas y si tenía el nombre de la línea de autobús de pasajeros a lo cual respondió: "no sé dónde los tengan, solamente vi que los

de su casa en el estado de San Luis Potosí con destino a la ciudad de Matamoros, Tamaulipas a bordo de un camión tortón, ya que había conseguido un nuevo trabajo en el que llevaba tres meses que implicaba viajar a Matamoros 3 veces por semana. En esta ocasión, el Sr. GALICIA SEGURA salió el 14 de marzo por la noche y se comunicó con su esposa al día siguiente, a las 21hrs, posiblemente desde Matamoros, informándole que llegaría a San Luis Potosí el 16 de marzo a las 13hrs. La esposa lo llamó el 16 de marzo a las 8hrs de la mañana como hacían normalmente, pero su esposo no contestó la llamada. La esposa del Sr. GALICIA SEGURA volvió a intentar comunicarse con él unas horas más tarde, pero le contestó un hombre que le dijo que el Sr. GALICIA SEGURA le había dado su teléfono, ella llegó a decirle que eso era extraño, y el hombre le colgó el teléfono. La familia no vuelve a tener ningún contacto con el Sr. GALICIA SEGURA.

Los familiares del Sr. GALICIA SEGURA refirieron en su entrevista con la Comisión Forense que intentaron interponer denuncia de la desaparición ante la delegación de la PGJ de San Luis Potosí en 2011, pero les dijeron que al no estar desaparecido en ese estado no era posible y que necesitaban trasladarse a Tamaulipas. Sin embargo, la hermana del Sr. GALICIA SEGURA, la Sra. Marcela GALICIA SEGURA, al parecer interpuso denuncia en la PGR finalmente, sin que la familia durante la entrevista esté segura de dónde y cuándo. Según la documentación analizada, la Sra. Marcela GALICIA SEGURA, dio una muestra para análisis genéticos en la delegación de la PGR en San Luis Potosí. Hasta el día del presente Dictamen la familia no ha tenido más información sobre la búsqueda del Sr. Gerardo GALICIA SEGURA.

INFORMACIÓN SOBRE AUTOBUSES:

Dentro del marco de la Comisión Forense, en noviembre de 2014, un año y meses después de haber iniciado su trabajo y luego de múltiples solicitudes, el EAAF tuvo acceso limitado al expediente de la AP37/2011 de la PGJ de Tamaulipas a través del exhorto PGR/SEIDO/UEIDMS/EXH/075/2014. En febrero del 2017, SEIDO/PGR atrajo las 13 averiguaciones previas del fuero común correspondientes un grupo de las fosas clandestinas localizadas en el municipio de San Fernando en abril del 2011. Entre estas averiguaciones, se encontraban la AP37/2011 de la PGJ de Tamaulipas. Recién entre julio de 2017 y agosto de 2018, luego de reiterados pedidos por parte del EAAF, el ministerio público de SEIDO/PGR ha ido dando acceso paulatino a esta averiguación a la Comisión Forense, a partir de que se adhiere a la AP/PGR/SIEDO/UEIS/197/2011. Es importante señalar que por mandato establecido en el acuerdo de formación de la Comisión Forense, el EAAF debe tener acceso a todas las averiguaciones previas relacionadas con las fosas clandestinas localizadas en el municipio de San Fernando, Tamaulipas en abril del 2011 y semanas siguientes. Según la información que consta en esta última averiguación, y según muchas de las identificaciones analizadas y realizadas hasta el momento por la Comisión Forense, los restos que se recuperaron en las fosas clandestinas de San Fernando, Tamaulipas, corresponden en gran medida a personas que fueron obligadas a descender de autobuses por personas fuertemente armadas (a veces vestidas de civil y a veces con uniformes policiales y militares), al llegar a la terminal en la ciudad de San Fernando, o en controles en la carretera cercanos a la ciudad mencionada. Esta práctica abarcó un número de autobuses aún no definido, pero posiblemente superior a 10 unidades de distintas compañías de transporte y en algunos casos, incluyó también a personas que viajaban en vehículos particulares. Estos eventos se produjeron fundamentalmente entre el 22 y el 30 de marzo del 2011, aunque incidentes similares se registraron en anteriores y días posteriores a esta fecha. Los hechos según la información que consta en la AP/PGR/SIEDO/UEIS/197/2011 sucedieron fundamentalmente en horas de la mañana, a la luz del día y ante testigos.

realizó a petición⁹ de los agentes del Ministerio Público de SEIDO/PGR que participan en la investigación de fosas clandestinas dentro de Comisión Forense respondiendo a una solicitud de la Comisión Forense. En el informe los agentes de policía federal ministerial señalan que se dirigieron a la casa ubicada en La Noria, municipio de Ciudad Fernández, San Luis Potosí donde según su información residían los padres de los hermanos GUERRERO CASTRO. Al llegar allí efectivamente fueron atendidos por el Sr. Antelmo GUERRERO TREJO y la Sra. Eva CASTRO GÓMEZ, padres de los jóvenes GUERRERO CASTRO, quienes les manifestaron que ambos continuaban desaparecidos y les hicieron la siguiente narración de los hechos:

“...ambos hermanos salieron el día 25 de marzo de 2011 aproximadamente a las 18:00 horas en compañía de un joven al que solamente conocen como Raúl Tobías, mismo que es oriundo de la localidad de Tecomates (San Luis Potosí), con la intención de llegar a Houston, Texas; para eso contrataron los servicios de un traficante de personas al que se le conoce en el poblado de Catalina como (a) “El Dólar”, persona que los acompañaría hasta la ciudad de Reynosa, Tamaulipas. Unos días después de la partida de los jóvenes, Raúl Tobías se comunicó vía telefónica con su madre, la cual le dejó el recado de que por favor le diga a los padres de Antelmo y de Luis Ramón Guerrero Castro que sus hijos habían sido capturados por los Zetas, ya que antes de llegar a la garita de Reynosa, en el poblado de San Fernando, Tamaulipas, el autobús en el que viajaban con rumbo a Reynosa Tamaulipas, había sido interceptado por un grupo de hombres armados, los cuales subieron al autobús y seleccionaron a los hermanos Guerrero Castro y dentro del autobús los amarraron de las manos para posteriormente bajarlos del mismo con rumbo desconocido...supieron por rumores que la persona (a) “El Dólar” fue golpeado por los hombre armados pero dejándolo continuar su camino hacia Reynosa...”

No es completamente claro qué documentación informó al Ministerio Público de SEIDO dentro de esta investigación sobre la posibilidad de que los hermanos GUERRERO CASTRO pudieran encontrarse dentro de las víctimas de las fosas clandestinas de San Fernando, Tamaulipas y por qué esta búsqueda se inició en el año 2016. De todos modos, el EAAF recibió en octubre de 2016 dicha información por parte del Ministerio Público de SEIDO a cargo de la AP de fosas clandestinas de San Fernando, los participantes de la Comisión Forense decidieron entrar en contacto con esta familia para entrevistarlos y tomarles muestras. Sin embargo, el Ministerio Público informó que ya no se había podido volver a tomar contacto con ellos según le había informado la Policía Federal Ministerial.

Luego de insistir en esta búsqueda de los padres de los hermanos GUERRERO CASTRO en el marco de la Comisión Forense, en abril del 2018, el EAAF tomó contacto con la Fiscal de desaparecidos de San Luis Potosí, Maestra Luz María MONTES MARIANO quien en un par de días localizó nuevamente a los padres de los jóvenes GUERRERO CASTRO. A partir de allí, la Comisión Forense se movilizó a San Luis Potosí para la entrevista de datos de desaparición e información ante mortem así como para la toma de muestras genéticas de los familiares de los jóvenes GUERRERO CASTRO.

El 19 de abril de 2018 en la ciudad de San Luis Potosí, en el marco de Comisión Forense, el Equipo Argentino de Antropología Forense junto con peritos de la PGR, entrevistaron a los familiares del Sr. Antelmo GUERRERO

⁹ Oficio SEIDO/UEIDMS/FE-D/3318/2016 de fecha 20 de mayo del 2016.

Ministeriales de la Agencia Estatal de Investigaciones del Segundo Grupo de Homicidios, Agentes Ministeriales de la Agencia de Investigación del Municipio de Cadereyta Jiménez, personal de la Policía Federal y personal militar.

Los informes de criminalística señalan que en el kilómetro 47+200, sobre el borde sur⁷ de la carretera Nacional 4, tramo libre Monterrey-Reynosa y a la entrada a la comunidad San Juan, Zona 1, en área de terracería y al aire libre, se observa una concentración de 45 restos humanos y, al poniente de la misma, sin especificar distancia, se observan otros 4 restos. Cada uno de estos 49 restos consiste en un torso, en continuidad anatómica con sus miembros inferiores y superiores, pero con ausencia, por lesiones cortantes, de sus extremidades distales y de extremidad cefálica. De este modo, cada uno de estos 49 restos corresponde a un individuo. Criminalística de campo de la PGJ de Nuevo León los codificó como "Pieza Humana" desde el número 1 al 49 u OCCISO 1 a OCCISO 49.

Los dictámenes de criminalística proporcionan fotos del lugar del hallazgo, fotos de los restos y de la evidencia no biológica asociada a los restos, así como también de aquella recuperada en el lugar que pudiera ser relevante a la investigación, aunque no estuviera asociada a ningún cuerpo en particular. En el lado sur de la carretera donde se encontraron los restos de los 49 individuos mencionados anteriormente, se localizaron indicios biológicos y objetos diversos, los cuales están descritos en los dictámenes de criminalística.

OCCISO 21:

Los restos codificados como "**OCCISO 21**" en el dictamen de criminalística que constan en la AP/121/2012-I-1 de la Procuraduría General de Justicia del Estado de Nuevo León y en la Averiguación Previa AP/PGR/NL/GPE-I/1479/D/2012 de la Procuraduría General de la República, fueron recuperados el mismo día **13 de mayo del 2012**, por peritos de la PGJ de Nuevo León, junto con los restos de los otros 48 individuos mencionados anteriormente. Se adjunta croquis del dictamen de criminalística así como mapa de localización relativos al hallazgo de los 49 restos mencionados, incluidos aquellos correspondientes al OCCISO 21.

⁷ Dicha carretera cuenta con dos carriles, uno de circulación de Oriente a Poniente (norte) y otro de Poniente a Oriente (sur).



El PNL vivía en Reynosa, Tamaulipas y se dedicaba al comercio de verduras y frutas. El padre cuenta que el 4 de mayo del 2012, el PNL salió en camioneta con un amigo desde Reynosa hacia Ciudad Victoria a comprar cosas y que todo el tiempo se mantuvo en comunicación con él. El Sr. [REDACTED] se comunicó por última vez con su padre al mediodía del 6 de mayo del 2012 desde la Av. La Paz en Ciudad Victoria, donde le indica que irá a comprar mangos y nopales a un rancho y que volverá pronto.

Al no comunicarse, el padre se preocupa y comienza a buscarlo. Dentro de la búsqueda que hace se entera que el amigo con el que iba su hijo estaba en Ciudad Victoria, y decide ir a preguntarle qué pasó. El amigo de apodo "Cocho" le dice que iban en la camioneta, y que decidieron darle un aventón a una tercera persona, del cual el padre desconoce el nombre. Estando ya los tres en la camioneta, en la carretera de Ciudad Victoria a Mante, justo en el punto conocido como "Rancho Encino", unos sujetos les marcan el alto, "unos mañosos", justo en la bajada del Rancho la Angostura. Los detienen, los bajan de la camioneta y los encañonan. El Sr. [REDACTED] les mostró sus papeles de Reynosa y eso les disgustó y le dijeron: "ah...eres de Reynosa, ahora si te topaste con los Z.... [REDACTED] le dijo al padre del PNL que le alcanza a decir al Sr. [REDACTED] que corran, porque los van a matar, e inmediatamente salta de la camioneta, corre y cae a un río, que estaba a un costado del camino. Le alcanzan a disparar, pero no le dan y el corre durante un tiempo.

El [REDACTED] logró llegar hasta el municipio de González donde estaba su esposa, y le pudo contar todo lo ocurrido. El Sr. [REDACTED] agrega que unas semanas más tarde, mataron al [REDACTED] y a toda su familia en el 2012. El padre del Sr. [REDACTED] no recuerda que El [REDACTED] le hubiera proporcionado información sobre la suerte corrida por la tercera persona que iba en la camioneta con ellos.

Asimismo, la familia del Sr. [REDACTED] mencionó durante la entrevista del 20 de julio de 2017, que el Sr. [REDACTED] inmediatamente interpuso la denuncia de la desaparición de su hijo ante el SEMEFO de Ciudad Victoria, Tamaulipas. En las siguientes semanas de la desaparición el Sr. [REDACTED], su padre indicó que pegó carteles y volantes por varios lugares como Tampico y San Fernando, pero no obtuvo respuesta alguna.

HALLAZGO Y RECUPERACIÓN DE LOS RESTOS EN EL MUNICIPIO DE CADEREYTA JIMÉNEZ, NUEVO LEÓN:

Según consta en el documento titulado "Dictamen de Criminalística de campo" de la PGJ de Nuevo León de fecha **13 de mayo de 2012**, a las 02:56 horas, el Centro de Comunicaciones de la Agencia Estatal de Investigaciones se comunicó por radio frecuencia con los servicios periciales de la PGJ de Nuevo León, reportando "que en la carretera Nacional 4, Tramo Libre Carretera Monterrey-Reynosa, kilómetro 47+200 en el Municipio de **Cadereyta Jiménez, Nuevo León, se encontraban cuerpos de personas sin vida, al parecer por causas violentas**". Los peritos de la Dirección de Criminalística y



telefónica de parte de la Zona Naval en San Fernando, Tamaulipas, informando que a la altura del kilómetro 17⁷, de la brecha conocida como la "Noventa", ubicado al Este de la carretera San Fernando-Matamoros, se encontraban varias personas al parecer sin vida⁸.

Según la "Diligencia de Inspección Ministerial y Levantamiento de Cadáveres", el **Ministerio Público de la PGJ de Tamaulipas** adscrito a la Ciudad de San Fernando se constituyó en el lugar el mismo señalado en la Razón de Aviso el **24 de agosto a las 18:30 horas, acompañado de personal pericial**. El Ministerio Público señala que en un predio rural que corresponde a un rancho –que en otros documentos de la AP/PGR/TAMPS/MAT-III/2294/2010 se señala es conocido como el rancho "Huizache"-, ubicado sobre la brecha conocida como Brecha 90, a 16 kilómetros al Noreste de la cabecera municipal de San Fernando, Tamaulipas; se tiene a la vista una **bodega de doce metros por nueve metros, la cual se encuentra abandonada y llena de maleza en su interior** y sobre la brecha en su lado Norte se da fe de que en el interior de la misma **se encuentran aproximadamente setenta y dos personas sin vida, trece de sexo femenino y cincuenta y nueve de sexo masculino...**", los cuales se encuentran con los ojos vendados y las manos atadas. El documento señala que los cuerpos se encuentran "...afilados sobre las paredes de dicha bodega, por lo que en este acto el Fiscal suscrito investigador, **procede a llevar a cabo el levantamiento de los cuerpos**, los cuales serán **trasladados para su resguardo a las instalaciones de la Secretaría de Marina** en esta ciudad [San Fernando]⁹...", para ser sometidos a las necropsias de ley. El documento también señala que se encontraron dispersos en el predio diversos objetos incluyendo: pasaportes y otros documentos de identidad de diversas nacionalidades, dinero de distintos países, mochilas, evidencia balística, entre otros. Según la documentación consultada, el Ministerio Público de la PGJE de Tamaulipas recoge todos estos objetos¹⁰.

Según el documento titulado "Diligencia de Inspección Ocular y Fe Ministerial"¹¹ del **Ministerio Público de la Delegación Estatal Tamaulipas de la PGR, de fecha 24 de agosto del 2010**, a las 19:00 horas personal ministerial de dicha delegación, junto con personal de la **Agencia Federal de Investigación (AFI)** y de un **perito en medicina forense**, se presentaron en las instalaciones del Sector Naval de la ciudad de San Fernando. Según el citado documento, desde la Base Naval se trasladaron a los pocos minutos al rancho en cuestión, en donde la Diligencia de Inspección Ocular mencionada describe lo siguiente: "...teniendo a la vista una finca que se aprecia en abandono y cuenta con una construcción con características de bodega hecha de concreto con una altura de 5 metros aproximadamente por 16 metros de frente y 16 metros de fondo, en la parte superior cuenta con estructuras de acero que se sostienen de pared a pared y carece de techo, piso de terracería y vegetación propia del lugar, encontrándose la entrada principal hacia el Oriente, por lo que al ingresar a esta bodega, se observan hacia la pared lado Norte un grupo de 32 personas sin vida del sexo masculino y femenino,

⁷ En algunos documentos aparece como kilómetro 17, en otros como kilómetro 16 y en otros como kilómetro 25.

⁸ Razón de Aviso, Ciudad de San Fernando, 24 de agosto del 2010, Lic. [REDACTED], Agente del Ministerio Público Investigador.

⁹ Diligencia de Inspección Ministerial y Levantamiento de Cadáveres del 24 de agosto del 2010, firmado por Lic. [REDACTED] Fiscal Investigador.

¹⁰ Para un listado completo de cada una de los objetos que fueron recuperados en el Rancho Huizache en asociación a los 72 restos ver la mencionada Diligencia de Inspección Ocular de la PGJE de Tamaulipas, 24 de agosto del 2010.

¹¹ Diligencia de Inspección Ocular de fecha 01 de septiembre de 2010, suscrito por el Lic. [REDACTED]

sobre listados de pasajeros en autobuses atravesando la ciudad de San Fernando, Tamaulipas, a fines de marzo del 2011. En la documentación de la averiguación previa se encuentra abundante información sobre lo sucedido en esos días en San Fernando, Tamaulipas, en relación al descenso forzoso de pasajeros de los autobuses Ómnibus de México de la ruta Uruapan-Reynosa y Uruapan-Matamoros.

Ejemplo de ello es el oficio 498/2011 de la compañía Ómnibus de México, quién contestó por escrito el 7 de abril de 2011 al Agente del Ministerio Público de la Federación y al Titular de la mesa única de exhortos en la Delegación Estatal en Morelia, Michoacán, señalando los siguiente: "en contestación a su atento oficio que se cita al rubro, me permito hacer de su conocimiento que en efecto, esta empresa Ómnibus de México, S.A. de C.V., tiene autorizadas por la Dirección de Autotransporte Federal, dependiente de la Secretaría de Comunicaciones y Transportes, corridas que arriban a esta Ciudad de Morelia con destino a la de Matamoros y Reynosa en Tamaulipas, con el rol de salidas previamente determinadas atendiendo a las necesidades del público usuario, por lo que en efecto del día 22 al 29 de marzo del año en curso le fueron asignadas salidas a los destinos señalados a los siguientes autobuses":

Empresa Ómnibus de México				
Día	# de Autobús	Origen	Hora de arribo	Destino
22/03/2011	3438	Uruapan	19:00hrs	Reynosa
22/03/2011	3501	Uruapan	18:15hrs	Matamoros
23/03/2011	3550	Uruapan	19:00hrs	Reynosa
23/03/2011	3402	Uruapan	18:15hrs	Matamoros
24/03/2011	3158	Uruapan	19:00hrs	Reynosa
24/03/2011	3552	Uruapan	18:15hrs	Matamoros
25/03/2011	3461	Uruapan	19:00hrs	Reynosa
25/03/2011	3520	Uruapan	18:15hrs	Matamoros
26/03/2011	3091	Uruapan	19:00hrs	Reynosa
26/03/2011	3138	Uruapan	18:15hrs	Matamoros
27/03/2011	3435	Uruapan	19:00hrs	Reynosa
27/03/2011	3434	Uruapan	18:15hrs	Matamoros
28/03/2011	3433	Uruapan	19:00hrs	Reynosa
28/03/2011	3400	Uruapan	18:15hrs	Matamoros
29/03/2011	2311	Uruapan	19:00hrs	Reynosa
29/03/2011	3144	Uruapan	18:15hrs	Matamoros

Con respecto a este punto, el documento presentado por el apoderado legal de la Empresa Ómnibus de México S.A de C.V, Sr. [REDACTED], ante el Director de Autotransporte Federal, Secretaría de Comunicaciones y Transportes, con fecha 28 de marzo de 2011, folio: 00434, declara: "...vengo a dar la noticia de hechos ocurridos el día de hoy a 4 autobuses propiedad de la empresa referida..." mencionando en particular el servicio con fecha 28/3/2011, Origen: Cd. Altamirano, Destino: Reynosa, Horario: 14:30hs, Unidad: #3410: "...sucede que en el transcurso de la mañana del día de hoy, hemos tenido conocimiento, que varios familiares y amigos de algunos pasajeros solicitaron información de las corridas referidas, ya que dichos pasajeros no han llegado a sus destinos... Hacemos también de su conocimiento que en el poblado de San Fernando Tamaulipas, bajaron de los autobuses referidos, todos los pasajeros de sexo masculino, no así a las mujeres, quienes siguieron su destino..."

C.V., tiene autorizadas por la Dirección de Autotransporte Federal, dependiente de la Secretaría de Comunicaciones y Transportes, corridas que arriban a esta Ciudad de Morelia con destino a la de Matamoros y Reynosa en Tamaulipas, con el rol de salidas previamente determinadas atendiendo a las necesidades del público usuario, por lo que en efecto del día 22 al 29 de marzo del año en curso le fueron asignadas salidas a los destinos señalados a los siguientes autobuses":

Empresa Ómnibus de México				
Día	# de Autobús	Origen	Hora de arribo	Destino
22/03/2011	3438	Uruapan	19:00hrs	Reynosa
22/03/2011	3501	Uruapan	18:15hrs	Matamoros
23/03/2011	3550	Uruapan	19:00hrs	Reynosa
23/03/2011	3402	Uruapan	18:15hrs	Matamoros
24/03/2011	3158	Uruapan	19:00hrs	Reynosa
24/03/2011	3552	Uruapan	18:15hrs	Matamoros
25/03/2011	3461	Uruapan	19:00hrs	Reynosa
25/03/2011	3520	Uruapan	18:15hrs	Matamoros
26/03/2011	3091	Uruapan	19:00hrs	Reynosa
26/03/2011	3138	Uruapan	18:15hrs	Matamoros
27/03/2011	3435	Uruapan	19:00hrs	Reynosa
27/03/2011	3434	Uruapan	18:15hrs	Matamoros
28/03/2011	3433	Uruapan	19:00hrs	Reynosa
28/03/2011	3400	Uruapan	18:15hrs	Matamoros
29/03/2011	2311	Uruapan	19:00hrs	Reynosa
29/03/2011	3144	Uruapan	18:15hrs	Matamoros

Con respecto a este punto, el documento presentado por el apoderado legal de la Empresa Ómnibus de México S.A de C.V, Sr. Juan Reyes Lascano, ante el Director de Autotransporte Federal, Secretaría de Comunicaciones y Transportes, con fecha 28 de marzo de 2011, folio: 00434, declara: "...vengo a dar la noticia de hechos ocurridos el día de hoy a 4 autobuses propiedad de la empresa referida..." mencionando en particular el servicio con fecha 28/3/2011, Origen: Cd. Altamirano, Destino: Reynosa, Horario: 14:30hs, Unidad: #3410: "...sucede que en el transcurso de la mañana del día de hoy, hemos tenido conocimiento, que varios familiares y amigos de algunos pasajeros solicitaron información de las corridas referidas, ya que dichos pasajeros no han llegado a sus destinos... Hacemos también de su conocimiento que en el poblado de San Fernando Tamaulipas, bajaron de los autobuses referidos, todos los pasajeros de sexo masculino, no así a las mujeres, quienes siguieron su destino..."

Las denuncias anónimas que obran también en la mencionada AP197/2011 de SIEDO/PGR también señalan hechos similares. Se resumen aquí dos de ellas:

- 2 de abril del 2011. El Ministerio Público de la Federación señala que recibió una llamada de una persona de sexo femenino que no quiso proporcionar su nombre y textualmente dijo: "hablo de acá de San Fernando, quiero decirles que las personas que detuvo el Ejército el día de ayer son de los Zetas y ellos tienen secuestrados a mucha gente que bajaron de varios autobuses de pasajeros que venían de Guanajuato, Michoacán, y San Luis Potosí y fue los días 23, 24 y creo que 29 de marzo también y han asesinado a muchas de ellas desconozco por qué lo hacen, sólo quiero que se haga justicia ya basta de

bajaron allá en la loma y eran de la línea Omnibus y Oriente que se dirigían a la frontera y ya quiero colgar porque tengo miedo."

- 12 de abril del 2011. Llamada anónima recibida por agente del Ministerio Público de la Federación en donde se indica: "... el autobús número 3433 de la línea OMNIBUS, el cual partió el veintiocho de marzo del dos mil once de la ciudad de Uruapan, Michoacán, haciendo escala en la ciudad de Morelia... a las 17hs del mencionado día y de ahí a San Fernando llegando alrededor de las 08:30am del día siguiente, y en donde un convoy de camionetas cherokees y Ford, nos estaban esperando enfrente del OXXO que se ubica en el centro de San Fernando, donde este grupo de hombres en compañía de dos mujeres bajaron alrededor de 25 personas del sexo masculino, que procedían de Uruapan, Michoacán y Querétaro... aventándolos en las citadas camionetas y llevándoselos...".

En otras declaraciones de personal de compañías de autobuses que son testigos de los hechos ocurrido entre el 22 y el 29 de marzo del 2011 señalan:

- "...el día 28 de marzo del presente año [2011] iban con el autobús casi lleno y que tenían programado el descenso de 23 pasajeros en el poblado de San Fernando, Tamaulipas y trece hasta Matamoros, pero al llegar a la oficina del poblado referido, le cerraron el paso tres vehículos de color negro, dos camionetas, y un automóvil Mustang con hombres armados los cuales bajaron a las personas del sexo masculino amarrándolas con cintas de pies y manos y los formaron para hacerles preguntas sin poder escuchar cuales y que golpearon a un pasajero por subirse nuevamente al autobús en un descuido de los hombres pero posteriormente lo dejaron ya que viajaba con su esposa; al finalizar el recorrido en Matamoros únicamente llegaron 5 personas, 4 de ellos mujeres y el hombre que fue golpeado. Así mismo manifestaron que a todos les quitaron dinero y celulares".
- "...al llegar a San Fernando, como a las siete y media de la mañana, vi que estaba parado un autobús de (nombre empresa de autobús) fuera de la taquilla que es un local de..." venta de boletos de autobús "..., la tienda de OXXO que hay ahí también y que está junto a taquilla... baje del autobús... y me encontré con una persona vestida de pantalón color beige, camuflajeado, con playera oscura tipo polo... portaba un arma larga y radios, y me apuntó y..." subió al bus, "... ya venían dos personas más con un short oscuro, igualmente armados...", y otro más vestido como el primero... y en eso vi un taxi y una camioneta pick up de modelo reciente y como 5 o 6 personas vestidas de civil recargadas a los largo de la camioneta y junto a ellas unas cuatro más vestidas de camuflaje portando armas largas, radios, y teléfonos... en eso salen dos camionetas de la calle que está al lado de la tienda de OXXO, eran tipo RAM, pick up, color blanco con logotipos de Policía Municipal de Tamaulipas y junto a ellas una Jeep, Patriot color blanco... las patrullas se pararon a un lado de la camioneta y empiezan a subir a los pasajeros en las bateas de las patrullas. ... espere un rato para ver qué pasaba con los pasajeros, en eso las dos patrullas o vehículos con logotipo de patrullas se fueron con los pasajeros quedándose la camioneta blanca con pasajeros a bordo..."⁸

En el mismo sentido, el EAAF recibió como parte de la averiguación previa, una muy mala copia de una diligencia ministerial, en donde peritos de PGR fotografiaron efectos personales encontrados dentro equipajes no reclamados encontrados en al menos 4 autobuses de Ómnibus de México que llegaron a la central de autobuses de la ciudad de Reynosa a fines de marzo del 2011 sin parte de los pasajeros que debían descender en dicha ciudad. Por petición

⁸ Se omite la referencia exacta por razones de seguridad.

Tal como se mencionó con anterioridad, según la información proporcionada por la familia del Sr. GALICIA SEGURA en la entrevista realizada en el marco de la Comisión Forense, el Sr. Gerardo GALICIA SEGURA utilizaba camiones para transportarse desde su casa en San Luis Potosí a la ciudad de Matamoros, Tamaulipas. Por esta razón, incluimos la información del contexto de San Fernando y la relación entre secuestro de pasajeros de los autobuses en marzo del 2011 y las fosas clandestinas halladas en abril del 2011 en dicho municipio.

Al acceder al expediente de la AP/PGR/SIEDO/UEIS/197/2011 en junio del 2015 el EAAF encontró documentos sobre listados de pasajeros de autobuses atravesando la ciudad de San Fernando, Tamaulipas, a fines de marzo del 2011. En la documentación de la averiguación previa se encuentra abundante información sobre lo sucedido en esos días en San Fernando, Tamaulipas, en relación al descenso forzoso de pasajeros de los autobuses Ómnibus de México de la ruta Uruapan-Reynosa y Uruapan-Matamoros.

Ejemplo de ello es el oficio 498/2011 de la compañía Ómnibus de México, quién contestó por escrito el 7 de abril de 2011 al Agente del Ministerio Público de la Federación y al Titular de la mesa única de exhortos en la Delegación Estatal en Morelia, Michoacán, señalando los siguientes: "en contestación a su atento oficio que se cita al rubro, me permito hacer de su conocimiento que en efecto, esta empresa Ómnibus de México, S.A. de C.V., tiene autorizadas por la Dirección de Autotransporte Federal, dependiente de la Secretaría de Comunicaciones y Transportes, corridas que arriban a esta Ciudad de Morelia con destino a la de Matamoros y Reynosa en Tamaulipas, con el rol de salidas previamente determinadas atendiendo a las necesidades del público usuario, por lo que en efecto del día 22 al 29 de marzo del año en curso le fueron asignadas salidas a los destinos señalados a los siguientes autobuses:

Empresa Ómnibus de México				
Día	# de Autobús	Origen	Hora de arribo	Destino
22/03/2011	3438	Uruapan	19:00hrs	Reynosa
22/03/2011	3501	Uruapan	18:15hrs	Matamoros
23/03/2011	3550	Uruapan	19:00hrs	Reynosa
23/03/2011	3402	Uruapan	18:15hrs	Matamoros
24/03/2011	3158	Uruapan	19:00hrs	Reynosa
24/03/2011	3552	Uruapan	18:15hrs	Matamoros
25/03/2011	3461	Uruapan	19:00hrs	Reynosa
25/03/2011	3520	Uruapan	18:15hrs	Matamoros
26/03/2011	3091	Uruapan	19:00hrs	Reynosa
26/03/2011	3138	Uruapan	18:15hrs	Matamoros
27/03/2011	3435	Uruapan	19:00hrs	Reynosa
27/03/2011	3434	Uruapan	18:15hrs	Matamoros
28/03/2011	3433	Uruapan	19:00hrs	Reynosa
28/03/2011	3400	Uruapan	18:15hrs	Matamoros
29/03/2011	2311	Uruapan	19:00hrs	Reynosa
29/03/2011	3144	Uruapan	18:15hrs	Matamoros

Con respecto a este punto, el documento presentado por el apoderado legal de la Empresa Ómnibus de México S.A de C.V, Sr. Juan Reyes Lascano, ante el Director de Autotransporte Federal, Secretaría de Comunicaciones y Transportes, con fecha 28 de marzo de 2011, folio: 00434, declara: "...vengo a dar la noticia de hechos ocurridos el día de hoy a 4 autobuses propiedad de la empresa referida..." mencionando en particular el servicio con fecha 28/3/2011, Origen: Cd. Altamirano, Destino: Reynosa, Horario: 14:30hs, Unidad: #3410: "...sucede que en el

CASTRO. La entrevista fue realizada con la presencia del Ministerio Público a cargo de la investigación de la AP/PGR/SIEDO/UEIS/197/2011, en las instalaciones de la PGJ de San Luis Potosí.

Según la información aportada por sus familiares, el Sr. Antelmo GUERRERO CASTRO nació en la localidad de La Noria, municipio de Ciudad Fernández, en el estado de San Luis Potosí, el 21 de mayo de 1990. Asimismo, los familiares del Sr. GUERRERO CASTRO indicaron que inició su viaje migratorio el 25 de marzo de 2011, junto con su hermano Luis Ramón GUERRERO CASTRO, que también desapareció con él, y con un amigo de nombre Raúl TOBIAS, oriundo de Tecomates, con destino final hacia los Estados Unidos de América (EEUU).

De acuerdo a la información aportada en la entrevista con Comisión Forense, los tres migrantes salieron de viaje a las 17hs del 25 de marzo del 2011 rumbo a la central de autobuses de Río Verde. La ruta que los hermanos GUERRERO CASTRO junto con su amigo Raúl tomarían hacia EEUU, saliendo de Río Verde, San Luis Potosí a Reynosa, Tamaulipas, al parecer incluía pasar por la ciudad de El Mantes. Al llegar a Reynosa, los tres migrantes cruzarían la frontera México-EEUU, con destino final la ciudad de Houston, Texas.

Los familiares manifestaron en entrevista que los hermanos GUERRERO CASTRO habían vivido en Georgia, en los Estados Unidos de Norteamérica con anterioridad, trabajando en la pizca de zarzamora, durante varios años, y que en el año 2009 regresaron a su comunidad en San Luis Potosí, México, para trabajar con su padre en el sembrado de maíz y calabaza. En marzo del 2011 decidieron regresar a EEUU.

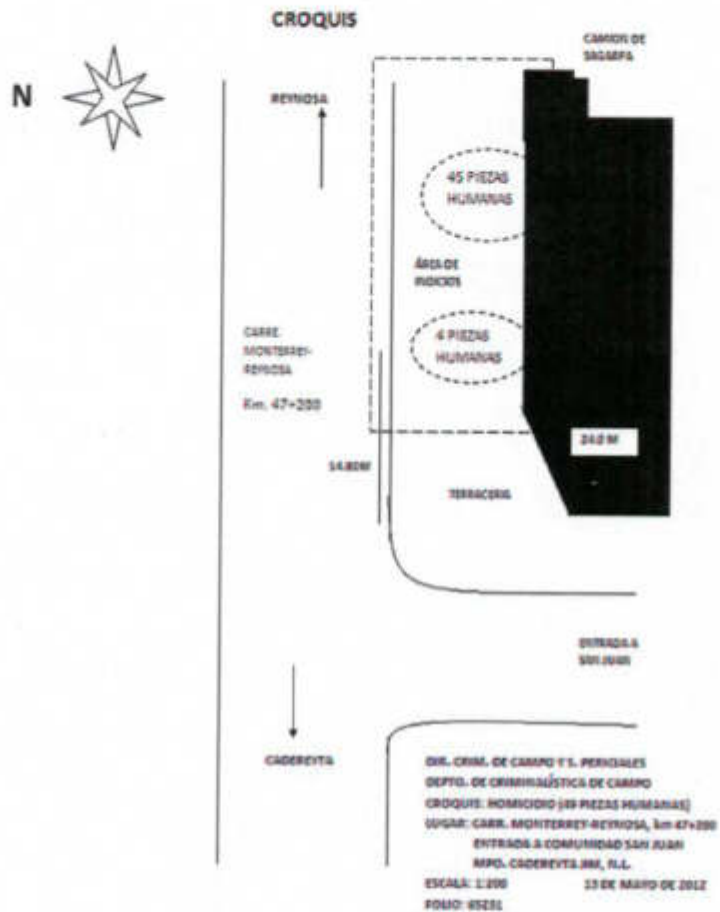
Con respecto a las circunstancias de la desaparición de los Sres. Luis Ramón y Antelmo GUERRERO CASTRO, su familia expresó haber recibido una llamada telefónica el día 28 de marzo del 2011 por parte de la madre de Raúl (amigo que viajaba con ellos) preguntando si los Sres. GUERRERO CASTRO habían regresado a su comunidad, ya que en el camino unos hombres armados los habían bajado del autobús. Inmediatamente sus padres se dirigieron a la central de autobuses de Río Verde, preguntando por los hechos y solicitando las pertenencias de sus hijos. La respuesta que les dieron en la empresa de autobuses fue que esa información no era cierta y que los pasajeros habían llegado a su destino.

Asimismo, los familiares de Luis Ramón y Antelmo GUERRERO CASTRO informaron en su entrevista con EAAF y PGR que el 28 de marzo del 2011 reportaron la desaparición de sus hijos ante la Procuraduría General de Justicia del Estado de San Luis Potosí, quedando registrada en el Acta Circunstanciada número 064/2011. La familia no cuenta con la denuncia presentada en ese momento, sin embargo, presentó durante la entrevista la Constancia de Conocimiento de Derechos de la Víctima donde se menciona el Acta circunstanciada 064/2011.

El padre de los jóvenes GUERRERO CASTRO dio muestra de sangre para análisis de genética con fines identificatorios el 8 de julio del 2011 ante autoridades estatales que remitieron su perfil genético a los servicios periciales de la PGR ese mismo año, según la documentación a la que tuvo acceso la Comisión Forense y que se discutirá en mayor detalle en la sección de genética del presente dictamen. Los familiares manifestaron que no obtuvieron respuesta por parte de las instituciones, como así tampoco información alguna sobre el paradero de los Sres. Antelmo y Luis Ramón GUERRERO CASTRO, hasta la fecha del presente dictamen.

INFORMACIÓN SOBRE AUTOBUSES:

Dentro del marco de la Comisión Forense, en junio del 2015, casi dos años después de haber iniciado su trabajo y



TRASLADO DE RESTOS RECUPERADOS EN CADEREYTA A SEMEFO DE MONTERREY, NUEVO LEON:

El OCCISO 21 y los restantes 48 torsos, junto con las prendas de vestir asociadas, fueron trasladados al Servicio Médico de la PGJ de Nuevo León en la ciudad de Monterrey en la fecha del hallazgo de los restos, el 13 de mayo de 2012, por la Unidad Forense 01 para proceder a su examen y autopsia. El OCCISO 21 fue ingresado a dicho SEMEFO como **masculino no identificado**, designándosele el número de "AUTOPSIA NO. 1575-2012", AP/121/2012-I-1 de la PGJ de Nuevo León.⁸

El 18 de mayo de 2012 el Departamento de Criminalística de PGJ de Nuevo León solicitó la destrucción de las prendas de los occisos antes mencionados, fundamentando su petición en los posibles daños biológicos y de salubridad causados por la proliferación de bacterias. Dicha solicitud fue aceptada, ya que el Ministerio Público interviniente consideró como "innecesaria su conservación" y el 24 de mayo de 2012 ordenó la destrucción de

⁸ Ver Protocolo de Autopsia A-1575-12 firmada por los Médicos Forenses Dra. [REDACTED] y Dra. [REDACTED] PGJ Nuevo León.



Servicios Periciales de la PGJ de Nuevo León llegaron al lugar a las 05:00 horas.⁴

Según señala dicho dictamen, en el momento en que llegaron los peritos en criminalística de campo mencionados anteriormente, ya se encontraban resguardando el lugar con "cinta amarilla" por Agentes Ministeriales de la Agencia Estatal de Investigaciones del Segundo Grupo de Homicidios, Agentes Ministeriales de la Agencia de Investigación del Municipio de Cadereyta Jiménez, personal de la Policía Federal y personal militar.

Los informes de criminalística señalan que en el kilómetro 47+200, sobre el borde sur⁵ de la carretera Nacional 4, tramo libre Monterrey-Reynosa y a la entrada a la comunidad San Juan, Zona 1, en área de terracería y al aire libre, se observa una concentración de 45 restos humanos y, al poniente de la misma, sin especificar distancia, se observan otros 4 restos. Cada uno de estos 49 restos consiste en un torso, en continuidad anatómica con sus miembros inferiores y superiores, pero con ausencia, por lesiones cortantes, de sus extremidades distales y de extremidad cefálica. De este modo, cada uno de estos 49 restos corresponde a un individuo. Criminalística de campo de la PGJ de Nuevo León los codificó como "Pieza Humana" desde el número 1 al 49 u OCCISO 1 a OCCISO 49.

Los dictámenes de criminalística proporcionan fotos del lugar del hallazgo, fotos de los restos y de la evidencia no biológica asociada a los restos, así como también de aquella recuperada en el lugar que pudiera ser relevante a la investigación, aunque no estuviera asociada a ningún cuerpo en particular. En el lado sur de la carretera donde se encontraron los restos de los 49 individuos mencionados anteriormente, se localizaron indicios biológicos y objetos diversos, los cuales están descritos en los dictámenes de criminalística.

OCCISO 48:

Los restos codificados como "OCCISO 48" en el dictamen de criminalística que constan en la AP/121/2012-I-1 de la Procuraduría General de Justicia del Estado de Nuevo León y en la Averiguación Previa AP/PGR/NL/GPE-I/1479/D/2012 de la Procuraduría General de la República, fueron recuperados el mismo día **13 de mayo del 2012**, por peritos de la PGJ de Nuevo León, junto con los restos de los otros 48 individuos mencionados anteriormente. Se adjunta croquis del dictamen de criminalística así como mapa de localización relativos al hallazgo de los 49 restos mencionados, incluidos aquellos correspondientes al OCCISO 48.

⁴ Informe de peritos de Criminalística de Campo de los Servicios Periciales de la ciudad de Monterrey de la PGJ de Nuevo León al Lic. [REDACTED], Agente del Ministerio Público Investigador Número 1 especializado en Delitos Contra la Vida y la Integridad Física, de fecha 13 de mayo del 2012.

⁵ Dicha carretera cuenta con dos carriles, uno de circulación de Oriente a Poniente (norte) y otro de Poniente a Oriente (sur).



continuando con la diligencia, pegados a la pared lado Poniente, se encuentra un grupo más de 19 cuerpos sin vida de ambos sexos, finalmente hacia la pared lado Sur, se aprecian 21 cuerpos sin vida, todos y cada uno de ellos se encuentran con los ojos vendados y atados de ambas manos por la espalda, haciendo un total de 72 personas fallecidas, quienes presentan manchas hemáticas en sus cuerpos y vestimentas, mismo se observa sobre las paredes y pisos, se encuentran diversas manchas hemáticas...".¹² Describe 5 elementos balísticos que se encuentran en el lugar, se aseguran ministerialmente y se fijan fotográficamente. Otros documentos de PGR que se encuentran dentro de la misma AP señalaron la recolección en el lugar de hallazgo de los cadáveres de por lo menos 58 casquillos y una ojiva.¹³

Según la Diligencia de Inspección Ocular y Fe Ministerial de la Delegación Estatal Tamaulipas, **personal de una funeraria local que había llegado al lugar acompañando al Ministerio Público de la PGJ de San Fernando, Tamaulipas, procedió a levantar los 72 cadáveres por disposición del mencionado Agente Ministerial.** Según dicho documento, peritos de la PGR tomaron fotos de todos los cadáveres en el lugar en que fueron hallados, es decir, antes de su levantamiento y realizaron un croquis del lugar. Ahí se observa la posición general de los cuerpos y parte de la evidencia balística, aunque no está pormenorizado la ubicación de cada cuerpo, ni la de cada cartucho. En la documentación analizada por la Comisión Forense en el expediente correspondiente **no se observó un croquis de la ubicación de cada pieza de evidencia balística.**

El documento señala que personal de la Secretaría de Marina permaneció en el lugar, en custodia de los peritos que siguieron trabajando en el lugar.

Se adjunta mapa de localización, elaborado por el EAAF, relativo al hallazgo de los 72 cuerpos, entre los cuales se encontraba un individuo del sexo masculino de identidad desconocida, al que se le adjudicó el código "**CADÁVER 63**".

En el citado documento el Ministerio Público señala que se procede al **levantamiento de los 72 cuerpos y su traslado a las instalaciones de la Secretaría de Marina** de la ciudad de San Fernando "... para su guarda y custodia, para posteriormente ser trasladados a [ilegible] para que sean autopsiados". Es posible que los restos hayan sido trasladados ese día a la funeraria privada La Paz, ubicada en la calle Zaragoza, sin número, San Fernando, Tamaulipas o puede ser que hayan sido llevados directamente a la Base Naval de San Fernando¹⁴. Entre el día 25 y 26 de agosto los cuerpos ya se encuentran en las instalaciones de la Secretaría de Marina, de la ciudad de San Fernando, Tamaulipas.

¹² Diligencia de Inspección Ocular y Fe Ministerial, Delegación Tamaulipas de PGR, 24 de agosto del 2010, Lic. [REDACTED]

¹³ Cadena de custodia, 1 de septiembre del 2010, PGR/CESPT Tamaulipas, delegación Matamoros, número de registro 4704.

¹⁴ Esta información puede ser confirmada con autoridades locales de San Fernando, Tamaulipas.

Las denuncias anónimas que obran también en la mencionada AP197/2011 de SIEDO/PGR también señalan hechos similares. Se resumen aquí dos de ellas:

- 2 de abril del 2011. El Ministerio Público de la Federación señala que recibió una llamada de una persona de sexo femenino que no quiso proporcionar su nombre y textualmente dijo: " hablo de acá de San Fernando, quiero decirles que las personas que detuvo el Ejercito el día de ayer son de los Zetas y ellos tienen secuestrados a mucha gente que bajaron de varios autobuses de pasajeros que venían de Guanajuato, Michoacán, y San Luis Potosí y fue los días 23, 24 y creo que 29 de marzo también y han asesinado a muchas de ellas desconozco por qué lo hacen, sólo quiero que se haga justicia ya basta de todo, investiguen y verán". Por lo que el suscrito le pregunto a la persona si tenía datos precisos de donde se encontraban las personas secuestradas y si tenía el nombre de la línea de autobús de pasajeros a lo cual respondió: "no sé dónde los tengan, solamente vi que los bajaron allá en la loma y eran de la línea Ómnibus y Oriente que se dirigían a la frontera y ya quiero colgar porque tengo miedo."
- 12 de abril del 2011. Llamada anónima recibida por agente del Ministerio Público de la Federación en donde se indica: "... el autobús número 3433 de la línea OMNIBUS, el cual partió el veintiocho de marzo del dos mil once de la ciudad de Uruapan, Michoacán, haciendo escala en la ciudad de Morelia...a las 17hs del mencionado día y de ahí a San Fernando llegando alrededor de las 08:30am del día siguiente, y en donde un convoy de camionetas cherokees y Ford, nos estaban esperando enfrente del OXXO que se ubica en el centro de San Fernando, donde este grupo de hombres en compañía de dos mujeres bajaron alrededor de 25 personas del sexo masculino, que procedían de Uruapan, Michoacán y Querétaro, ...aventándolos en las citadas camionetas y llevándoselos...".

En otras declaraciones de personal de compañías de autobuses que son testigos de los hechos ocurrido entre el 22 y el 29 de marzo del 2011 señalan:

- "...el día 28 de marzo del presente año [2011] iban con el autobús casi lleno y que tenían programado el descenso de 23 pasajeros en el poblado de San Fernando, Tamaulipas y trece hasta Matamoros, pero al llegar a la oficina del poblado referido, le cerraron el paso tres vehículos de color negro, dos camionetas, y un automóvil Mustang con hombres armados los cuales bajaron a las personas del sexo masculino amarrándolas con cintas de pies y manos y los formaron para hacerles preguntas sin poder escuchar cuales y que golpearon a un pasajero por subirse nuevamente al autobús en un descuido de los hombres pero posteriormente lo dejaron ya que viajaba con su esposa; al finalizar el recorrido en Matamoros únicamente llegaron 5 personas, 4 de ellos mujeres y el hombre que fue golpeado. Así mismo manifestaron que a todos les quitaron dinero y celulares".
- "...al llegar a San Fernando, como a las siete y media de la mañana, vi que estaba parado un autobús de (nombre empresa de autobús) fuera de la taquilla que es un local de..." venta de boletos de autobús "..., la tienda de OXXO que hay ahí también y que está junto a taquilla... baje del autobús ... y me encontré con una persona vestida de pantalón color beige, camuflajeado, con playera oscura tipo polo... portaba un arma larga y radios, y me apuntó y..." subió al bus, "... ya venían dos personas más con un short oscuro, igualmente armados...", y otro más vestido como el primero... y en eso vi un taxi y una camioneta pick up de modelo reciente y como 5 o 6 personas vestidas de civil recargadas a los largo de la camioneta y junto a ellas unas

todo, investiguen y verán". Por lo que el suscrito le preguntó a la persona si tenía datos precisos de donde se encontraban las personas secuestradas y si tenía el nombre de la línea de autobús de pasajeros a lo cual respondió: "no sé dónde los tengan, solamente ví que los bajaron allá en la loma y eran de la línea Omnibus y Oriente que se dirigían a la frontera y ya quiero colgar porque tengo miedo."

- 12 de abril del 2011. Llamada anónima recibida por agente del Ministerio Público de la Federación en donde se indica: "...el autobús número 3433 de la línea ÓMNIBUS, el cual partió el veintiocho de marzo del dos mil once de la ciudad de Uruapan, Michoacán, haciendo escala en la ciudad de Morelia...a las 17hs del mencionado día y de ahí a San Fernando llegando alrededor de las 08:30am del día siguiente, y en donde un convoy de camionetas cherokees y Ford, nos estaban esperando enfrente del OXXO que se ubica en el centro de San Fernando, donde este grupo de hombres en compañía de dos mujeres bajaron alrededor de 25 personas del sexo masculino, que procedían de Uruapan, Michoacán y Querétaro...aventándolos en las citadas camionetas y llevándoselos...".

En otras declaraciones de personal de compañías de autobuses que son testigos de los hechos ocurrido entre el 22 y el 29 de marzo del 2011 señalan:

- "...el día 28 de marzo del presente año [2011] iban con el autobús casi lleno y que tenían programado el descenso de 23 pasajeros en el poblado de San Fernando, Tamaulipas y trece hasta Matamoros, pero al llegar a la oficina del poblado referido, le cerraron el paso tres vehículos de color negro, dos camionetas, y un automóvil Mustang con hombres armados los cuales bajaron a las personas del sexo masculino amarrándolas con cintas de pies y manos y los formaron para hacerles preguntas sin poder escuchar cuales y que golpearon a un pasajero por subirse nuevamente al autobús en un descuido de los hombres pero posteriormente lo dejaron ya que viajaba con su esposa; al finalizar el recorrido en Matamoros únicamente llegaron 5 personas, 4 de ellos mujeres y el hombre que fue golpeado. Así mismo manifestaron que a todos les quitaron dinero y celulares".
- ...al llegar a San Fernando, como a las siete y media de la mañana, vi que estaba parado un autobús de (nombre empresa de autobús) fuera de la taquilla que es un local de... venta de boletos de autobús "..., la tienda de OXXO que hay ahí también y que está junto a taquilla... baje del autobús ... y me encontré con una persona vestida de pantalón color beige, camuflajeado, con playera oscura tipo polo... portaba un arma larga y radios, y me apuntó y..." subió al bus, "... ya venían dos personas más con un short oscuro, igualmente armados...", y otro más vestido como el primero... y en eso vi un taxi y una camioneta pick up de modelo reciente y como 5 o 6 personas vestidas de civil recargadas a los largo de la camioneta y junto a ellas unas cuatro más vestidas de camuflaje portando armas largas, radios, y teléfonos ... en eso salen dos camionetas de la calle que está al lado de la tienda de OXXO, eran tipo RAM, pick up, color blanco con logotipos de Policía Municipal de Tamaulipas y junto a ellas una Jeep, Patriot color blanco ... las patrullas se pararon a un lado de la camioneta y empiezan a subir a los pasajeros en las bateas de las patrullas. ... espere un rato para ver qué pasaba con los pasajeros, en eso las dos patrullas o vehículos con logotipo de patrullas se fueron con los pasajeros quedándose la camioneta blanca con pasajeros a bordo..."⁸

⁸ Se omite la referencia exacta por razones de seguridad.

del EAAF y la CGSP al Ministerio Público de PGR, en múltiples sesiones de Comisión Forense desde septiembre del 2015, se tuvo acceso a esta evidencia física y a los originales de estos documentos en enero de 2016. Estos indicios fueron revisados por parte de ambos equipos forenses durante 2016. Sin embargo, seguimos en espera de documentación relacionada con los autobuses Futura, Ómnibus de Oriente, ETN y otras líneas de transporte solicitada al Ministerio Público de la SEIDO/PGR, titular de esta investigación.

HALLAZGOS DE JOYERÍA EN DILIGENCIA DEL EJÉRCITO:

El 10 de abril de 2011 la Secretaría de la Defensa Nacional emite una denuncia de hechos⁹ donde señala que "siendo aproximadamente las seis 06:00 horas del diez de abril del año dos mil once, al encontramos formando parte de la fuerza de reacción perteneciente al 3er Batallón de Fuerzas Especiales, con 30 elementos más de tropa y en aplicación de la Campaña permanente contra el narcotráfico y la Ley Federal de Armas de Fuego y explosivos; al realizar el patrullamientos en 6 (seis) vehículos oficiales, en la colonia Emiliano Zapata sobre la Calle Acero, esquina con Calle Francisco I. Madero del poblado de San Fernando, Tamaulipas, nos percatamos que una persona del sexo masculino [...] empuñaba con ambas manos un arma larga [...] junto a él se encontraba la citada arma larga que portaba, cargadores, cartuchos, uniformes y un casco, asimismo se encontró un bote de plástico de color rojo, el cual contenía numerario de diferentes denominaciones, tanto nacional como extranjero, diversas alhajas, por lo que se procedió al aseguramiento [...]".

En marzo de 2016, peritos del EAAF, junto con peritos de la CGSP de la PGR, en el marco de la Comisión Forense realizaron la revisión y documentación de las alhajas que se mencionan en este documento. Así, se emitió un informe donde se realiza una descripción, pieza por pieza de cada una de las alhajas acompañada de su respectiva fotografía con el fin de tener un registro que nos permita comparar ésta documentación con la información proporcionada por familiares de personas desaparecidas en relación a los efectos personales que llevaban sus seres queridos en el momento de su desaparición. En el caso de _____, en entrevista con Comisión Forense sus familiares mencionaron que fue secuestrado con una "esclava color oro, con sus iniciales: RCCT". A pesar de no encontrar la esclava que mencionan dentro de las pertenencias, anexamos la descripción únicamente escrita de lo revisado al presente para consulta de la familia.

HALLAZGO Y RECUPERACIÓN DE LOS RESTOS DE FOSAS CLANDESTINAS DEL MUNICIPIO DE SAN FERNANDO, TAMAULIPAS:

El hallazgo de las fosas clandestinas que conforman la AP151/2011 se enmarca dentro de una investigación mayor, en donde la documentación recibida por el EAAF de parte del Ministerio Público de la PGJ de Tamaulipas y de PGR señalan la recuperación restos humanos correspondientes a un total aproximado de **196 individuos**, hallados dentro de aproximadamente **47 fosas en diferentes localidades**, todas ellas dentro del municipio de San Fernando, Tamaulipas. El hallazgo y recuperación de cuerpos en estas localidades se realizó desde comienzos de abril del 2011 y prosiguió durante varias semanas adicionales.

Sobre el total de aproximadamente 196 restos recuperados, 122 quedaron bajo jurisdicción del fuero federal y al menos 120 de los mismos fueron trasladados desde los Servicios Periciales de Matamoros, Tamaulipas a la Ciudad de México bajo jurisdicción de la entonces SIEDO (hoy SEIDO) de la PGR. Según indicó PGR al EAAF, los restos

⁹ Se anexa al presente Dictamen la denuncia de hechos de la Secretaría de la Defensa Nacional del 10 de abril de 2011.

transcurso de la mañana del día de hoy, hemos tenido conocimiento, que varios familiares y amigos de algunos pasajeros solicitaron información de las corridas referidas, ya que dichos pasajeros no han llegado a sus destinos... Hacemos también de su conocimiento que en el poblado de San Fernando Tamaulipas, bajaron de los autobuses referidos, todos los pasajeros de sexo masculino, no así a las mujeres, quienes siguieron su destino...".

Las denuncias anónimas que obran también en la mencionada AP197/2011 de SIEDO/PGR también señalan hechos similares. Se resumen aquí dos de ellas:

- 2 de abril del 2011. El Ministerio Público de la Federación señala que recibió una llamada de una persona de sexo femenino que no quiso proporcionar su nombre y textualmente dijo: "hablo de acá de San Fernando, quiero decirles que las personas que detuvo el Ejército el día de ayer son de los Zetas y ellos tienen secuestrados a mucha gente que bajaron de varios autobuses de pasajeros que venían de Guanajuato, Michoacán, y San Luis Potosí y fue los días 23, 24 y creo que 29 de marzo también y han asesinado a muchas de ellas desconozco por qué lo hacen, sólo quiero que se haga justicia ya basta de todo, investiguen y verán". Por lo que el suscrito le preguntó a la persona si tenía datos precisos de donde se encontraban las personas secuestradas y si tenía el nombre de la línea de autobús de pasajeros a lo cual respondió: "no sé dónde los tengan, solamente ví que los bajaron allá en la loma y eran de la línea Omnibus y Oriente que se dirigían a la frontera y ya quiero colgar porque tengo miedo."
- 12 de abril del 2011. Llamada anónima recibida por agente del Ministerio Público de la Federación en donde se indica: "...el autobús número 3433 de la línea ÓMNIBUS, el cual partió el veintiocho de marzo del dos mil once de la ciudad de Uruapan, Michoacán, haciendo escala en la ciudad de Morelia... a las 17hs del mencionado día y de ahí a San Fernando llegando alrededor de las 08:30am del día siguiente, y en donde un convoy de camionetas cherokees y Ford, nos estaban esperando enfrente del OXXO que se ubica en el centro de San Fernando, donde este grupo de hombres en compañía de dos mujeres bajaron alrededor de 25 personas del sexo masculino, que procedían de Uruapan, Michoacán y Querétaro... aventándolos en las citadas camionetas y llevándoselos...".

En otras declaraciones de personal de compañías de autobuses que son testigos de los hechos ocurrido entre el 22 y el 29 de marzo del 2011 señalan:

- "...el día 28 de marzo del presente año [2011] iban con el autobús casi lleno y que tenían programado el descenso de 23 pasajeros en el poblado de San Fernando, Tamaulipas y trece hasta Matamoros, pero al llegar a la oficina del poblado referido, le cerraron el paso tres vehículos de color negro, dos camionetas, y un automóvil Mustang con hombres armados los cuales bajaron a las personas del sexo masculino amarrándolas con cintas de pies y manos y los formaron para hacerles preguntas sin poder escuchar cuales y que golpearon a un pasajero por subirse nuevamente al autobús en un descuido de los hombres pero posteriormente lo dejaron ya que viajaba con su esposa; al finalizar el recorrido en Matamoros únicamente llegaron 5 personas, 4 de ellos mujeres y el hombre que fue golpeado. Así mismo manifestaron que a todos les quitaron dinero y celulares".
- "...al llegar a San Fernando, como a las siete y media de la mañana, vi que estaba parado un autobús de (nombre empresa de autobús) fuera de la taquilla que es un local de... venta de boletos de autobús "..., la tienda de OXXO que hay ahí también y que está junto a taquilla... baje del autobús... y me encontré con una persona vestida de pantalón color beige, camuflajeado, con playera oscura tipo polo... portaba un arma larga y

luego de múltiples solicitudes, el EAAF tuvo acceso más amplio y significativo al expediente de la AP/PGR/SIEDO/UEIS/197/2011. Según la información que consta en la averiguación previa mencionada, y según muchas de las identificaciones analizadas y realizadas hasta el momento por la Comisión Forense, los restos que se recuperaron en las fosas clandestinas de San Fernando, Tamaulipas, corresponden en parte a personas que fueron forzadas a descender de autobuses (por personas fuertemente armadas, a veces vestidas de civil y a veces con uniformes policiales y militares) al llegar a la terminal en la ciudad de San Fernando, o en controles en la carretera cercanos a la ciudad mencionada. Esta práctica abarcó un número de autobuses aún no definido, pero posiblemente superior a 10 unidades de distintas compañías de transporte y en algunos casos, incluyó también a personas que viajaban en vehículos particulares. Estos eventos se produjeron fundamentalmente entre el 22 y el 29 de marzo del 2011, aunque incidentes similares se registraron en semanas anteriores y días posteriores a esta fecha. Los hechos según la información que consta en la AP/PGR/SIEDO/UEIS/197/2011 sucedieron fundamentalmente en horas de la mañana, a la luz del día y ante testigos.

Según la información proporcionada por las familias de los Sres. GUERRERO CASTRO, en las entrevistas realizadas en el marco de la Comisión Forense, los hermanos GUERRERO CASTRO fueron descendidos por la fuerza del autobús donde se transportaban de San Luis Potosí con destino a Reynosa, Tamaulipas, por hombres armados en San Fernando, Tamaulipas. Por el momento no contamos con información sobre qué compañía de ómnibus tomaron durante este viaje. Debido a que estos hechos no fueron aislados sino que se enmarcan dentro de hechos conexos, incluimos la información del contexto en San Fernando, Tamaulipas, en esos meses de fines del año 2010 e inicio del 2011 en el que se produjo la desaparición de grupos de migrantes que viajaban en autobús hacia Reynosa, Matamoros u otros puntos fronterizos para llegar luego a los Estados Unidos u otros individuos que viajaban en bus o carro particular a la frontera mexicana para comprar o vender productos, o personas que residían en San Fernando cuyos restos han sido identificados con restos recuperados de las fosas localizadas en San Fernando, Tamaulipas, en abril de 2011.

Al acceder al expediente de la AP/PGR/SIEDO/UEIS/197/2011 en junio del 2015, el EAAF encontró documentos sobre listados de pasajeros en autobuses de la Compañía Ómnibus de México atravesando la ciudad de San Fernando, Tamaulipas, a fines de marzo del 2011. No se encontraron los nombres de los hermanos GUERRERO CASTRO entre los pasajeros de esa compañía de autobuses. En la documentación de la averiguación previa se encuentra abundante información sobre lo sucedido en esos días en San Fernando, Tamaulipas, en relación al descenso forzoso de pasajeros de los autobuses Ómnibus de México de la ruta Uruapan-Reynosa y Uruapan-Matamoros.

Ejemplo de ello es el oficio 498/2011¹⁰ de la compañía Ómnibus de México, quién contestó por escrito el 7 de abril de 2011 al Agente del Ministerio Público de la Federación y al Titular de la mesa única de exhortos en la Delegación Estatal en Morelia, Michoacán, señalando los siguiente: "en contestación a su atento oficio que se cita al rubro, me permito hacer de su conocimiento que en efecto, esta empresa Ómnibus de México, S.A. de C.V., tiene autorizadas por la Dirección de Autotransporte Federal, dependiente de la Secretaría de Comunicaciones y Transportes, corridas que arriban a esta Ciudad de Morelia con destino a la de Matamoros y Reynosa en Tamaulipas, con el rol de salidas previamente determinadas atendiendo a las necesidades del público usuario, por

¹⁰ El Oficio No. 498/2011 al que hace referencia, se anexa al presente Dictamen.

todas las prendas de los OCCISOS, entre los que se encontraban el caso A-1575/12.

INHUMACIÓN EN PANTEÓN MUNICIPAL SAGRADO CORAZÓN, CONGREGACIÓN MARTINITOS, MUNICIPIO DE CERRALVO, NUEVO LEÓN:

El día **14 de diciembre del 2012** los restos OCCISO 21 fueron **inhumados en una fosa común, denominada por el Panteón como "FOSA 1"**, junto con otros 43 occisos recuperados en la carretera libre Monterrey-Reynosa Km 47+200 el 13 de mayo de 2012, en el Panteón Municipal Sagrado Corazón de Jesús, Congregación Martinitos, Municipio de Cerralvo, estado de Nuevo León. Con posterioridad, los restos de tres personas también recolectados ese mismo día en la carretera de Cadereyta codificados como: OCCISO 15, OCCISO 35 y OCCISO 17 fueron inhumados el **17 de mayo de 2013**, en otra fosa común, denominada **por el Panteón como "FOSA 3"**. Entonces, sobre el total de restos de 49 personas recuperados en la carretera de Cadereyta, la PGJ de Nuevo León inhumó restos correspondientes a 47 personas; los restos de las otras dos personas según la documentación analizada por el EAAF, fueron identificados y entregados a sus familiares. Estas dos fosas mencionadas se encontraban en el sector de fosas comunes del cementerio.

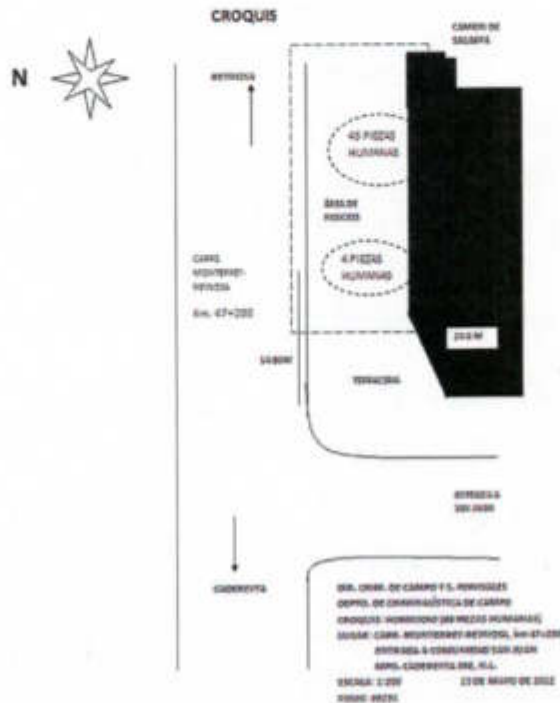
EXHUMACIÓN DE LOS RESTOS OCCISO 21 DEL PANTEÓN MUNICIPAL SAGRADO CORAZÓN DE JESÚS, MUNICIPIO DE CERRALVO, NUEVO LEÓN:

Según indicó la PGJ de Nuevo León a la Comisión Forense, los restos del OCCISO 21 permanecieron en la fosa mencionada anteriormente hasta el día **9 de abril del 2014, fecha en que fueron exhumados** por los peritos de la Comisión Forense, junto con los otros restos de 43 personas inhumadas en la Fosa 2, así como los restos de las otras tres personas inhumadas en la Fosa 1.

La fosa en donde se encontraban inhumados los restos del OCCISO 21, originalmente "FOSA 1" por el Panteón, fue denominada por EAAF como "FOSA 2" y la fosa donde se encontraban los OCCISOS 15, 17 Y 35 junto con 34 restos provenientes de otros incidentes, codificada con anterioridad por el Panteón como "FOSA 3", fue denominada por EAAF como "FOSA 1".

La exhumación se llevó a cabo con autorización y en presencia del Lic. [REDACTED], Agente del Ministerio Público de la Federación Investigador Titular de la Mesa Uno en Guadalupe, Nuevo León, de la Procuraduría General de la República y del Lic. [REDACTED] Agente del Ministerio Público Investigador Especializado en Delitos contra la Vida y la Integridad física número uno de la Procuraduría General de Justicia del Estado de Nuevo León. Asimismo, asistió el Lic. [REDACTED] agente del Ministerio Público de la Federación, entonces titular de la AP/PGR/NL/GPE-I/1479/D/2012, adscrito a la Dirección General de Control de Averiguaciones Previas de la Subprocuraduría de Control Regional, Procedimientos Penales y Amparo (SCRPPA) de la Procuraduría General de la República. Durante la exhumación, la Comisión Forense contó con la valiosa asistencia de los Servicios Periciales de la PGJ de Nuevo León.

La fosa en donde se encontraban los restos del OCCISO 21, no tenía ninguna marca sobre el terreno y su ubicación fue señalada por los sepultureros del panteón. Sobre esta fosa se trazó una cuadrícula de 3,90



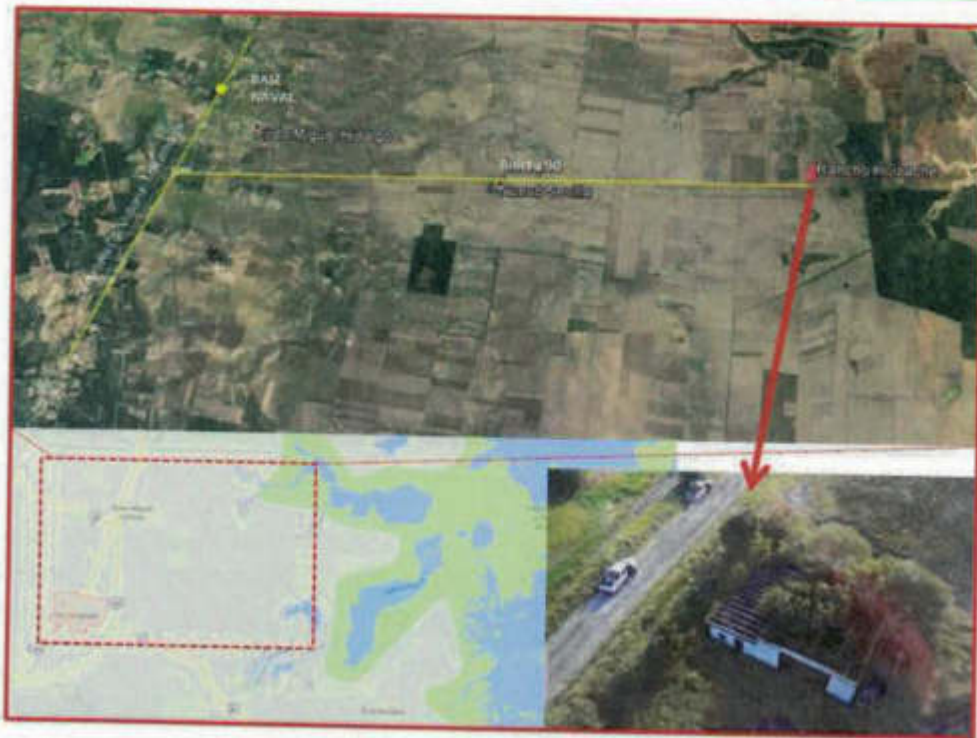TRASLADO DE RESTOS RECUPERADOS EN CADEREYTA A SEMEFO DE MONTERREY, NUEVO LEÓN:

El OCCISO 48 y los restantes 48 torsos, junto con las prendas de vestir asociadas, fueron trasladados al Servicio Médico de la PGJ de Nuevo León en la ciudad de Monterrey en la fecha del hallazgo de los restos, el 13 de mayo de 2012, por la Unidad Forense 01 para proceder a su examen y autopsia. El **OCCISO 48** fue ingresado a dicho SEMEFO como **masculino no identificado**, designándosele el número de "AUTOPSIA NO. 1602-2012", AP/121/2012-I-1 de la PGJ de Nuevo León.⁶

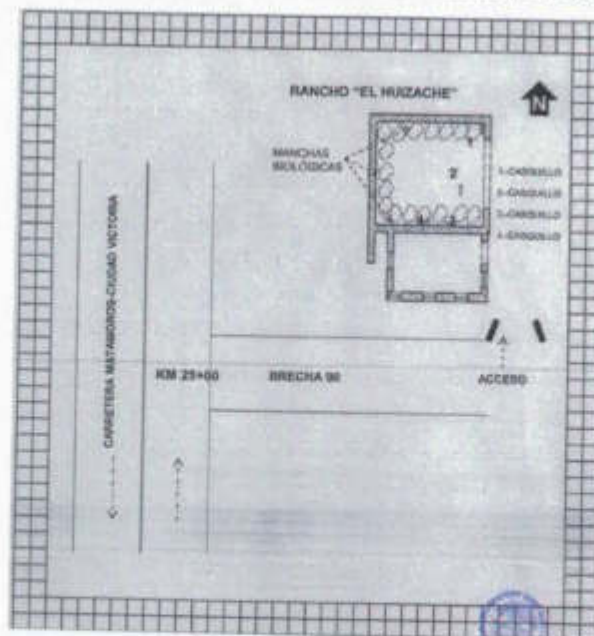
El 18 de mayo de 2012 el Departamento de Criminalística de PGJ de Nuevo León solicitó la destrucción de las prendas de los occisos antes mencionados, fundamentando su petición en los posibles daños biológicos y de salubridad causados por la proliferación de bacterias. Dicha solicitud fue aceptada, ya que el Ministerio Público interviniente consideró como "innecesaria su conservación" y el 24 de mayo de 2012 ordenó la destrucción de todas las prendas de los OCCISOS, entre los que se encontraban el caso A-1602/12.

INHUMACIÓN EN PANTEÓN MUNICIPAL SAGRADO CORAZÓN, CONGREGACIÓN

⁶ Ver Protocolo de Autopsia A-1602-12 firmada por los Médicos Forenses Dr. [REDACTED] y Dr. [REDACTED]
[REDACTED] PGJ Nuevo León.



Fotografías areas y mapa sobre la ubicación del rancho Huizache, la Base Naval y la Brecha 90.



Croquis realizado por peritos de PGR en el año 2010.

cuatro más vestidas de camuflaje portando armas largas, radios, y teléfonos ... en eso salen dos camionetas de la calle que está al lado de la tienda de OXXO, eran tipo RAM, pick up, color blanco con logotipos de Policía Municipal de Tamaulipas y junto a ellas una Jeep, Patriot color blanco ... las patrullas se pararon a un lado de la camioneta y empiezan a subir a los pasajeros en las bateas de las patrullas. ... espere un rato para ver qué pasaba con los pasajeros, en eso las dos patrullas o vehículos con logotipo de patrullas se fueron con los pasajeros quedándose la camioneta blanca con pasajeros a bordo..."⁷

En el mismo sentido, el EAAF recibió como parte de la averiguación previa, una muy mala copia de una diligencia ministerial, en donde peritos de PGR fotografiaron efectos personales encontrados dentro equipajes no reclamados encontrados en al menos 4 autobuses de Ómnibus de México que llegaron a la central de autobuses de la ciudad de Reynosa a fines de marzo del 2011 sin parte de los pasajeros que debían descender en dicha ciudad. Por petición del EAAF y la CGSP al Ministerio Público de PGR, en múltiples sesiones de Comisión Forense desde septiembre del 2015, se tuvo acceso a esta evidencia física y a los originales de estos documentos en enero de 2016. Estos indicios fueron revisados por parte de ambos equipos forenses durante 2016. Sin embargo, seguimos en espera de documentación relacionada con los autobuses Futura y otras líneas de transporte solicitada al Ministerio Público de la SEIDO/PGR, titular de esta investigación.

HALLAZGO Y RECUPERACIÓN DE LOS RESTOS DE FOSAS CLANDESTINAS DEL MUNICIPIO DE SAN FERNANDO, TAMAULIPAS:

El hallazgo de las fosas clandestinas que conforman la AP39/2011 se enmarca dentro de una investigación mayor, en donde la documentación recibida por el EAAF de parte del Ministerio Público de la PGJ de Tamaulipas y de PGR señalan la recuperación restos humanos correspondientes a un total aproximado de **196 individuos**, hallados dentro de **aproximadamente 47 fosas en diferentes localidades**, todas ellas dentro del municipio de San Fernando, Tamaulipas. El hallazgo y recuperación de cuerpos en estas localidades se realizó desde comienzos de abril del 2011 y prosiguió durante varias semanas adicionales.

Sobre el **total de aproximadamente 196 restos recuperados**, 122 quedaron bajo jurisdicción del fuero federal y al menos 120 de los mismos fueron trasladados desde los Servicios Periciales de Matamoros, Tamaulipas a la Ciudad de México bajo jurisdicción de la entonces SIEDO (hoy SEIDO) de la PGR. Según indicó PGR al EAAF, los restos "AP1114/2011 C9" y "AP1114/2011 C10" se encontraban también dentro de una de las cuatro averiguaciones previas bajo custodia del Ministerio Público de la Federación, pero al parecer no habrían sido desplazados hasta la Ciudad de México, sino que habrían permanecido en Tamaulipas, sólo enviándose muestras genéticas de los mismos, que fueron analizadas en el laboratorio de genética de la entonces Dirección General de Coordinación de Servicios Periciales de PGR. Los restantes, aproximadamente 74 restos, permanecieron bajo jurisdicción de la PGJ de Tamaulipas. **El EAAF no recibió documentación por parte de ambas procuradurías que explicara la razón de esta división de restos entre ambas jurisdicciones.**

Los aproximadamente 120 restos que se enviaron a la Ciudad de México se encontraban distribuidos dentro de 4 averiguaciones previas: AP138/2011 de la PGJ de Tamaulipas o AP/PGR/SIEDO/UEIS/197/2011 de la PGR; AP128/2011 de la PGJ de Tamaulipas o AP/PGR/TAMPS/MAT-III/1173/2011 de la PGR; AP130/2011 de la PGJ

⁷ Se omite la referencia exacta por razones de seguridad.

En el mismo sentido, el EAAF recibió como parte de la averiguación previa, una muy mala copia de una diligencia ministerial, en donde peritos de PGR fotografiaron efectos personales encontrados dentro equipajes no reclamados encontrados en al menos 4 autobuses de Ómnibus de México que llegaron a la central de autobuses de la ciudad de Reynosa a fines de marzo del 2011 sin parte de los pasajeros que debían descender en dicha ciudad. Por petición del EAAF y la CGSP al Ministerio Público de PGR, en múltiples sesiones de Comisión Forense desde septiembre del 2015, se tuvo acceso a esta evidencia física y a los originales de estos documentos en enero de 2016. Estos indicios fueron revisados por parte de ambos equipos forenses durante 2016. Sin embargo, seguimos en espera de documentación relacionada con los autobuses Futura y otras líneas de transporte solicitada al Ministerio Público de la SEIDO/PGR, titular de esta investigación.

HALLAZGO Y RECUPERACIÓN DE LOS RESTOS DE FOSAS CLANDESTINAS DEL MUNICIPIO DE SAN FERNANDO, TAMAULIPAS:

El hallazgo de las fosas clandestinas que conforman la AP39/2011 se enmarca dentro de una investigación mayor, en donde la documentación recibida por el EAAF de parte del Ministerio Público de la PGJ de Tamaulipas y de PGR señalan la recuperación restos humanos correspondientes a un total aproximado de **196 individuos**, hallados dentro de **aproximadamente 47 fosas en diferentes localidades**, todas ellas dentro del municipio de San Fernando, Tamaulipas. El hallazgo y recuperación de cuerpos en estas localidades se realizó desde comienzos de abril del 2011 y prosiguió durante varias semanas adicionales.

Sobre el **total de aproximadamente 196 restos recuperados**, 122 de ellos pasaron al fuero federal de los cuales al menos 120 de los mismos fueron trasladados desde los Servicios Periciales de Matamoros, Tamaulipas a la Ciudad de México bajo jurisdicción de la entonces SIEDO (hoy SEIDO) de la PGR. Según indicó PGR al EAAF, los restos "AP1114/2011 C9" y "AP1114/2011 C10" se encontraban también dentro de una de las cuatro averiguaciones previas bajo custodia del Ministerio Público de la Federación, pero al parecer no habrían sido desplazados hasta la Ciudad de México, sino que habrían permanecido en Tamaulipas, sólo enviándose muestras genéticas de los mismos, que fueron analizadas en el laboratorio de genética de la entonces Dirección General de Coordinación de Servicios Periciales de PGR. Los restantes, aproximadamente 74 restos, permanecieron bajo jurisdicción de la PGJ de Tamaulipas. **El EAAF no recibió documentación por parte de ninguna de las procuradurías que explicara la razón de esta división de restos entre ambas jurisdicciones.**

Los aproximadamente 120 restos que se enviaron a la Ciudad de México se encontraban distribuidos dentro de 4 averiguaciones previas: AP138/2011 de la PGJ de Tamaulipas o AP/PGR/SIEDO/UEIS/197/2011 de la PGR; AP128/2011 de la PGJ de Tamaulipas o AP/PGR/TAMPS/MAT-III/1173/2011 de la PGR; AP130/2011 de la PGJ de Tamaulipas o AP/PGR/TAMPS/MAT-COE/1198/2011 de la PGR; AP123/2011 de la PGJ de Tamaulipas o AP/PGR/TAMPS/MAT-COE/1114/2011⁹ de la PGR.

⁹ La AP/PGR/TAMPS/MAT-COE/1114/2011 tiene también una averiguación que la antecede: AP1112/2011. La Comisión Forense ha solicitado acceso a esta averiguación previa.

"AP1114/2011 C9" y "AP1114/2011 C10" se encontraban también dentro de una de las cuatro averiguaciones previas bajo custodia del Ministerio Público de la Federación, pero al parecer no habrían sido desplazados hasta la Ciudad de México, sino que habrían permanecido en Tamaulipas, sólo enviándose muestras genéticas de los mismos, que fueron analizadas en el laboratorio de genética de la entonces Dirección General de Coordinación de Servicios Periciales de PGR. Los restantes, aproximadamente 74 restos, permanecieron bajo jurisdicción de la PGJ de Tamaulipas. **El EAAF no recibió documentación por parte de ambas procuradurías que explicara la razón de esta división de restos entre ambas jurisdicciones.**

Los aproximadamente 120 restos que se enviaron a la Ciudad de México se encontraban distribuidos dentro de 4 averiguaciones previas: AP138/2011 de la PGJ de Tamaulipas o AP/PGR/SIEDO/UEIS/197/2011 de la PGR; AP128/2011 de la PGJ de Tamaulipas o AP/PGR/TAMPS/MAT-III/1173/2011 de la PGR; AP130/2011 de la PGJ de Tamaulipas o AP/PGR/TAMPS/MAT-COE/1198/2011 de la PGR; AP123/2011 de la PGJ de Tamaulipas o AP/PGR/TAMPS/MAT-COE/1114/2011¹⁰ de la PGR.

Los aproximadamente 120 restos, que son trasladados a la Ciudad de México bajo jurisdicción de PGR, se encuentran agrupados por Averiguación Previa, fosa clandestina y número de cuerpos por fosa del siguiente modo:

AP de PGR o AP de PGJ	No. de fosa clandestina	Número de Cuerpos
197 ó 138	01	02
	02	01
	03	03
	04	44 y restos óseos
1173 ó 128	01	43
	02	05
1198 ó 130	01	09
	02	04
1114 ó 123	01	01
	02	01
	03	01
	04	05
	05	02
	06	01
TOTAL	14 fosas	122 cuerpos y restos óseos

Los restantes aproximadamente 74 cuerpos exhumados de fosas clandestinas en esa fecha, están agrupados en 13 averiguaciones previas adicionales de la PGJ de la Tamaulipas: AP36/2011, AP37/2011, AP38/2011, AP39/2011, AP59/2011, AP141/2011, AP151/2011, AP152/2011, AP154/2011, AP35/2011, AP52/2011, AP53/2011, AP62/2011; todas ellas de la PGJ de Tamaulipas.

¹⁰ La AP/PGR/TAMPS/MAT-COE/1114/2011 tiene también una averiguación que la antecede: AP1112/2011. La Comisión Forense ha solicitado acceso a esta averiguación previa.

radios, y me apuntó y..." subió al bus, "...ya venían dos personas más con un short oscuro, igualmente armados...", y otro más vestido como el primero... y en eso vi un taxi y una camioneta pick up de modelo reciente y como 5 o 6 personas vestidas de civil recargadas a los largo de la camioneta y junto a ellas unas cuatro más vestidas de camuflaje portando armas largas, radios, y teléfonos... en eso salen dos camionetas de la calle que está al lado de la tienda de OXXO, eran tipo RAM, pick up, color blanco con logotipos de Policía Municipal de Tamaulipas y junto a ellas una Jeep, Patriot color blanco... las patrullas se pararon a un lado de la camioneta y empiezan a subir a los pasajeros en las bateas de las patrullas... espere un rato para ver qué pasaba con los pasajeros, en eso las dos patrullas o vehículos con logotipo de patrullas se fueron con los pasajeros quedándose la camioneta blanca con pasajeros a bordo...".¹²

En el mismo sentido, el EAAF recibió como parte de la averiguación previa, una muy mala copia de una diligencia ministerial, en donde peritos de PGR fotografiaron efectos personales encontrados dentro equipajes no reclamados encontrados en al menos 4 autobuses de Ómnibus de México que llegaron a la central de autobuses de la ciudad de Reynosa a fines de marzo del 2011 sin parte de los pasajeros que debían descender en dicha ciudad. La fecha de esa diligencia fue 9 abril del 2011. Por petición del EAAF y la CGSP al Ministerio Público de PGR, en múltiples sesiones de Comisión Forense desde septiembre del 2015, los equipos periciales de la misma Comisión tuvieron acceso a esta evidencia física y a los originales de estos documentos en enero de 2016. Estos indicios habían permanecido en la terminal de ómnibus de la ciudad de Reynosa desde marzo del 2011 hasta diciembre del 2015, sin ninguna cadena de custodia o resguardo del ministerio Público. Al tomar conocimiento de la existencia de los mismos, la Comisión Forense solicitó al Ministerio Público de SEIDO/PGR a cargo de la AP197/2011 la inmediata remisión de los indicios a Ciudad de Mexico para su análisis pericial y custodia ministerial. Estos indicios fueron revisados por parte de ambos equipos forense a inicios del 2016. Sin embargo, seguimos en espera de documentación relacionada con los autobuses Futura y otras líneas de transporte solicitada al Ministerio Público de la SEIDO/PGR, titular de esta investigación.

HALLAZGO Y RECUPERACIÓN DE LOS RESTOS DE FOSAS CLANDESTINAS DEL MUNICIPIO DE SAN FERNANDO, TAMAULIPAS:

El hallazgo de las fosas clandestinas que conforman la AP37/2011 se enmarca dentro de una investigación mayor, en donde la documentación recibida por el EAAF de parte del Ministerio Público de la PGJ de Tamaulipas y de PGR señalan la recuperación restos humanos correspondientes a un total aproximado de **196 Individuos**, hallados dentro de **aproximadamente 47 fosas en diferentes localidades**, todas ellas dentro del municipio de San Fernando, Tamaulipas. El hallazgo y recuperación de cuerpos en estas localidades se realizó desde comienzos de abril del 2011 y prosiguió durante varias semanas adicionales.

Sobre el **total de aproximadamente 196 restos recuperados**, 122 de ellos pasaron al fuero federal de los cuales al menos 120 de los mismos fueron trasladados desde los Servicios Periciales de Matamoros, Tamaulipas a la Ciudad de México bajo jurisdicción de la entonces SIEDO (hoy SEIDO) de la PGR. Según indicó PGR al EAAF, los restos "AP1114/2011 C9" y "AP1114/2011 C10" se encontraban también dentro de una de las cuatro averiguaciones previas bajo custodia del Ministerio Público de la Federación, pero al parecer no habrían sido desplazados hasta la Ciudad de México, sino que habrían permanecido en Tamaulipas, sólo enviándose muestras genéticas de los

¹² Se omite la referencia exacta por razones de seguridad.

lo que en efecto del día 22 al 29 de marzo del año en curso le fueron asignadas salidas a los destinos señalados a los siguientes autobuses":

Empresa Ómnibus de México				
Día	# de Autobús	Origen	Hora de arribo	Destino
22/03/2011	3438	Uruapan	19:00hrs	Reynosa
22/03/2011	3501	Uruapan	18:15hrs	Matamoros
23/03/2011	3550	Uruapan	19:00hrs	Reynosa
23/03/2011	3402	Uruapan	18:15hrs	Matamoros
24/03/2011	3158	Uruapan	19:00hrs	Reynosa
24/03/2011	3552	Uruapan	18:15hrs	Matamoros
25/03/2011	3461	Uruapan	19:00hrs	Reynosa
25/03/2011	3520	Uruapan	18:15hrs	Matamoros
26/03/2011	3091	Uruapan	19:00hrs	Reynosa
26/03/2011	3138	Uruapan	18:15hrs	Matamoros
27/03/2011	3435	Uruapan	19:00hrs	Reynosa
27/03/2011	3434	Uruapan	18:15hrs	Matamoros
28/03/2011	3433	Uruapan	19:00hrs	Reynosa
28/03/2011	3400	Uruapan	18:15hrs	Matamoros
29/03/2011	2311	Uruapan	19:00hrs	Reynosa
29/03/2011	3144	Uruapan	18:15hrs	Matamoros

Con respecto a este punto, el documento presentado por el apoderado legal de la Empresa Ómnibus de México S.A de C.V, Sr. Juan Reyes Lascano, ante el Director de Autotransporte Federal, Secretaría de Comunicaciones y Transportes, con fecha 28 de marzo de 2011, folio: 00434, declara: "...vengo a dar la noticia de hechos ocurridos el día de hoy a 4 autobuses propiedad de la empresa referida..." mencionando en particular el servicio con fecha 28/3/2011, Origen: Cd. Altamirano, Destino: Reynosa, Horario: 14:30hs, Unidad: #3410: "...sucede que en el transcurso de la mañana del día de hoy, hemos tenido conocimiento, que varios familiares y amigos de algunos pasajeros solicitaron información de las corridas referidas, ya que dichos pasajeros no han llegado a sus destinos... Hacemos también de su conocimiento que en el poblado de San Fernando Tamaulipas, bajaron de los autobuses referidos, todos los pasajeros de sexo masculino, no así a las mujeres, quienes siguieron su destino..."

Las denuncias anónimas que obran también en la mencionada AP197/2011 de SIEDO/PGR también señalan hechos similares. Se resumen aquí dos de ellas:

- 2 de abril del 2011. El Ministerio Público de la Federación señala que recibió una llamada de una persona de sexo femenino que no quiso proporcionar su nombre y textualmente dijo: "hablo de acá de San Fernando, quiero decirles que las personas que detuvo el Ejército el día de ayer son de los Zetas y ellos tienen secuestrados a mucha gente que bajaron de varios autobuses de pasajeros que venían de Guanajuato, Michoacán, y San Luis Potosí y fue los días 23, 24 y creo que 29 de marzo también y han asesinado a muchas de ellas desconozco por qué lo hacen, sólo quiero que se haga justicia ya basta de todo, investiguen y verán". Por lo que el suscrito le preguntó a la persona si tenía datos precisos de donde se encontraban las personas

metros de Norte a Sur por 4,20metros de Este a Oeste. Tridimensionalmente, la bolsa de cadáver del Occiso 21 se encontraba a una profundidad de 160 cm, y a una distancia de 191cm a 284cm del eje norte y de 147cm a 175cm del eje Oeste.

Se anexa al presente dictamen, el Dictamen de Exhumación Forense⁹, donde se detalla la exhumación de los restos codificados como OCCISO 21.

TRASLADO DE RESTOS DESDE NUEVO LEÓN AL INCIFO DE LA CIUDAD DE MÉXICO:

El mismo 9 de abril de 2014, los restos OCCISO 21 junto con los restantes 46 restos¹⁰, fueron trasladados por el Ministerio Público, peritos de la PGJ de Nuevo León, de la PGR y del EAAF, a las instalaciones de los Servicios Periciales de la PGJ de Nuevo León de la ciudad de Melchor Ocampo, en donde permanecieron almacenados hasta su traslado al Instituto de Ciencias Forenses (INCIFO) de la Ciudad de México.

El día **11 de abril del 2014** los restos OCCISO 21 fueron trasladados desde la morgue del Municipio de Melchor Ocampo a la Base Aérea Militar No.14 de la Ciudad de Monterrey, Nuevo León, desde donde fueron transportados por vía aérea al Aeropuerto Internacional "Benito Juárez" de la Ciudad de México. Ese mismo día, y desde el citado aeropuerto, se trasladaron por vía terrestre en vehículos oficiales **a las instalaciones del Instituto de Ciencias Forenses (INCIFO)**, ubicado en la Avenida Niños Héroes número 130, Colonia Doctores, Delegación Cuauhtémoc, **México, Distrito Federal**, C.P. 06720. Los restos codificados como OCCISO 21 ingresaron al INCIFO ese mismo día 11 de abril del 2014 y fueron depositados en una camilla metálica en la cámara de refrigeración número 1, rack número 26.

II. INVENTARIO O REGISTRO DE EVIDENCIA BIOLÓGICA PRESENTE EN LOS DICTAMENES INICIALES E INVENTARIO ACTUAL DE LOS RESTOS

RECONSTRUCCIÓN DE INVENTARIO INICIAL DE LOS RESTOS OCCISO 21:

En función del Acta de Fe Ministerial e Inspección Cadavérica de la PGJ Nuevo León, la Autopsia de la PGJ de Nuevo León, el Informe de Dirección de Criminalística y Servicios Periciales, el Dictamen de Alcoholemia y Toxicología y el Oficio donde se "Informa sobre múltiple homicidio" de la PGJ Nuevo León sobre los restos del OCCISO 21, el día 13 de mayo de 2012, se reconstruye lo más posible el inventario o listado de presencias y ausencias de secciones anatómicas y restos óseos.

Según la "Autopsia", el día 13 de mayo del 2012 peritos de la Unidad de Servicios Periciales de la PGJ de Nuevo León, se constituyen en presencia del Ministerio Público estatal en las instalaciones del Servicio Médico Forense (SEMEFO) de la Procuraduría General de Justicia del Estado de Nuevo León en Monterrey para autopsiar los restos OCCISO 21, asignándole el No. de Autopsia: 1575-2012.

⁹ Ver Dictamen de Exhumación Forense, emitido por EAAF.

¹⁰ Sobre los 49 restos recuperados en Cadereyta, Nuevo León, dos restos ya habían sido identificados y entregados a sus familiares antes de la creación de la Comisión Forense en septiembre del 2013.



MARTINITOS, MUNICIPIO DE CERRALVO, NUEVO LEÓN:

El día **14 de diciembre del 2012** los restos OCCISO 48 fueron **inhumados en una fosa común, denominada "FOSA 1"**, junto con otros 43 occisos recuperados en la carretera libre Monterrey-Reynosa Km 47+200 el 13 de mayo de 2012, en el Panteón Municipal Sagrado Corazón de Jesús, Congregación Martinitos, Municipio de Cerralvo, estado de Nuevo León. Con posterioridad, los restos de tres personas también recolectados ese mismo día en la carretera de Cadereyta codificados como: OCCISO 15, OCCISO 35 y OCCISO 17 fueron inhumados el **17 de mayo de 2013**, en otra fosa común, denominada como **"FOSA 3"**. Entonces, sobre el total de restos de 49 personas recuperados en la carretera de Cadereyta, la PGJ de Nuevo León inhumó restos correspondientes a 47 personas; los restos de las otras dos personas según la documentación analizada por el EAAF, fueron identificados y entregados a sus familiares. Estas dos fosas mencionadas se encontraban en el sector de fosas comunes del cementerio.

EXHUMACIÓN DE LOS RESTOS OCCISO 48, DEL PANTEÓN MUNICIPAL SAGRADO CORAZÓN DE JESÚS, MUNICIPIO DE CERRALVO, NUEVO LEÓN:

Según indicó la PGJ de Nuevo León a la Comisión Forense, los restos del OCCISO 48 permanecieron en la fosa mencionada anteriormente hasta el día **9 de abril del 2014, fecha en que fueron exhumados** por los peritos de la Comisión Forense, junto con los otros restos de 43 personas inhumadas en la Fosa 2, así como los restos de las otras tres personas inhumadas en la Fosa 1.

La fosa en donde se encontraban inhumados los restos del OCCISO 48, originalmente "FOSA 2", fue denominada por EAAF como "FOSA 1" y la fosa donde se encontraban los OCCISOS 15, 17 Y 35 junto con 34 restos provenientes de otros incidentes, codificada con anterioridad como "FOSA 3", fue denominada por EAAF como "FOSA 1".

La exhumación se llevó a cabo con autorización y en presencia del Lic. [REDACTED], Agente del Ministerio Público de la Federación Investigador Titular de la Mesa Uno en Guadalupe, Nuevo León, de la Procuraduría General de la República y del Lic. [REDACTED] Agente del Ministerio Público Investigador Especializado en Delitos contra la Vida y la Integridad física, número uno de la Procuraduría General de Justicia del Estado de Nuevo León. Asimismo, asistió el Lic. [REDACTED] agente del Ministerio Público de la Federación, entonces titular de la AP/PGR/NL/GPE-I/1479/D/2012, adscrito a la Dirección General de Control de Averiguaciones Previas de la Subprocuraduría de Control Regional, Procedimientos Penales y Amparo (SCRPPA) de la Procuraduría General de la República. Durante la exhumación, la Comisión Forense contó con la valiosa asistencia de los Servicios Periciales de la PGJ de Nuevo León.

La Fosa 2 no tenía ninguna marca sobre el terreno y su ubicación fue señalada por los sepultureros del panteón. Sobre la Fosa 2 se trazó una cuadrícula de 3,90 metros de Norte a Sur por 4,20 metros de Este a Oeste. Tridimensionalmente, la bolsa de cadáver del OCCISO 48 se encontraba a una



En fecha 25 de agosto de 2010, la delegación Tamaulipas de PGR gira oficio número 1589/2010, relacionado con el expediente A.P. No. 354/2010, al Licenciado [REDACTED] Jefe de la Unidad de Servicios Periciales de la Procuraduría General de Justicia del Estado, en la Ciudad de San Fernando, Tamaulipas, suscrito por el licenciado Pedro Efraín González Aranda, Agente del Ministerio Público Auxiliar de la Dirección de Averiguaciones Previas Penales en el Estado, donde solicita la intervención de peritos en las especialidades de: Médico Legista, Técnicas de Campo, Fotografía, y Químico.

El perito en dactiloscopia de la PGR en la delegación estatal en Tamaulipas, informa en oficio de fecha 28 de agosto de 2010 que en respuesta al pedido realizado a periciales, los peritos de criminalística se trasladaron el 26 de agosto del 2010 junto con personal de la Secretaría de Marina al rancho El Huizache. Sin embargo, informa que al llegar allí, no fue requerida su asistencia si no sólo la de criminalística.¹⁵

HALLAZGO DE DOCUMENTOS EN EL RANCHO HUIZACHE:

En la Fe Ministerial de Objetos de fecha 26 de agosto del 2010, San Fernando, Tamaulipas, se señala que dos agentes de la Dirección de Averiguaciones Previas Penales en el Estado constatan que en el patio de la Funeraria LA PAZ ubicada en la ciudad de San Fernando, tienen a la vista una serie de documentos y objetos personales que se recuperaron en el Rancho Huizache. Entre ellos se encuentran: "...una credencial de la República de Honduras, emitido por la Subdirección de la Policía de Tránsito, licencia internacional liviana Numero 0501-1975-00895 a nombre de [REDACTED] con fecha de nacimiento 20-01-75, la cual da cuenta con una fotografía impresa.." No es claro si otros objetos que se describen en dicho documento pudieran llegar a pertenecer al Sr. [REDACTED] ya que el documento no especifica la asociación entre estos objetos personales y documentos y número de cadáver (Ver sección de "Vestimenta y Objetos Personales" en este mismo dictamen para una descripción más detallada del documento de identidad mencionado).

TRASLADO DE LOS 72 RESTOS A LA BASE NAVAL DE SAN FERNANDO, TAMAULIPAS Y/O A LA FUNERARIA LA PAZ, SAN FERNANDO, TAMAULIPAS:

La noche del 24 de agosto del 2010, según la Diligencia de Inspección Ocular y Fe Ministerial de la Delegación Estatal Tamaulipas, los 72 restos son trasladados a la Base Naval en San Fernando para iniciar las autopsias. Según la Diligencia de Inspección Ministerial y Levantamiento de Cadáveres del 24 de agosto del 2010, los 72 cadáveres serían trasladados esa noche a la Base Naval, pero señala que serán trasladados desde allí al parecer a la mañana siguiente a la Funeraria la Paz, también para llevar a cabo las autopsias de ley.

Sin embargo, la autopsia del "CADÁVER 63", uno de los primeros cadáveres en ser autopsiados, según la Inspección Ministerial de Cadáver y Autopsia, se realizó en la mañana del 25 de agosto del 2010 en las instalaciones de la Funeraria La Paz, ubicada en San Fernando. Así también el "CADÁVER 1" que se autopsió a las 14 y 15 de la tarde de ese mismo día: "... acompañados por el Doctor [REDACTED], quien se desempeña como Perito Médico Legista y del C. Lic. [REDACTED] quien se desempeña como perito en fotografía, nos constituimos en la Funeraria la Paz, Calle Zaragoza entre Iturbide s/n San Fernando,

¹⁵ Ver "Asunto: se emite informe de dactiloscopia forense, 28 de agosto del 2010 dirigido al Lic. [REDACTED]"

de Tamaulipas o AP/PGR/TAMPS/MAT-COE/1198/2011 de la PGR; AP123/2011 de la PGJ de Tamaulipas o AP/PGR/TAMPS/MAT-COE/1114/2011⁸ de la PGR.

Los aproximadamente 120 restos, que son trasladados a la Ciudad de México bajo jurisdicción de PGR, se encuentran agrupados por Averiguación Previa, fosa clandestina y numero de cuerpos por fosa del siguiente modo:

AP de PGR o AP de PGJ	No. de fosa clandestina	Número de Cuerpos
197 ó 138	01	02
	02	01
	03	03
	04	44 y restos óseos
1173 ó 128	01	43
	02	05
1198 ó 130	01	09
	02	04
1114 ó 123	01	01
	02	01
	03	01
	04	05
	05	02
	06	01
TOTAL	14 fosas	122 cuerpos y restos óseos

Los restantes aproximadamente 74 cuerpos exhumados de fosas clandestinas en esa fecha, están agrupados en 13 averiguaciones previas adicionales de la PGJ de la Tamaulipas: AP36/2011, AP37/2011, AP38/2011, **AP39/2011**, AP59/2011, AP141/2011, AP151/2011, AP152/2011, AP154/2011, AP35/2011, AP52/2011, AP53/2011, AP62/2011; todas ellas de la PGJ de Tamaulipas. Estos 73 cuerpos no identificados fueron inhumados por la PGJ de Tamaulipas nuevamente en parte en un Panteón en Ciudad Victoria y en parte, en un Panteón en San Fernando distribuidos de la siguiente forma:

35 cuerpos inhumados en el Panteón de San Fernando, Tamaulipas:

AP de PGJ	No. de fosa clandestina.	Número de cuerpos por fosa	TOTAL
AP36/2011	1	3	1 fosa; 3 cuerpos
AP37/2011	1	6	2 fosas; 8 cuerpos
	2	2	
AP38/2011	1	1	1 fosa; 1 cuerpo
AP39/2011	1	1	9 fosas; 9 cuerpos (aunque sólo
	2	1	

⁸ La AP/PGR/TAMPS/MAT-COE/1114/2011 tiene también una averiguación que la antecede: AP1112/2011. La Comisión Forense ha solicitado acceso a esta averiguación previa.

Los aproximadamente 120 restos, que son trasladados a la Ciudad de México bajo jurisdicción de PGR, se encuentran agrupados por Averiguación Previa, fosa clandestina y numero de cuerpos por fosa del siguiente modo:

AP de PGR o AP de PGJ	No. de fosa clandestina	Número de Cuerpos
197 ó 138	01	02
	02	01
	03	03
	04	44 y restos óseos
1173 ó 128	01	43
	02	05
1198 ó 130	01	09
	02	04
1114 ó 123	01	01
	02	01
	03	01
	04	05
	05	02
	06	01
TOTAL	14 fosas	122 cuerpos y restos óseos

Los restantes aproximadamente 74 cuerpos exhumados de fosas clandestinas en esa fecha, están agrupados en 13 averiguaciones previas adicionales de la PGJ de la Tamaulipas: AP36/2011, AP37/2011, AP38/2011, **AP39/2011**, AP59/2011, AP141/2011, AP151/2011, AP152/2011, AP154/2011, AP35/2011, AP52/2011, AP53/2011, AP62/2011; todas ellas de la PGJ de Tamaulipas. Estos 74 cuerpos no identificados fueron inhumados por la PGJ de Tamaulipas nuevamente en parte en un Panteón en Ciudad Victoria y en parte, en un Panteón en San Fernando distribuidos de la siguiente forma:

35 cuerpos inhumados en el Panteón de San Fernando, Tamaulipas:

AP de PGJ	No. de fosa clandestina.	Número de cuerpos por fosa	TOTAL
AP36/2011	1	3	1 fosa; 3 cuerpos
AP37/2011	1	6	2 fosas; 8 cuerpos
	2	2	
AP38/2011	1	1	1 fosa; 1 cuerpo
AP39/2011	1	1	9 fosas; 9 cuerpos (aunque sólo fueron recibidos 8 cuerpos en la AP197/2011, haciendo mención que en la exhumación de octubre de 2014, la fosa 7
	2	1	
	3	1	
	4	1	
	5	1	
	6	1	
	7	1	
	8	1	

La AP 151/2011 se encuentra bajo jurisdicción federal en las oficina de UEIS/SEIDO/PGR de Ciudad de México ya que la totalidad de las trece (13) Averiguaciones Previas que quedarán bajo el fuero común en la PGJ de Tamaulipas desde abril del 2011, fueron atraídas por la Federación en febrero del 2017, como lo define el acuerdo por el que se ordena la acumulación de las averiguaciones previas, del 12 de junio de 2015¹¹.

Estos 74 cuerpos no identificados fueron inhumados por la PGJ de Tamaulipas nuevamente en parte en un Panteón en Ciudad Victoria y en parte, en un Panteón en San Fernando distribuidos de la siguiente forma:

35 cuerpos inhumados en el Panteón de San Fernando, Tamaulipas:

AP de PGJ	No. de fosa clandestina	Número de cuerpos por fosa	TOTAL
AP36/2011	1	3	1 fosa; 3 cuerpos
AP37/2011	1	6	2 fosas; 8 cuerpos
	2	2	
AP38/2011	1	1	1 fosa; 1 cuerpo
AP39/2011	1	1	9 fosas; 9 cuerpos (aunque sólo fueron recibidos por Comisión Forense 8 cuerpos en la AP197/2011, haciendo mención que en la exhumación del 3 octubre de 2014, la fosa 7 estaba vacía)
	2	1	
	3	1	
	4	1	
	5	1	
	6	1	
	7	1	
	8	1	
AP59/2011	1	3	3 fosas; 6 cuerpos
	2	1	
	3	2	
AP141/2011	1	1	2 fosas; 2 cuerpos
	2	1	
AP151/2011	1	1	3 fosas; 3 cuerpos
	2	1	
	3	1	
AP152/2011	1	2	1 fosas; 2 cuerpos
AP154/2011	1	2	1 fosas; 2 cuerpos
TOTAL			23 fosas; 36 cuerpos

38 cuerpos inhumados en el Panteón de Ciudad Victoria, Tamaulipas:

¹¹ Se anexa el documento del que se hace mención.

mismos, que fueron analizadas en el laboratorio de genética de la entonces Dirección General de Coordinación de Servicios Periciales de PGR. Los restantes, aproximadamente 74 restos, permanecieron bajo jurisdicción de la PGJ de Tamaulipas. El EAAF no recibió documentación por parte de ninguna de las procuradurías que explicara la razón de esta división de restos entre ambas jurisdicciones.

Los aproximadamente 120 restos que se enviaron a la Ciudad de México se encontraban distribuidos dentro de 4 averiguaciones previas: AP138/2011 de la PGJ de Tamaulipas o AP/PGR/SIEDO/UEIS/197/2011 de la PGR; AP128/2011 de la PGJ de Tamaulipas o AP/PGR/TAMPS/MAT-III/1173/2011 de la PGR; AP130/2011 de la PGJ de Tamaulipas o AP/PGR/TAMPS/MAT-COE/1198/2011 de la PGR; AP123/2011 de la PGJ de Tamaulipas o AP/PGR/TAMPS/MAT-COE/1114/2011¹³ de la PGR.

Estos aproximadamente 120 restos, fueron trasladados a la Ciudad de México bajo jurisdicción de PGR y se agruparon por Averiguación Previa, fosa clandestina y número de cuerpos por fosa del siguiente modo:

AP de PGR o AP de PGJ	No. de fosa clandestina	Número de Cuerpos
197 ó 138	01	02
	02	01
	03	03
	04	44 y restos óseos
1173 ó 128	01	43
	02	05
1198 ó 130	01	09
	02	04
1114 ó 123	01	01
	02	01
	03	01
	04	05
	05	02
	06	01
TOTAL	14 fosas	122 cuerpos y restos óseos

Los restantes aproximadamente 74 cuerpos exhumados de fosas clandestinas en esa fecha, están agrupados en 13 averiguaciones previas adicionales de la PGJ de la Tamaulipas: AP36/2011, AP37/2011, AP38/2011, AP39/2011, AP59/2011, AP141/2011, AP151/2011, AP152/2011, AP154/2011, AP35/2011, AP52/2011, AP53/2011, AP62/2011; todas ellas de la PGJ de Tamaulipas. Estos 74 cuerpos no identificados fueron inhumados por la PGJ de Tamaulipas nuevamente en parte en un Panteón en Ciudad Victoria y en parte, en un Panteón en San Fernando distribuidos de la siguiente forma:

36 cuerpos inhumados en el Panteón de San Fernando, Tamaulipas:

AP de PGJ	No. de fosa clandestina.	Número de cuerpos por fosa	TOTAL
AP36/2011	1	3	1 fosa;

¹³ La AP/PGR/TAMPS/MAT-COE/1114/2011 tiene también una averiguación que la antecede: AP1112/2011. La Comisión Forense ha solicitado acceso a esta averiguación previa.

secuestradas y si tenía el nombre de la línea de autobús de pasajeros a lo cual respondió: "no sé dónde los tengan, solamente vi que los bajaron allá en la loma y eran de la línea ómnibus y oriente que se dirigían a la frontera y ya quiero colgar porque tengo miedo."

- 12 de abril del 2011. Llamada anónima recibida por agente del Ministerio Público de la Federación en donde se indica: "...el autobús número 3433 de la línea OMNIBUS, el cual partió el veintiocho de marzo del dos mil once de la ciudad de Uruapan, Michoacán, haciendo escala en la ciudad de Morelia... a las 17hs del mencionado día y de ahí a San Fernando llegando alrededor de las 08:30am del día siguiente, y en donde un convoy de camionetas cherokees y Ford, nos estaban esperando enfrente del OXXO que se ubica en el centro de San Fernando, donde este grupo de hombres en compañía de dos mujeres bajaron alrededor de 25 personas del sexo masculino, que procedían de Uruapan, Michoacán y Querétaro... aventándolos en las citadas camionetas y llevándoselos...".

En otras declaraciones de personal de compañías de autobuses que son testigos de los hechos ocurrido entre el 22 y el 29 de marzo del 2011 señalan:

- "...el día 28 de marzo del presente año [2011] iban con el autobús casi lleno y que tenían programado el descenso de 23 pasajeros en el poblado de San Fernando, Tamaulipas y trece hasta Matamoros, pero al llegar a la oficina del poblado referido, le cerraron el paso tres vehículos de color negro, dos camionetas, y un automóvil Mustang con hombres armados los cuales bajaron a las personas del sexo masculino amarrándolas con cintas de pies y manos y los formaron para hacerles preguntas sin poder escuchar cuales y que golpearon a un pasajero por subirse nuevamente al autobús en un descuido de los hombres pero posteriormente lo dejaron ya que viajaba con su esposa; al finalizar el recorrido en Matamoros únicamente llegaron 5 personas, 4 de ellos mujeres y el hombre que fue golpeado. Así mismo manifestaron que a todos les quitaron dinero y celulares".
- "...al llegar a San Fernando, como a las siete y media de la mañana, vi que estaba parado un autobús de (nombre empresa de autobús) fuera de la taquilla que es un local de... venta de boletos de autobús "... la tienda de OXXO que hay ahí también y que está junto a taquilla... baje del autobús ... y me encontré con una persona vestida de pantalón color beige, camuflajeado, con playera oscura tipo polo... portaba un arma larga y radios, y me apuntó y..." subió al bus "... ya venían dos personas más con un short oscuro, igualmente armados...", y otro más vestido como el primero... y en eso vi un taxi y una camioneta pick up de modelo reciente y como 5 o 6 personas vestidas de civil recargadas a los largo de la camioneta y junto a ellas unas cuatro más vestidas de camuflaje portando armas largas, radios, y teléfonos ... en eso salen dos camionetas de la calle que está al lado de la tienda de OXXO, eran tipo RAM, pick up, color blanco con logotipos de Policía Municipal de Tamaulipas y junto a ellas una Jeep, Patriot color blanco ... las patrullas se pararon a un lado de la camioneta y empiezan a subir a los pasajeros en las bateas de las patrullas. ... espere un rato para ver qué pasaba con los pasajeros, en eso las dos patrullas o vehículos con logotipo de patrullas se fueron con los pasajeros quedándose la camioneta blanca con pasajeros a bordo...".¹¹

En el mismo sentido, el EAAF recibió como parte de la averiguación previa, una muy mala copia de una diligencia

¹¹ Se omite la referencia exacta por razones de seguridad.

Cráneo y Cuello:

Autopsia, PGJ de Nuevo León, 2012:

- "Cabellos, Frente, Ojos, Nariz, Cejas, Pestañas, Boca, Labios, Pabellones Auriculares, Bigote, Barba, Mentón: NO VALORABLE.
- EXPLORACIÓN DE REGIONES MÉDICO – FORENSE:
 - Cuello: LO DESCRITO EN TRAUMATOLÓGICO.
 - Cuero Cabelludo: NO VALORABLE POR AUSENCIA.
 - Orificios naturales : NO VALORABLE POR AUSENCIA.
- EXAMEN TRAUMATOLÓGICO: Presenta amputación traumática de cabeza con heridas cortantes presentes de 20.0 17.0cms.
- EXAMEN DE CAVIDADES:
 - CRÁNEO: No valorable por ausencia.
 - CUELLO: Lo descrito en traumatológico con sección de tráquea, esófago, columna cervical, médula así como paquete vascular.
 - CONCLUSIONES: la muerte del referido: OCCISO 21 DORSO HUMANO MASCULINO fue como consecuencia de: DECAPITACION."

Informe de Dirección de Criminalística y Servicios Periciales, PGJ de Nuevo León, 2012:

- "No odontograma por falta de elementos anatómicos:...A-1575-12..."

Oficio donde se "Informa sobre múltiple homicidio", PGJ de Nuevo León, 2012:

- "[...] decapitado [...]."

Tórax y Abdomen:

Autopsia, PGJ de Nuevo León, 2012:

- "Complexión: ROBUSTA.
- Perímetro Torácico: 1mts
- Perímetro Abdominal: 1,05mts
- Órganos Genitales: ENFITEMATOSOS.
- EXAMEN TRAUMATOLOGICO: Equimosis en cara anterior y posterior de tórax, abdomen cara externa de ambos muslos y glúteos.
- EXAMEN DE CAVIDADES:
 - TÓRAX: Piel y tejidos blandos.-lo descrito en traumatológico, óseo con hematoma esternal y retroesternal, sin fracturas, pulmones- edematosos, corazón-enfisematoso.
 - ABDOMEN: Piel y tejidos blandos.- lo descrito en traumatológico, hígado, bazo, riñones, resto de vísceras abdominales-sin alteraciones.



profundidad de entre 116cm y 209cm, y a una distancia de 158cm a 249cm del eje sur y de 18cm a 126cm del eje Oeste.

Se anexa al presente dictamen, el Dictamen de Exhumación Forense⁷, donde se detalla la exhumación de los restos codificados como OCCISO 48.

TRASLADO DE RESTOS A INCIFO DE LA CIUDAD DE MÉXICO:

El mismo 9 de abril de 2014, los restos OCCISO 48 junto con los restantes 46 restos⁸, fueron trasladados por el Ministerio Público, peritos de la PGJ de Nuevo León, de la PGR y del EAAF, a las instalaciones de los Servicios Periciales de la PGJ de Nuevo León de la ciudad de Melchor Ocampo, en donde permanecieron almacenados hasta su traslado al Instituto de Ciencias Forenses (INCIFO) de la Ciudad de México.

El día **11 de abril del 2014** los restos OCCISO 48 fueron trasladados desde la morgue del Municipio de Melchor Ocampo a la Base Aérea Militar No.14 de la Ciudad de Monterrey, Nuevo León, desde donde fueron transportados por vía aérea al Aeropuerto Internacional "Benito Juárez" de la Ciudad de México. Ese mismo día, y desde el citado aeropuerto, se trasladaron por vía terrestre en vehículos oficiales **a las instalaciones del Instituto de Ciencias Forenses (INCIFO)**, ubicado en la Avenida Niños Héroes número 130, Colonia Doctores, Delegación Cuauhtémoc, **en la Ciudad de México**, C.P. 06720. Los restos codificados como OCCISO 48 ingresaron al INCIFO el mismo 11 de abril del 2014 y fueron depositados en una camilla metálica en la cámara de refrigeración número 1, rack número 6.

II. INVENTARIO O REGISTRO DE EVIDENCIA BIOLÓGICA PRESENTE EN LOS DICTAMENES INICIALES E INVENTARIO ACTUAL DE LOS RESTOS

RECONSTRUCCIÓN DE INVENTARIO INICIAL DE LOS RESTOS OCCISO 48:

El inventario o listado de presencias y ausencias de secciones anatómicas y restos óseos del OCCISO 48 se reconstruyó en función de la información presente en los siguientes documentos: el Acta de Fe Ministerial e Inspección Cadavérica de la PGJ Nuevo León, la Autopsia de la PGJ de Nuevo León, el Informe de Dirección de Criminalística y Servicios Periciales, el Dictamen de Alcoholemia y Toxicología y el Oficio donde se "Informa sobre múltiple homicidio" de la PGJ Nuevo León sobre los restos del OCCISO 48 del día 13 de mayo de 2012,.

Según la "Autopsia", el día 14 de mayo del 2012 peritos de la Unidad de Servicios Periciales de la PGJ de Nuevo León, se constituyen en presencia del Ministerio Público estatal en las instalaciones

⁷ Ver Dictamen de Exhumación Forense, emitido por EAAF.

⁸ Cabe recordar que sobre los 49 restos recuperados en Cadereyta, Nuevo León, dos restos ya habían sido identificados y entregados a sus familiares antes de la creación de la Comisión Forense en septiembre del 2013.



TAM, en donde se encuentra una persona sin vida, procediéndose a levantar la presente acta en los siguientes términos: CADÁVER NUMERO UNO...”.

Existe **información contradictoria** poco clara también en lo que respecta a la autopsia del CADÁVER 63. Por un lado, la autopsia inicial del **CADÁVER 63, según la Inspección Ministerial de Cadáver y Autopsia de la PGJ de Tamaulipas se realizó el día 26 de agosto del 2010 a las 18:00 en la Base Naval de San Fernando.** El **Acta Médica** de PGR sobre el CADÁVER 63 coincide en que la autopsia se realizó en la carpeta asfáltica de la Base Naval, pero señala que la misma se realizó el día **25 de agosto del 2010.** El **Informe Médico Legal** de la PGJ de Tamaulipas señala que la autopsia se hizo el **26 de agosto en el SEMEFO Reynosa** “a las 9 y 20”. En esa fecha y hora del día, según la documentación citada con anterioridad los cuerpos aún se encontraban en San Fernando. No hay SEMEFO en San Fernando. Al mismo tiempo, el Informe de Seguimiento de PGR señala que esta ampliación de autopsia del Cadáver 63 se realizó el día 26 de agosto en el SEMEFO de Reynosa.

A pesar de haberlo pedido en reiteradas ocasiones, el **EAAF no cuenta con las fotos de las autopsias realizadas en San Fernando.** El único material fotográfico recibido sobre las autopsias ya corresponde a aquellas tomadas en el SEMEFO de Reynosa, Tamaulipas, donde al parecer se completan los exámenes forenses sobre los restos y/ o se realizan nuevamente las autopsias de los 72 restos.

Al mismo tiempo, según el documento del Centro Nacional de Planeación, Análisis e Información para el Combate a la Delincuencia de fecha 22 de septiembre del 2010, “... el 26 de agosto del 2010, se registró la irrupción de un grupo armado a la Funeraria “La Paz” ubicada en la zona centro de San Fernando, Tamaulipas. En el lugar fueron “levantados” [REDACTED] Agente del ministerio Público del Fuero Común, y [REDACTED], Comandante de la Policía Municipal de San Fernando, Tamaulipas, encargado de las investigaciones sobre el asesinato de 72 persona centroamericanas...”. El documento señala hacia el final que “... el 8 de septiembre del 2010, los cuerpos del AMPFC y del Secretario de Seguridad Publica fueron localizados en un paraje ubicado cerca de la localidad de Lomas Altas, Municipio de Méndez, Tamaulipas, aproximadamente a 50 kilómetros de San Fernando”.

En este sentido, es posible que algunas de las autopsias se iniciaran en la carpeta asfáltica de la Base Naval o en la Funeraria La Paz en San Fernando tal como señalan los documentos mencionados en la autopsia de varios cuerpos de este caso y que luego se buscaran mejores condiciones de trabajo y seguridad en el SEMEFO de Reynosa.

TRASLADO DE LOS 72 RESTOS A LA FUNERARIA VALLE, REYNOSA, Y LUEGO AL SEMEFO DE REYNOSA, TAMAULIPAS:

A raíz de los sucesos ocurridos en la Funeraria La Paz y/o por la falta de instalaciones forenses adecuadas para realizar los exámenes forenses necesarios sobre los 72 restos o por razones que desconocemos, los 72 restos fueron **trasladados aparentemente el 26 o en la madrugada del 27 de agosto del 2010 a la ciudad de Reynosa, Tamaulipas.** En Acuerdo del **26 de agosto del 2010** el Ministerio Público Auxiliar de la Dirección de Averiguaciones Previas “... se le instruye al Subdirector de Servicios Periciales que en apego a la normativa que

	3	1	fueron recibidos 8 cuerpos en la AP197/2011, haciendo mención que en la exhumación de octubre de 2014, la fosa 7 estaba vacía)
	4	1	
	5	1	
	6	1	
	7	1	
	8	1	
	9	1	
AP59/2011	1	3	3 fosas; 6 cuerpos
	2	1	
	3	2	
AP141/2011	1	1	2 fosas; 2 cuerpos
	2	1	
AP151/2011	1	1	3 fosas; 3 cuerpos
	2	1	
	3	1	
AP152/2011	1	2	1 fosas; 2 cuerpos
AP154/2011	1	2	1 fosas; 2 cuerpos
TOTAL			23 fosas; 36cuerpos

38 cuerpos inhumados en el Panteón de Ciudad Victoria, Tamaulipas:

AP de PGJ	No. de fosa clandestina.	Número de cuerpos por fosa	TOTAL
AP35/2011	1	1	1 fosa; 1 cuerpo
AP52/2011	1	8	3 fosas; 24 cuerpos
	2	3	
	3	13	
AP53/2011	1	2	2 fosas; 5 cuerpos
	2	3	
AP62/2011	1	3	5 fosas; 8 cuerpos
	2	2	
	3	1	
	4	1	
	5	1	
TOTAL			11 fosas; 38 cuerpos

A su vez, ocho de estos 74 cuerpos fueron identificados por la PGJ de Tamaulipas y devueltos a sus respectivos familiares, restando 66 cuerpos bajo jurisdicción del fuero común de la PGJ de Tamaulipas por identificar al inicio de la Comisión Forense. Los 8 restos identificados fueron de la AP52/2011, ninguno de la AP39/2011.

En un inicio, según la información documental disponible a la Comisión Forense, la Fosa 7 de la AP39/2011 se encontró vacía en el momento de su levantamiento en 2011. Sin embargo, a partir del acceso a mayor

	9	1	estaba vacía)
AP59/2011	1	3	3 fosas; 6 cuerpos
	2	1	
	3	2	
AP141/2011	1	1	2 fosas; 2 cuerpos
	2	1	
AP151/2011	1	1	3 fosas; 3 cuerpos
	2	1	
	3	1	
AP152/2011	1	2	1 fosas; 2 cuerpos
AP154/2011	1	2	1 fosas; 2 cuerpos
TOTAL			23 fosas; 36 cuerpos

38 cuerpos inhumados en el Panteón de Ciudad Victoria, Tamaulipas:

AP de PGJ	No. de fosa clandestina.	Número de cuerpos por fosa	TOTAL
AP35/2011	1	1	1 fosa; 1 cuerpo
AP52/2011	1	8	3 fosas; 24 cuerpos
	2	3	
	3	13	
AP53/2011	1	2	2 fosas; 5 cuerpos
	2	3	
AP62/2011	1	3	5 fosas; 8 cuerpos
	2	2	
	3	1	
	4	1	
	5	1	
TOTAL			11 fosas; 38 cuerpos

A su vez, ocho de estos 74 cuerpos fueron identificados por la PGJ de Tamaulipas y devueltos a sus respectivos familiares, restando 66 cuerpos bajo jurisdicción del fuero común de la PGJ de Tamaulipas por identificar al inicio de la Comisión Forense.

En un inicio, según la información documental disponible a la Comisión Forense, la Fosa 7 de la AP39/2011 se encontró vacía en el momento de su levantamiento en 2011. Sin embargo, a partir del acceso a mayor documentación en 2017 de la AP197/2011 [incluyendo las averiguaciones que quedaron bajo jurisdicción de la PGJ de Ciudad Victoria], fue posible encontrar documentación que indicaba claramente que se exhumaron 9 cuerpos de 9 fosas individuales el 8 de abril del 2011, autopsiándose y obteniéndose perfiles genéticos de todos ellos. La documentación ministerial indica que los 9 cuerpos fueron inhumados al no ser identificados en el panteón de San Fernando, tal como lo señala la Diligencia de Depósito de Cadáver del 20 de abril de 2011. Sin embargo, el Acta Abierta de la Comisión Estatal para la Protección contra riesgos sanitarios (COEPRIS) de

AP de PGJ	No. de fosa clandestina	Número de cuerpos por fosa	TOTAL
AP35/2011	1	1	1 fosa; 1 cuerpo
AP52/2011	1	8	3 fosas; 24 cuerpos
	2	3	
	3	13	
AP53/2011	1	2	2 fosas; 5 cuerpos
	2	3	
AP62/2011	1	3	5 fosas; 8 cuerpos
	2	2	
	3	1	
	4	1	
	5	1	
TOTAL			8 fosas; 38 cuerpos

A su vez, ocho de estos 74 cuerpos fueron identificados por la PGJ de Tamaulipas y devueltos a sus respectivos familiares, restando 66 cuerpos bajo jurisdicción del fuero común de la PGJ de Tamaulipas por identificar al inicio de la Comisión Forense. Los 8 restos identificados fueron de la AP52/2011.

Según la información documental disponible inicialmente a la Comisión Forense, la Fosa 7 de la AP39/2011 se encontró vacía en el momento de su levantamiento en 2011. Sin embargo, a partir del acceso a mayor documentación en 2017 de la AP197/2011, incluyendo las averiguaciones que quedaron bajo jurisdicción de la PGJ de Ciudad Victoria, fue posible encontrar documentales que indican claramente que se exhumaron 9 cuerpos de 9 fosas individuales el 8 de abril del 2011, autopsiándose y obteniéndose perfiles genéticos de todos ellos. La documentación ministerial indica que los 9 cuerpos fueron inhumados al no ser identificados en el panteón de San Fernando, tal como lo señala la Diligencia de Depósito de Cadáver del 20 de abril de 2011. Sin embargo, el Acta Abierta de la Comisión Estatal para la Protección contra riesgos sanitarios (COEPRIS) de Tamaulipas, del 3 de octubre de 2014, menciona lo siguiente: "NOTA: Una vez que se ha realizado las maniobras de excavación para la exhumación del Cuerpo 1, Fosa 7, se aprecia que dicha gaveta se encuentra vacía, derivado de lo anterior, se le da vista al agente del Ministerio Público de San Fernando, Lic. José Antonio Jiménez Terán para que inicie la averiguación correspondiente". Es el único documento que hace referencia a ello, y a partir de este documento ya no se menciona el Cuerpo 1, de la Fosa 7 en la documentación presente en la AP39/2011 examinada por la Comisión Forense.

AP151/2011 FOSA 2 CUERPO 1

Según la "Inspección Ministerial y Levantamiento de Cadáver", emitida por la PGJ de Tamaulipas, los restos AP151/2011, FOSA 2, CUERPO 1 fueron recuperados de una fosa el 25 de abril de 2011 en el "Ejido La Joya", como a 3 o 4 kilómetros aproximadamente, de la carretera San Fernando- Matamoros, Tamaulipas.

Según consta en el documento titulado "Informe sobre fosas clandestinas" de la Secretaría de la Defensa Nacional, con fecha 5 de septiembre de 2011, que se encuentra dentro de la Averiguación Previa AP197/2011 de la PGR, el

AP37/2011	1	6	3 cuerpos 2 fosas; 8 cuerpos
	2	2	
AP38/2011	1	1	1 fosa; 1 cuerpo
AP39/2011	1	1	9 fosas; 9 cuerpos (aunque sólo fueron recibidos 8 cuerpos en la AP197/2011, haciendo mención que en la exhumación de octubre de 2014, la fosa 7 estaba vacía)
	2	1	
	3	1	
	4	1	
	5	1	
	6	1	
	7	1	
	8	1	
	9	1	
AP59/2011	1	3	3 fosas; 6 cuerpos
	2	1	
	3	2	
AP141/2011	1	1	2 fosas; 2 cuerpos
	2	1	
AP151/2011	1	1	3 fosas; 3 cuerpos
	2	1	
	3	1	
AP152/2011	1	2	1 fosa; 2 cuerpos
AP154/2011	1	2	1 fosa; 2 cuerpos
TOTAL			23 fosas; 36 cuerpos

38 cuerpos inhumados en el Panteón de Ciudad Victoria, Tamaulipas:

AP de PGJ	No. de fosa clandestina.	Número de cuerpos por fosa	TOTAL
AP35/2011	1	1	1 fosa; 1 cuerpo
AP52/2011	1	8	3 fosas; 24 cuerpos
	2	3	
	3	13	
AP53/2011	1	2	2 fosas; 5 cuerpos
	2	3	
AP62/2011	1	3	5 fosas; 8 cuerpos
	2	2	
	3	1	
	4	1	
	5	1	
TOTAL			11 fosas; 38 cuerpos

ministerial, en donde peritos de PGR fotografiaron efectos personales encontrados dentro equipajes no reclamados encontrados en al menos 4 autobuses de Ómnibus de México que llegaron a la central de autobuses de la ciudad de Reynosa a fines de marzo del 2011 sin parte de los pasajeros que debían descender en dicha ciudad. La fecha de esa diligencia fue 9 abril del 2011. Por petición del EAAF y la CGSP al Ministerio Público de PGR, en múltiples sesiones de Comisión Forense desde septiembre del 2015, los equipos periciales de la misma Comisión tuvieron acceso a esta evidencia física y a los originales de estos documentos en enero de 2016. Estos indicios habían permanecido en la terminal de ómnibus de la ciudad de Reynosa desde marzo del 2011 hasta diciembre del 2015, sin ninguna cadena de custodia o resguardo del Ministerio Público. Al tomar conocimiento de la existencia de los mismos, la Comisión Forense solicitó al Ministerio Público de SEIDO/PGR a cargo de la AP197/2011 la inmediata remisión de los indicios a Ciudad de México para su análisis pericial y custodia ministerial. Estos indicios fueron revisados por parte de ambos equipos forenses a inicios del 2016. Sin embargo, seguimos en espera de documentación relacionada con los autobuses Futura, Ómnibus de Oriente, ETN y otras líneas de transporte solicitada al Ministerio Público de la SEIDO/PGR, titular de esta investigación.

HALLAZGO Y RECUPERACIÓN DE LOS RESTOS DE FOSAS CLANDESTINAS DEL MUNICIPIO DE SAN FERNANDO, TAMAULIPAS:

Según consta en el documento titulado "Auto de Inicio de la Averiguación Previa", referente al inicio de la **AP138/2011 de la PGJ de Tamaulipas**, también caratulada por PGR como **AP/PGR/SEIDO/UEIS/197/2011** del 10 de abril del 2011, y en el documento titulado "Razón de Aviso" de la misma fecha, el Ejército Mexicano dio aviso a las autoridades del Ministerio Público del estado de Tamaulipas sobre el hallazgo de las fosas clandestinas que inician la averiguación previa estatal mencionada. En este último documento, el Ministerio Público de la PGJ de Tamaulipas en la Ciudad de San Fernando señala que "...siendo las catorce horas (14:00hs) de la fecha en que se actúa, se recibió un llamado vía telefónica por parte de Elementos del Ejército Nacional Mexicano, en el sentido de que en la brecha denominada "el Arenal" del Ejido la Joya de este Municipio, y a como cuatro o cinco kilómetros aproximadamente del lado Noroeste de la Colonia Loma Alta de esta ciudad, se encontraron CUATRO FOSAS (4), al parecer con diversos cuerpos en su interior, por lo cual de inmediato procedí a constituirme a dicho lugar..."¹²

El total de restos recuperados en las fosas de esta averiguación previa es de **50 individuos y restos óseos: dos (2) cadáveres recuperados de la Fosa #1; un (1) cadáver recuperado de la Fosa #2; tres (3) cadáveres recuperados de la Fosa #3 y; cuarenta y cuatro (44) cadáveres y restos óseos¹³ recuperados de la Fosa #4 de esta averiguación previa.**¹⁴

Según la "Inspección Ministerial y Levantamiento de Cadáver"¹⁵ de la AP138/2011 de la PGJ de Tamaulipas (AP197/2011 de la PGR), los restos **AP197/2011, FOSA 4, CUERPO 11**, fueron recuperados por el Ministerio Público de Tamaulipas el **11 de abril del 2011** en la Brecha "El Arenal" del Ejido La Joya, del municipio de San

¹² Se anexa "Auto de Inicio de la Averiguación Previa", AP138/2011, PGJ de Tamaulipas, 10 de abril del 2011; "Razón de Aviso", PGJ de Tamaulipas, 10 de abril del 2011.

¹³ El número de restos provenientes de esta fosa se modificó a partir de un análisis pericial y documental más profundo por parte de la Comisión Forense.

¹⁴ Se anexa: "Informe de las fosas clandestinas" de la Secretaría de la Defensa Nacional (SEDENA), 5 de septiembre del 2011.

¹⁵ La "Inspección Ministerial y Levantamiento de Cadáver", que hace referencia a los restos AP197/2011, FOSA 4, CUERPO 11, se anexa al presente Dictamen Integrado de Identificación.

- CONSIDERACIONES: Se toma muestra para química, y esternón para ADN."

Inspección de Criminalística de OCCISO 21 en sala de autopsia, 13 de mayo de 2012, PGJ de Nuevo León:

- "Indicios remitidos al laboratorio de indicios para su estudio correspondiente: hígado."
- "Indicios remitidos al laboratorio de química para su estudio correspondiente: fragmento de esternón."

Dictamen de Alcoholemia y Toxicología, PGJ de Nuevo León, 2012: Se practicó sobre una muestra de hígado codificada como **NO NOMBRE MASCULINO DE EDAD NO VALORABLE, AUTOPSIA NUMERO 1575-12**, arribando a las siguientes conclusiones:

1. "...presentó etanol en la muestra de hígado, con una concentración de 1.167g/kg...en cuanto a la pregunta de si el cuerpo...presentaba intoxicación por consumo de alcohol al momento del fallecimiento, no lo podemos determinar debido al estado de descomposición en el que se encontraba, ya existe producción de etanol post-mortem principalmente en hígado."
2. "...no presentó en la muestra de hígado metabolitos procedentes del consumo de Anfetaminas, Barbitúricos, Benzodiacepinas, Cocaína, Marihuana, Metanfetaminas, Opiáceos ni Solventes Aromáticos, lo que nos indica que no se encontraba bajo ningún tipo de estupefacientes ni psicotrópicos."

Dictamen de Genética Forense, PGJ de Nuevo León, 6 de junio del 2012: Se presenta el perfil genético de la muestra de esternón con clave **1575-2012** y se expresa que el mismo se agrega al BANCO DE ADN DE CADAVERES NO NOMBRE; además se informa que se consumió toda la pieza ósea muestreada en dicho procedimiento.

Miembros Superiores y Manos:

Acta de Fe Ministerial e Inspección Cadavérica, PGJ de Nuevo León, 2012:

- "...se da fe que no cuenta con las extremidades superiores..."

Autopsia, PGJ de Nuevo León, 2012:

- "Manos y Uñas (Manchas): NO VALORABLE".
- "EXAMEN TRAUMATOLÓGICO: Amputación traumática de ambos miembros superior arriba de tercio proximal de 16.0 x 10cms derecho y 17.0 x 10cms izquierdo"

Informe sobre Múltiple Homicidio, PGJ de Nuevo León, 2012:

- "21.-N.N.MASCULINO [...] sin brazos [...]"

Informe de Dirección de Criminalística y Servicios Periciales, PGJ de Nuevo León, 2012:

- "No huellas por falta de elementos anatómicos:...A-1575-12..."

Miembros inferiores y pies:

Acta de Fe Ministerial e Inspección Cadavérica, PGJ de Nuevo León, 2012:

del Servicio Médico Forense (SEMEFO) de la Procuraduría General de Justicia del Estado de Nuevo León en Monterrey para autopsiar los restos OCCISO 48, asignándole el No. de Autopsia: 1602-2012.

Cráneo y Cuello:

Autopsia, PGJ de Nuevo León, 2012:

- "Cabellos, Frente, Ojos, Nariz, Cejas, Pestañas, Boca, Labios, Pabellones Auriculares, Bigote, Barba, Mentón: NO VALORABLE.
- Cuello: LO REFERIDO EN TRAUMATOLÓGICO.
- Cuero Cabelludo: NO VALORABLE POR AUSENCIA.
- Orificios naturales: NO VALORABLE POR AUSENCIA.
- EXAMEN TRAUMATOLÓGICO: Herida cortocontusa de 48.0cm en base de cuello de toda su circunferencia con ausencia traumática de cabeza.
- EXAMEN DE CAVIDADES:
CRÁNEO: Ausencia traumática de cabeza.
CUELLO: Se observa sección de tráquea, esófago, laceración de paquete neurovascular, cervical bilateral con desarticulación de C7-T1 con ausencia traumática de cabeza.
CONCLUSIONES: la muerte del referido: OCCISO 48 DORSO HUMANO MASCULINO fue como consecuencia de: DECAPITACION."

Informe de Dirección de Criminalística y Servicios Periciales, PGJ de Nuevo León, 2012:

- "Causa de muerte es a consecuencia de: decapitación".

Oficio donde se "Informa sobre múltiple homicidio", PGJ de Nuevo León, 2012:

- "[...] decapitado [...]."

Tórax y Abdomen:

Acta de Fe Ministerial e Inspección Cadavérica, PGJ de Nuevo León, 2012:

- "[...] cuenta con los siguientes tatuajes en la espalda la leyenda ALVARADO y debajo de este el nombre LUPITA".

Oficio donde se "Informa sobre múltiple homicidio", PGJ de Nuevo León, 2012:

- "Complexión gruesa"
- "Tatuaje en espalda con la leyenda ALVARADO y debajo el nombre de LUPITA."

Autopsia, PGJ de Nuevo León, 2012:

- "Complexión: OBESA.
- Perímetro Torácico: 1,17mts



rige esa institución así como en las disposiciones aplicables procesar al resguardo de los cadáveres de referencia [los 72] en el lugar que se apropiado, inclusive si fuera necesario sean resguardados en instalaciones de alguna otra ciudad en el Estado".

Según Constancia realizada en la ciudad de San Fernando, Tamaulipas, a los 26 días del mes de agosto del 2010, Lic. [REDACTED], Ministerio Público de la PGJE "...hace constar que a las 23:30hrs de esta propia fecha en las instalaciones que ocupa el destacamento con base de Operaciones del sector naval en esta ciudad, el ciudadano [REDACTED] ... recibe en custodia para efectos de conservación los cadáveres descritos enumerados de 1 a 72 dentro de la AP No. 354/2010... manifestando dicho compareciente que **estarán depositados en la Funeraria Valle en La Paz**, ubicada en Boulevard Morelos esquina con Gurimas en Reynosa, Tamaulipas..."¹⁶.

A partir del 27 de agosto del 2010, al parecer peritos de la PGR y de la PGJ de Tamaulipas analizan nuevamente o complementan el análisis de los 72 cadáveres en el **SEMEFO de Reynosa, Tamaulipas**.

TRASLADO DE 56 RESTOS AL SEMEFO DE LA CIUDAD DE MÉXICO:

Según el "Acuerdo Ejercitando Facultad de Atracción", el 29 de agosto del 2010 PGR ejerció la facultad de atracción de la AP354/2010 del PGJ de Tamaulipas. Entre el **1 y 2 de septiembre del 2010, 56 de los 72 cadáveres fueron trasladados de Reynosa, Tamaulipas, a la Ciudad de México** e ingresados al Servicio Médico Forense de dicha ciudad (actualmente Instituto de Ciencias Forenses, INCIFO), bajo custodia de elementos de la Policía Federal Preventiva y entregados a las autoridades del Servicio Médico Forense dependientes del Tribunal Superior de Justicia del Gobierno del Distrito Federal. El **3 de septiembre del 2010**, el oficio 1620/2010 señala que se ponen a disposición de la PGR "**Cincuenta y seis (56) cuerpos que han sido inspeccionados por esta autoridad [la de la PGJE] en las instalaciones del Servicio Forense de la Ciudad de México, Distrito Federal...**" La PGR identificó al parecer 44 de estos 56 restos, quedando 12 restos sin identificar.

INHUMACIÓN DE 12 RESTOS EN EL PANTEÓN DOLORES, CIUDAD DE MÉXICO:

Según el Acta Ministerial de Inhumación de las Boletas de Inhumación del Registro Civil del Distrito Federal y el Informe de Criminalística y Fotografía de Peritos de PGR, el día **22 de junio del 2011 doce restos no identificados, incluido el CADÁVER 63, fueron inhumados** por orden de la PGR en una **fosa común** en el Panteón Dolores, de la Ciudad de México.

EXHUMACIÓN DE 12 RESTOS DEL PANTEÓN DOLORES POR COMISIÓN FORENSE E INGRESO A INCIFO DE LA CIUDAD DE MÉXICO:

El **CADÁVER 63** y los otros **11 restos no identificados** mencionados anteriormente, **permanecieron en una fosa común hasta el 20 de marzo del 2014**, fecha en que los peritos de la Comisión Forense, con autorización y en presencia del Ministerio Público de la Federación de PGR los **exhumaron** de una fosa común ubicada en el

¹⁶ Ver Constancia en la ciudad de San Fernando, Tamaulipas, a los 26 días del mes de agosto del 2010, Lic. [REDACTED], Ministerio Público de la PGJE de la AP No. 354/2010

documentación en 2017 de la AP197/2011 [incluyendo las averiguaciones que quedaron bajo jurisdicción de la PGJ de Ciudad Victoria], fue posible encontrar documentación que indicaba claramente que se exhumaron 9 cuerpos de 9 fosas individuales el 8 de abril del 2011, autopsiándose y obteniéndose perfiles genéticos de todos ellos. La documentación ministerial indica que los 9 cuerpos fueron inhumados al no ser identificados en el panteón de San Fernando, tal como lo señala la Diligencia de Depósito de Cadáver del 20 de abril de 2011. Sin embargo, el Acta Abierta de la Comisión Estatal para la Protección contra riesgos sanitarios (COEPRIS) de Tamaulipas, del 3 de octubre de 2014, menciona lo siguiente: "NOTA: Una vez que se ha realizado las maniobras de excavación para la exhumación del Cuerpo 1, Fosa 7, se aprecia que dicha gaveta se encuentra vacía, derivado de lo anterior, se le da vista al agente del Ministerio Público de San Fernando, Lic. [REDACTED] para que inicie la averiguación correspondiente". Es el único documento que hace referencia a ello, y a partir de este documento ya no se menciona el Cuerpo 1, de la Fosa 7 en la documentación presente en la AP39/2011 examinada por la Comisión Forense.

FOSAS DE LA AP39/2011:

Según la "Inspección Ministerial y Levantamiento de Cadáver", emitida por la PGJ de Tamaulipas, los restos **AP39/2011 CUERPO 1 FOSA 1** fueron **recuperados de una fosa común el 8 de abril de 2011 en una brecha a nueve kilómetros y medio al lado Este de la orilla de la carretera dentro del "Ejido Las Norias", de San Fernando, Tamaulipas.**

El documento titulado "Informe sobre fosas clandestinas" de la Secretaría de la Defensa Nacional, con fecha 5 de septiembre de 2011, que se encuentra dentro de la Averiguación Previa AP197/2011 de la PGR, señala diversos hallazgos de restos el 8 de abril del 2011 pero ninguno parece coincidir con el hallazgo de 9 fosas individuales clandestinas, conteniendo cada una 9 cuerpos, tal como indican los documentos ministeriales de la AP39/2011.

El documento de SEDENA reporta los siguientes hallazgos para el día 8 de abril del 2011:

- (1): "...PERSONAL PERTENECIENTE AL 8/O R.A. (EN RFZO A ESTE M.T.) AL REALIZAR RECONOCIMIENTOS EN EL EJIDO FRANCISCO VILLA MUNICIPIO DE SAN FERNANDO, TAMPS, (NC-8545), ENCONTRARON 2 CUERPOS DE SEXO MASCULINO Y 1 OSAMENTA".
- (2) "PERSONAL PERTENECIENTE AL 8/VO R.A. (EN RFZO A ESTE M.T.) AL REALIZAR RECONOCIMIENTOS EN EL ARENAL, MUNICIPIO DE SAN FERNANDO, TAMPS. (NC-867558), ENCONTRARON 2 FOSAS CLANDESTINAS Y EN SU INTERIOR 8 CUERPOS (5 DE SEXO MASCULINO Y 3 DE SEXO FEMENINO)."
- (3) "PNAL DE LA B.O. Mvl " TANGO 3-4" PERT AL 3/er B:F:E: 8 EN REFUERZO A ESTE M.T.) AL EFECTUAR RECONOCIMIENTOS TERRESTRES EN EL MUNICIPIO DE SAN FERNANDO, TAMPS (NC-867558) LOCALIZARON UNA FOSA CLANDESTINA PROCEDIENDO HACER EL RECONOCIMIENTO AL LIC. ANTONIO OMAR FERNANDEZ MUÑOZ, AGENTE DEL MINISTERIO PÚBLICO DEL FUERO COMÚN ADSCRITO CITADO MPIO. QUIEN ARRIBO AL LUGAR DEL SUCESO, CON EL FIN DE DAR FE DE LOS HECHOS, LOGRANDO EXTRAER 2 (DOS) CUERPOS DEL SEXO MASCULINO Y EN ESTADO DE DESCOMPOSICIÓN, CONCLUYENDO LAS ACTIVIDADES DE EXCAVACIÓN A LAS 2015, 8 ABR.2011"

Tamaulipas, del 3 de octubre de 2014, menciona lo siguiente: "NOTA: Una vez que se ha realizado las maniobras de excavación para la exhumación del Cuerpo 1, Fosa 7, se aprecia que dicha gaveta se encuentra vacía, derivado de lo anterior, se le da vista al agente del Ministerio Público de San Fernando, Lic. José Antonio Jiménez Terán para que inicie la averiguación correspondiente". Es el único documento que hace referencia a ello, y a partir de este documento ya no se menciona el Cuerpo 1, de la Fosa 7 en la documentación presente en la AP39/2011 examinada por la Comisión Forense.

FOSAS DE LA AP39/2011:

Según la "Inspección Ministerial y Levantamiento de Cadáver", emitida por la PGJ de Tamaulipas, los restos **AP39/2011 CUERPO 1 FOSA 3** fueron **recuperados de una fosa común el 8 de abril de 2011 en una brecha a nueve kilómetros y medio al lado Este de la orilla de la carretera dentro del "Ejido Las Norias", de San Fernando, Tamaulipas.**

El documento titulado "Informe sobre fosas clandestinas" de la Secretaría de la Defensa Nacional, con fecha 5 de septiembre de 2011, que se encuentra dentro de la Averiguación Previa AP197/2011 de la PGR, señala diversos hallazgos de restos el 8 de abril del 2011 pero ninguno parece coincidir con el hallazgo de 9 fosas individuales clandestinas, conteniendo cada una 9 cuerpos, tal como indican los documentos ministeriales de la AP39/2011.

El documento de SEDENA reporta los siguientes hallazgos para el día 8 de abril del 2011:

- (1): "...PERSONAL PERTENECIENTE AL 8/O R.A. (EN RFZO A ESTE M.T.) AL REALIZAR RECONOCIMIENTOS EN EL EJIDO FRANCISCO VILLA MUNICIPIO DE SAN FERNANDO, TAMPS, (NC-8545), ENCONTRARON 2 CUERPOS DE SEXO MASCULINO Y 1 OSAMENTA".
- (2) "PERSONAL PERTENECIENTE AL 8/VO R.A. (EN RFZO A ESTE M.T.) AL REALIZAR RECONOCIMIENTOS EN EL ARENAL, MUNICIPIO DE SAN FERNANDO, TAMPS. (NC-867558), ENCONTRARON 2 FOSAS CLANDESTINAS Y EN SU INTERIOR 8 CUERPOS (5 DE SEXO MASCULINO Y 3 DE SEXO FEMENINO)."
- (3) "PNAL DE LA B.O. Mvl " TANGO 3-4" PERT AL 3/er B:F:E: 8 EN REFUERZO A ESTE M.T.) AL EFECTUAR RECONOCIMIENTOS TERRESTRES EN EL MUNICIPIO DE SAN FERNANDO, TAMPS (NC-867558) LOCALIZARON UNA FOSA CLANDESTINA PROCEDIENDO HACER EL RECONOCIMIENTO AL
ENTE DEL MINISTERIO PÚBLICO DEL FUERO
COMÚN ADSCRITO CITADO MPIO. QUIEN ARRIBO AL LUGAR DEL SUCESO, CON EL FIN DE DAR FE
DE LOS HECHOS, LOGRANDO EXTRAER 2 (DOS) CUERPOS DEL SEXO MASCULINO Y EN ESTADO
DE DESCOMPOSICIÓN, CONCLUYENDO LAS ACTIVIDADES DE EXCAVACIÓN A LAS 2015, 8
ABR.2011"

La Razón de aviso de inicio de la AP132/2011 menciona que "se recibió un llamado vía telefónica por parte de elementos de la **Secretaría de la Marina**, en el sentido de que se encontraron nueve fosas con cuerpos de Personas en su interior". Esta documentación sí coincide con la documentación ministerial sobre el hallazgo de 9 fosas, cada una de ellas con un cuerpo en su interior. La documentación pericial del área de química forense,

25 de abril del 2011 señala dos áreas de hallazgos en ese día consistentes en un total de cuatro fosas clandestinas, conteniendo 5 cuerpos en total, distribuidos de la siguiente forma:

- (1): "25 ABRIL 2011. PERSONAL PERTENECIENTE AL 7/o 8.PM. (EN RFZO A ESTE M.T.) AL EFECTUAR RECONOCIMIENTOS EN EL EJIDO LA JOYA, MUNICIPIO DE SAN FERNANDO, TAMPS. (NC-843242), LOCALIZARON TRES FOSAS CLANDESTINAS, LAS CUALES CONTENÍAN EN SU INTERIOR 3 CUERPOS (2 DEL SEXO MASCULINO Y 1 DE SEXO FEMENINO).
- (2) 1400. 25 ABRIL 2011. PERSONAL DE LA B.O. MVL. "PLATON 2", PERT. AL 8/o. R.A. (EN REFUERZO A ESTE M.T.) AL EFECTUAR RECONOCIMIENTOS A INMEDIACIONES DE SAN FERNANDO TAMPS. EN COORD. (NC-871445), LOCALIZARON UNA FOSA CLANDESTINA, CONTENIENDO 2 CUERPOS DEL SEXO MASCULINO".

La Averiguación Previa 151/2011 registra el levantamiento de 3 cadáveres el 25 de abril de 2011, de tres fosas distintas, por lo que pareciera que los restos recuperados en dicha averiguación previa corresponden al primer hallazgo que registra la SEDENA en su informe sobre las fosas clandestinas. Tanto la Razón de aviso como el Acta Ministerial con motivo de la apertura de embalaje de indicios biológicos de la PGJ de Tamaulipas mencionan el hallazgo de 3 cadáveres en fosas clandestinas individuales. Ninguno de estos cuerpos fue identificado previo a la Comisión Forense según la documentación consultada en diversos expedientes. Tal como se indica en secciones posteriores del presente dictamen, luego de ser autopsiados, los 3 cuerpos son inhumados en el panteón municipal de San Fernando, Tamaulipas.

Según la "Inspección Ministerial y Levantamiento de Cadáver"¹² de la AP151/2011 de la PGJ de Tamaulipas los restos AP151 F2 C1 fueron recuperados por el Ministerio Público de Tamaulipas el 25 de abril del 2011 de una fosa individual. La fosa número 2 al igual que las restantes dos mencionadas, son de carácter clandestino, ya que no se encontraban ubicada dentro de un predio destinado a la inhumación oficial de restos.

Según la documentación analizada por el EAAF, la fosa correspondiente a los restos AP151 F2 C1 fue marcada por el Ministerio Público de la PGJ de Tamaulipas como número 2. La Inspección Ministerial y Levantamiento de Cadáver señala que la excavación de la fosa número 2 fue realizada con ayuda del personal de la Funeraria "en turno" de la ciudad de San Fernando. Sin embargo, el documento citado anteriormente en el presente dictamen e incluido en esta averiguación previa del 5 de septiembre del 2011, emitido por el General de Brigada D.E.M. CMTE dirigido al C. Mayor de J.M. y Lic. A.M.P.M. ADSC a este CG¹³, sostiene que "...el levantamiento de los cadáveres fue realizado por peritos forenses de la Procuraduría General de Justicia del Estado, dando fe de los hechos el A.M.P.F.C. 14..."¹⁵ No obstante, en sesión de Comisión Forense del día 21 de agosto del 2015, los peritos de la PGR y del EAAF adscritos a dicha Comisión acordaron no haber encontrado documentación por el momento en donde se acredite la presencia de peritos estatales en las exhumaciones de los

¹² La "Inspección Ministerial y Levantamiento de Cadáver", que hace referencia a los restos AP151/2011, FOSA 2, CUERPO 1, se anexa al presente Dictamen Integrado de Identificación.

¹³ CG significa Cuartel General.

¹⁴ D.E.M. significa Del Ejército Mexicano; J.M. significa Justicia Militar; ADSC significa adscrito; CG significa Cuartel General; A.M.P.F.C. significa Agente del Ministerio Público del Fuero Común.

¹⁵ "Informe de las Fosas Clandestinas", SEDENA, 5 de septiembre del 2011.

A su vez, ocho de estos 74 cuerpos fueron identificados por la PGJ de Tamaulipas y devueltos a sus respectivos familiares, restando 66 cuerpos bajo jurisdicción del fuero común de la PGJ de Tamaulipas por identificar al inicio de la Comisión Forense.

En un inicio, según la información documental disponible a la Comisión Forense, la Fosa 7 de la AP39/2011 se encontró vacía en el momento de su levantamiento en 2011. Sin embargo, a partir del acceso a mayor documentación en 2017 de la AP197/2011 (incluyendo las averiguaciones que quedaron bajo jurisdicción de la PGJ de Ciudad Victoria), fue posible encontrar documentación que indicaba claramente que se exhumaron 9 cuerpos de 9 fosas individuales el 8 de abril del 2011, autopsiándose y obteniéndose perfiles genéticos de todos ellos. La documentación ministerial indica que los 9 cuerpos fueron inhumados al no ser identificados en el panteón de San Fernando, tal como lo señala la Diligencia de Depósito de Cadáver del 20 de abril de 2011. Sin embargo, el Acta Abierta de la Comisión Estatal para la Protección contra riesgos sanitarios (COEPRIS) de Tamaulipas, del 3 de octubre de 2014, menciona lo siguiente: "NOTA: Una vez que se ha realizado las maniobras de excavación para la exhumación del Cuerpo 1, Fosa 7, se aprecia que dicha gaveta se encuentra vacía, derivado de lo anterior, se le da vista al agente del Ministerio Público de San Fernando, Lic. José Antonio Jiménez Terán para que inicie la averiguación correspondiente". Es el único documento que hace referencia a ello, y a partir de este documento ya no se menciona el Cuerpo 1, de la Fosa 7 en la documentación presente en la AP39/2011 examinada por la Comisión Forense.

FOSAS DE LA AP37/2011:

Según la "Inspección Ministerial y Levantamiento de Cadáver", emitida por la PGJ de Tamaulipas, los restos **AP37/2011 CUERPO 5 FOSA 1** fueron recuperados de una fosa común el 8 de abril de 2011 en la brecha denominada "El Arenal", del Ejido La Joya de este municipio, como a seis kilómetros al Norte de la colonia Loma Alta, de San Fernando, Tamaulipas.

El documento titulado "Informe sobre Fosas Clandestinas" de la Secretaría de la Defensa Nacional, con fecha 5 de septiembre de 2011, que se encuentra dentro de la Averiguación Previa AP197/2011 de la PGR, señala diversos hallazgos de restos el 8 de abril del 2011, tales como:

- (1): "...PERSONAL PERTENECIENTE AL 8/O R.A. (EN RFZO A ESTE M.T.) AL REALIZAR RECONOCIMIENTOS EN EL EJIDO FRANCISCO VILLA MUNICIPIO DE SAN FERNANDO, TAMPS, (NC-8545), ENCONTRARON 2 CUERPOS DE SEXO MASCULINO Y 1 OSAMENTA".
- (2) "PERSONAL PERTENECIENTE AL 8/VO R.A. (EN RFZO A ESTE M.T.) AL REALIZAR RECONOCIMIENTOS EN EL ARENAL, MUNICIPIO DE SAN FERNANDO, TAMPS. (NC-867558), ENCONTRARON 2 FOSAS CLANDESTINAS Y EN SU INTERIOR 8 CUERPOS (5 DE SEXO MASCULINO Y 3 DE SEXO FEMENINO)."
- (3) "PNAL DE LA B.O. Mvl " TANGO 3-4" PERT AL 3/er B:F:E: 8 EN REFUERZO A ESTE M.T.) AL EFECTUAR RECONOCIMIENTOS TERRESTRES EN EL MUNICIPIO DE SAN FERNANDO, TAMPS (NC-867558) LOCALIZARON UNA FOSA CLANDESTINA PROCEDIENDO HACER EL RECONOCIMIENTO AL LIC. ANTONIO OMAR FERNANDEZ MUÑOZ, AGENTE DEL MINISTERIO PÚBLICO DEL FUERO COMÚN ADSCRITO CITADO MPIO. QUIEN ARRIBO AL LUGAR DEL SUCESO, CON EL FIN DE DAR FE DE LOS

Fernando. La fosa es de carácter clandestino, ya que no se encontraba ubicada dentro de un predio destinado a la inhumación oficial de restos.

El hallazgo de estas fosas se enmarca dentro de una investigación mayor, en donde la documentación recibida por el EAAF de parte del Ministerio Público de la PGJ de Tamaulipas y de PGR señalan la recuperación restos humanos correspondientes a un total aproximado de **196 Individuos**, hallados dentro de aproximadamente **47 fosas en diferentes localidades**, todas ellas dentro del municipio de San Fernando, Tamaulipas. El hallazgo y recuperación de cuerpos en estas localidades se realizó desde comienzos de abril del 2011 y prosiguió durante varias semanas adicionales.

Sobre el total de aproximadamente 196 restos recuperados, 122 quedaron bajo jurisdicción del fuero federal y al menos 120 de los mismos fueron trasladados desde los Servicios Periciales de Matamoros, Tamaulipas a la Ciudad de México bajo jurisdicción de la entonces SIEDO (hoy SEIDO) de la PGR. Según indicó PGR al EAAF, los restos "AP1114/2011 C9" y "AP1114/2011 C10" se encontraban también dentro de una de las cuatro averiguaciones previas bajo custodia del Ministerio Público de la Federación, pero al parecer no habrían sido desplazados hasta la Ciudad de México, sino que habrían permanecido en Tamaulipas, sólo enviándose muestras genéticas de los mismos, que fueron analizadas en el laboratorio de genética de la entonces Dirección General de Coordinación de Servicios Periciales de PGR. Los restantes, aproximadamente 74 restos, permanecieron bajo jurisdicción de la PGJ de Tamaulipas. **El EAAF no recibió documentación por parte de ambas procuradurías que explicara la razón de esta división de restos entre ambas jurisdicciones. Esta división de cuerpos y de averiguaciones previas entre el fuero común y el federal de una misma investigación fue problemática para toda la identificación de cuerpos.**

Los aproximadamente 120 restos que se enviaron a la Ciudad de México se encontraban distribuidos dentro de 4 averiguaciones previas: AP138/2011 de la PGJ de Tamaulipas o AP/PGR/SIEDO/JEIS/197/2011 de la PGR; AP128/2011 de la PGJ de Tamaulipas o AP/PGR/TAMPS/MAT-III/1173/2011 de la PGR; AP130/2011 de la PGJ de Tamaulipas o AP/PGR/TAMPS/MAT-COE/1198/2011 de la PGR; AP123/2011 de la PGJ de Tamaulipas o AP/PGR/TAMPS/MAT-COE/1114/2011¹⁶ de la PGR.

Los aproximadamente 122 restos, que son trasladados a la Ciudad de México bajo jurisdicción de PGR, se encuentran agrupados por Averiguación Previa, fosa clandestina y número de cuerpos por fosa del siguiente modo:

AP de PGR o AP de PGJ	No. de fosa clandestina	Número de Cuerpos
197 ó 138	01	02
	02	01
	03	03

¹⁶ La AP/PGR/TAMPS/MAT-COE/1114/2011 tiene también una averiguación que la antecede: AP1112/2011. La Comisión Forense ha solicitado acceso a esta averiguación previa.

— "...y en cuanto a las extremidades inferiores se encuentran mutilado del muslo hacia abajo..."

Autopsia, PGJ de Nuevo León, 2012:

— "Estatura: 1,15mts.

— "EXAMEN TRAUMATOLÓGICO: amputación traumática supracondilia ambas piernas de 27.0 x 16.0cms derecha y 25.0 x 14.0cm izquierda. Equimosis en [...] cara externa de ambos muslos y glúteos."

Informe sobre Múltiple Homicidio, PGJ de Nuevo León, 2012:

— "21.-N.N.MASCULINO [...] mutilado desde rodillas hacia abajo [...]"

INVENTARIO DEL EAAF SOBRE LOS RESTOS OCCISO 21, INICIADO EL 10 DE JULIO DE 2017:

Inventario detallado: Cadáver incompleto.

- Se trata de un torso con presencia parcial de miembros inferiores y superiores en continuidad anatómica con el torso.
- **Se observa presencia completa de:** hueso hioides, cartílago tiroides, clavícula derecha e izquierda, omóplato derecho e izquierdo, cuerpo esternal, 12 costillas derechas, 12 costillas izquierdas, todas las vértebras dorsales, todas las vértebras lumbares, sacro, coxal derecho e izquierdo, fémur derecho y rótula derecha.
- **Se observa presencia parcial de:** mandíbula, maxilar izquierdo, húmero derecho e izquierdo, manubrio esternal¹¹, 1ª a 7ª vértebras cervicales, fémur izquierdo.
- **Ausencia de:** cráneo, radio derecho e izquierdo, cúbito derecho e izquierdo, mano derecha e izquierda, rótula izquierda, tibia derecha e izquierda, peroné derecho e izquierdo, pie derecho e izquierdo.
- **Evidencia biológica asociada:** No se recibe.
- **Evidencia no biológica asociada:** La Comisión Forense no recibió ninguna prenda de vestir asociada a estos restos. Sin embargo, en el registro fotográfico de la autopsia A 1575-2012 correspondiente al OCCISO 21 se observan asociado a este cadáver pantalón y una trusa. Además, en el documento sobre la inspección de Criminalística en referencia al OCCISO 21 en sala de autopsia, 13 de mayo de 2012, PGJ de Nuevo León y el Informe sobre Múltiple Homicidio, PGJ de Nuevo León, 2012 se indica que se recibieron ropas. Tal como se indicó con anterioridad, la documentación que obra en esta averiguación previa que el Ministerio Público en el año 2012 mandó destruir todas las evidencias asociadas a los 49 cadáveres encontrado en Cadereyta, Nuevo León.

¹¹ La Autopsia N° A1575-2012 realizada en el SEMEFO de Monterrey el día 13 de mayo de 2012 al OCCISO 21 indica que se tomó "esternón para ADN".



- Perímetro Abdominal: 1,26mts
- Órganos Genitales: ENFITEMATOSOS.
- SEÑAS PARTICULARES-ALTERACIONES CONGENITAS-ANOMALÍAS EXTERNAS: NINGUNA.
- EXAMEN TRAUMATOLÓGICO: Equimosis en hemitórax izquierdo tercio inferior.
- EXAMEN DE CAVIDADES:

TÓRAX: Piel y tejido celular subcutáneo lo descrito en traumatológico con infiltrado hemorrágico en hemitórax izquierdo óseo con fractura de segundo a sexto arcos costales anteriores izquierdo, pulmones ambos antracosicos blandos, izquierdo con adherencias. Pericardio y corazón sin alteraciones.

ABDÓMEN: Piel y tejido celular subcutáneo sin alteraciones. Hígado, bazo, riñones y resto de vísceras abdominales sin alteraciones.

CONSIDERACIONES: Se toman muestras para toxicología (hígado) y muestra de hueso esternal para ADN."

Dictamen de Alcoholemia y Toxicología, PGJ de Nuevo León, 2012:

- Se practicó sobre una muestra de hígado codificada como **PIEZA HUMANA MASCULINO DE EDAD NO VALORABLE, AUTOPSIA NUMERO 1602-12**, arribando a las siguientes conclusiones:
 1. "...presentó etanol en la muestra de hígado, con una concentración de 0.896g/kg...en cuanto a la pregunta de si el cuerpo...presentaba intoxicación por consumo de alcohol al momento del fallecimiento, no lo podemos determinar debido al estado de descomposición en el que se encontraba, ya existe producción de etanol post-mortem principalmente en hígado."
 2. "...no presentó en la muestra de hígado metabolitos procedentes del consumo de Anfetaminas, Barbitúricos, Benzodiacepinas, Cocaína, Marihuana, Metanfetaminas, Opiáceos ni Solventes Aromáticos, lo que nos indica que no se encontraba bajo ningún tipo de estupefacientes ni psicotrópicos."

Dictamen de Genética Forense, PGJ de Nuevo León, 2014: Se presenta el perfil genético de la muestra de esternón con clave **2012-01602** y se expresa que el mismo se agrega al BANCO DE ADN DE CADAVERES NO NOMBRE, además se informa que se consumió toda la pieza ósea muestreada en dicho procedimiento.

Miembros Superiores y Manos:

Acta de Fe Ministerial e Inspección Cadavérica, PGJ de Nuevo León, 2012:

- "...no cuenta con las extremidades superiores..."

Autopsia, PGJ de Nuevo León, 2012:



Panteón Civil Dolores, de la Ciudad de México. La fosa común no tenía en su superficie ninguna señalización y fue ubicada gracias a la colaboración de los sepultureros del Panteón Dolores, que en sus registros, la había codificado como fosa "17Bis".

Los restos fueron trasladados al Instituto de Ciencias Forenses (INCIFO) para su estudio en donde fueron examinados por dichos peritos en términos identificatorios y de causa de muerte.

Según el **Dictamen de Exhumación Forense del EAAF**¹⁷, la bolsa de cadáver con código: "C63", con orientación Norte-Sur, encontrada en el nivel único, registró los siguientes puntos tridimensionales:

T1 C-63	Profundidad	Eje Norte/	Eje Este/
Cráneo	2,05 m	2,70 m	1,40 m
Pelvis	2,11 m	2,10 m	1,38 m
Pies	2,21 m	1,30 m	1,15 m

Los restos recuperados el día 20 de marzo del 2014 en el Panteón Civil Dolores, fueron debidamente acondicionados para su traslado el mismo día y finalmente depositados en las instalaciones del Instituto de Ciencias Forenses (INCIFO) en la Ciudad de México, y colocados en la cámara de refrigeración número 1, siguiendo con todos los protocolos y cadenas de custodia correspondientes.

A su vez, el EAAF adjudicó a este caso el código "04201004" que corresponde al Proyecto Frontera bajo coordinación del EAAF. La razón por la que se asignó un nuevo código fue para mantener un control interno, que no sostiene una relación con códigos anteriores de entidades mexicanas, pero que nos permitió utilizarlo como código neutro hasta que se verificó en campo y laboratorio la consistencia con el código original y los restos.

II. INVENTARIO O REGISTRO DE EVIDENCIA BIOLÓGICA PRESENTE EN LOS DICTÁMENES INICIALES E INVENTARIO ACTUAL DE LOS RESTOS.

RECONSTRUCCIÓN DE INVENTARIO INICIAL DE LOS RESTOS "CADÁVER 63":

El inventario de secciones anatómicas y piezas óseas presentes al momento de realizarse la autopsia sobre los restos "CADÁVER 63", el día 26 de agosto del 2010 puede en parte reconstruirse a partir de las lesiones traumáticas descritas en ella y los peritajes practicados sobre los restos.

En función de la "Inspección Ministerial de Cadáver y Autopsia" y la "Autopsia" de la PGJ de Tamaulipas; además del "Informe de Seguimiento de Necropsia", el "Acta Médica" y la "Ficha de Identidad del Cadáver 63" emitida por la Delegación Estatal en Tamaulipas de la PGR, reconstruimos lo más posible el inventario o listado de presencias y ausencias de secciones anatómicas y restos óseos.

CRÁNEO Y CUELLO:

Inspección Ministerial de Cadáver y Autopsia, PGJ de Tamaulipas, 26 de agosto del 2010, San Fernando, Base Naval:

¹⁷ Ver Dictamen de Exhumación Forense del EAAF.

La Razón de aviso de inicio de la AP132/2011 menciona que "se recibió un llamado vía telefónica por parte de elementos de la **Secretaría de la Marina**, en el sentido de que se encontraron nueve fosas con cuerpos de Personas en su interior". Esta documentación sí coincide con la documentación ministerial sobre el hallazgo de 9 fosas, cada una de ellas con un cuerpo en su interior. La documentación pericial del área de química forense, y sobretodo de genética forense de la PGJ de Tamaulipas también sostienen el número de 9 cadáveres, de los que se obtienen 9 perfiles genéticos según dictamen del 25 junio del 2011.

Ninguno de estos cuerpos fue identificado previo a la Comisión Forense según la documentación consultada en diversos expedientes. Tal como se indica en secciones anteriores del presente dictamen, luego de ser autopsiados, los 9 cuerpos son inhumados en el Panteón de San Fernando. En la Acta Abierta del 3 de octubre de 2014 de COEPRIS, que se refiere a la exhumación de estos cuerpos del mencionado panteón, señala que no se encontraron restos de la fosa 7. Efectivamente, la documentación ministerial de la PGJ de Tamaulipas emitida con motivo de la exhumación de los restos de la AP39/2011 del Panteón Municipal de San Fernando realizada el 3 de octubre del 2014, por personal ministerial y pericial de dicho estado, señala que al ir a exhumar los cuerpos la gaveta correspondiente al cuerpo 1 de la Fosa 7, la misma se encuentra vacía. Así, la Comisión Forense recibió sólo 8 cuerpos de la AP39 (ver más adelante en el presente dictamen).

AP39/2011 FOSA 1 CUERPO 1

Según la "Inspección Ministerial y Levantamiento de Cadáver"⁹ de la AP39/2011 de la PGJ de Tamaulipas **los restos AP39 F1 C1 fueron recuperados por el Ministerio Público de Tamaulipas el 8 de abril del 2011**. La fosa número 1 al igual que las restantes ocho mencionadas, son de carácter clandestino, ya que no se encontraban ubicada dentro de un predio destinado a la inhumación oficial de restos.

Según la documentación analizada por el EAAF, la fosa correspondiente a los restos AP39 F1 C1 fue marcada por el Ministerio Público de la PGJ de Tamaulipas como número 1. La Inspección Ministerial y Levantamiento de Cadáver señala que la excavación de la fosa número 1 fue realizada con ayuda del personal de la Funeraria La Paz de la ciudad de San Fernando. Sin embargo, el documento citado anteriormente en el presente dictamen e incluido en esta averiguación previa del 5 de septiembre del 2011, emitido por el General de Brigada D.E.M. CMTE [REDACTED] y dirigido al C. Mayor de J.M. y Lic. A.M.P.M. ADSC a este CG¹⁰, sostiene que "...el levantamiento de los cadáveres fue realizado por peritos forenses de la Procuraduría General de Justicia del Estado, dando fe de los hechos el A.M.P.F.C. ¹¹..."¹² No contamos con documentación de la Marina al respecto. No obstante, en sesión de Comisión Forense del día 21 de agosto del 2015, los peritos de la PGR y del EAAF adscritos a dicha Comisión acordaron no haber encontrado documentación por el momento en donde se acredite la presencia de peritos estatales en las exhumaciones de los restos de las fosas clandestinas de San Fernando, Tamaulipas, de abril del 2011 y semanas siguientes. Los peritos de la PGR no participaron en

⁹ La "Inspección Ministerial y Levantamiento de Cadáver", que hace referencia a los restos AP39/2011, FOSA 1, CUERPO 1, se anexa al presente Dictamen Integrado de Identificación.

¹⁰ CG significa Cuartel General.

¹¹ D.E.M. significa Del Ejército Mexicano; J.M. significa Justicia Militar; ADSC significa adscrito; CG significa Cuartel General; A.M.P.F.C. significa Agente del Ministerio Público del Fuero Común.

¹² "Informe de las Fosas Clandestinas", SEDENA, 5 de septiembre del 2011.

y sobretodo de genética forense de la PGJ de Tamaulipas también sostienen el número de 9 cadáveres, de los que se obtienen 9 perfiles genéticos según dictamen del 25 junio del 2011.

Ninguno de estos cuerpos fue identificado previo a la Comisión Forense según la documentación consultada en diversos expedientes. Tal como se indica en secciones anteriores del presente dictamen, luego de ser autopsiados, los 9 cuerpos son inhumados en el Panteón de San Fernando. En la Acta Abierta del 3 de octubre de 2014 de COEPRIS, que se refiere a la exhumación de estos cuerpos del mencionado panteón, señala que no se encontraron restos de la fosa 7. Efectivamente, la documentación ministerial de la PGJ de Tamaulipas emitida con motivo de la exhumación de los restos de la AP39/2011 del Panteón Municipal de San Fernando realizada el 3 de octubre del 2014, por personal ministerial y pericial de dicho estado, señala que al ir a exhumar los cuerpos la gaveta correspondiente al cuerpo 1 de la Fosa 7, la misma se encuentra vacía. Así, la Comisión Forense recibió sólo 8 cuerpos de la AP39 (ver más adelante en el presente dictamen).

AP39/2011 FOSA 3 CUERPO 1:

Según la "Inspección Ministerial y Levantamiento de Cadáver"¹⁰ de la AP39/2011 de la PGJ de Tamaulipas **los restos AP39 F3 C1 fueron recuperados por el Ministerio Público de Tamaulipas el 8 de abril del 2011**. La fosa número 3 al igual que las restantes ocho mencionadas, es de carácter clandestino, ya que no se encontraban ubicada dentro de un predio destinado a la inhumación oficial de restos.

De acuerdo a la documentación analizada por el EAAF, la fosa correspondiente a los restos AP39 F3 C1 fue marcada por el Ministerio Público de la PGJ de Tamaulipas como número 3. La Inspección Ministerial y Levantamiento de Cadáver señala que la excavación de la fosa número 3 fue realizada con ayuda del personal de la Funeraria La Paz de la ciudad de San Fernando. Sin embargo, el documento citado anteriormente en el presente dictamen e incluido en esta averiguación previa del 5 de septiembre del 2011, emitido por el General de Brigada D.E.M. CMTE y dirigido al C. Mayor de J.M. y Lic. A.M.P.M. ADSC a este CG¹¹, sostiene que "...el levantamiento de los cadáveres fue realizado por peritos forenses de la Procuraduría General de Justicia del Estado, dando fe de los hechos el A.M.P.F.C.¹²...."¹³ No contamos con documentación de la Marina al respecto. No obstante, en sesión de Comisión Forense del día 21 de agosto del 2015, los peritos de la PGR y del EAAF adscritos a dicha Comisión acordaron no haber encontrado documentación por el momento en donde se acredite la presencia de peritos estatales en las exhumaciones de los restos de las fosas clandestinas de San Fernando, Tamaulipas, de abril del 2011 y semanas siguientes. Los peritos de la PGR no participaron en dichas exhumaciones.¹⁴ Es decir que, **al parecer, las exhumaciones se habrían realizado sin presencia pericial**. En la documentación analizado por Comisión Forense proveniente de la averiguación previa AP39/2011 de la PGJ de Tamaulipas no se encontraron tampoco dictámenes de criminalística sobre el levantamiento de cadáveres; sólo Fe Ministeriales.

¹⁰ La "Inspección Ministerial y Levantamiento de Cadáver", que hace referencia a los restos AP39/2011, FOSA 3, CUERPO 1, se anexa al presente Dictamen Integrado de Identificación.

¹¹ CG significa Cuartel General.

¹² D.E.M. significa Del Ejército Mexicano; J.M. significa Justicia Militar; ADSC significa adscrito; CG significa Cuartel General; A.M.P.F.C. significa Agente del Ministerio Público del Fuero Común.

¹³ "Informe de las Fosas Clandestinas", SEDENA, 5 de septiembre del 2011.

¹⁴ La minuta de dicha sesión de Comisión Forense se encuentra a disposición.

restos de las fosas clandestinas de San Fernando, Tamaulipas, de abril del 2011 y semanas siguientes. Los peritos de la PGR no participaron en dichas exhumaciones.¹⁶ Es decir que, al parecer, las exhumaciones se habrían realizado sin presencia pericial. En la documentación analizado por Comisión Forense proveniente de la averiguación previa AP151/ 2011 de la PGJ de Tamaulipas no se encontraron tampoco dictámenes de criminalística sobre el levantamiento de cadáveres; sólo Fe Ministeriales.

La Inspección Ministerial y Levantamiento de Cadáver del día 25 de abril del 2011, da fe de "...tener la vista un cuerpo sin vida de una persona del género MASCULINO el cual se encuentra en avanzado estado de descomposición, localizado en el interior de una fosa, marcado con el numero UNO."

En ese mismo documento se indica que por disposición del Ministerio Público de la PGJ de Tamaulipas, se le ordena a la Funeraria "en turno" levantamiento de cadáver, ordenando al médico legista de la Unidad de Servicios Periciales de la ciudad de San Fernando que practique la necropsia de ley.

Según la misma fuente, se menciona en OBSERVACIONES: "dicho cuerpo antes mencionado fue encontrado en el interior de una fosa el cual se encontraba en avanzado estado de descomposición; el cual se presentaba la cabeza desprendida de su cuerpo...". Es importante resaltar que esta es la única documental de 2011 que menciona que la cabeza se encontró desprendida del cuerpo (ver sección de inventario de los restos AP151 F2 C1 del presente dictamen).

Según la información que consta en la "Necropsia", emitida por la PGJ de Tamaulipas y la "Fe Ministerial de Autopsia e Inspección de Cadáver"¹⁷ de la PGJ de Tamaulipas, la autopsia de los restos "AP151 F2 C1" se practicó el 26 de abril del 2011 en las instalaciones de la Funeraria La Paz, ubicada en la ciudad de San Fernando, Tamaulipas.

INHUMACIÓN DE LOS RESTOS AP151/2011, FOSA 2, CUERPO 1, EN PANTEÓN EN SAN FERNANDO, TAMAULIPAS:

El Oficio 1050/2011 del 3 de junio de 2011 girado por el Agente del Ministerio Público Auxiliar de la Dirección de Averiguaciones Previas de la PGJ Tamaulipas de San Fernando solicita al encargado de la Funeraria La Paz, que "se les de cristiana sepultura a los tres cuerpos NO IDENTIFICADOS, marcados con el número UNO, DOS Y TRES, los cuales serán sepultados en la MANZANA DOS, LÍNEA TRES, en las gavetas VEINTIOCHO, TREINTA Y OCHO Y TREINTA Y UNO de la fosa común del Panteón DEL RINCÓN de esta ciudad".

De acuerdo al Acta Ministerial que se levanta dentro de la AP151/2011 el 7 de junio de 2011, se acuerda que antes de la inhumación de los cuerpos localizados el 25 de abril de 2011, para poder "contar con mayores elementos que permitan la identidad de los referidos cuerpos, se ordena al Perito Médico Legista antes mencionado extraiga de los mismos dos muestras que considere aptas para la práctica de la prueba de ADN y en su caso se pueda obtener el perfil genético.

EXHUMACIÓN DE LOS RESTOS AP151/2011, FOSA 2, CUERPO 1, DEL PANTEÓN MUNICIPAL DEL RINCÓN, SAN FERNANDO, TAMAULIPAS:

¹⁶ La minuta de dicha sesión de Comisión Forense se encuentra a disposición.

¹⁷ La "Fe Ministerial de Autopsia e Inspección de Cadáver", de fecha 26 de abril del 2011, que hace referencia a los restos AP151/2011, FOSA 2, CUERPO 1, se anexa al presente Dictamen Integrado de Identificación.

HECHOS, LOGRANDO EXTRAER 2 (DOS) CUERPOS DEL SEXO MASCULINO Y EN ESTADO DE DESCOMPOSICIÓN, CONCLUYENDO LAS ACTIVIDADES DE EXCAVACIÓN A LAS 15, 8 ABR.2011".

El segundo levantamiento al que hace referencia este documento coincide en número de fosas (2), el número total de restos de 8 personas encontrados en ellas, y la distribución por sexo de este número de (5 masculinos y 3 femeninos), con aquellos incluidos en la AP37/2011.

AP37/2011 FOSA 1 CUERPO 5:

Según la "Inspección Ministerial y Levantamiento de Cadáver"¹⁴ de la AP37/2011 de la PGJ de Tamaulipas los restos AP37 F1 C5 fueron recuperados por el Ministerio Público de Tamaulipas el 8 de abril del 2011. Las fosas número 1 y 2 de esta averiguación son de carácter clandestino, ya que no se encontraban ubicadas dentro de un predio destinado a la inhumación oficial de restos.

De acuerdo a la documentación analizada por el EAAF, la fosa correspondiente a los restos AP37 F1 C5 fue marcada por el Ministerio Público de la PGJ de Tamaulipas como número 1. La Inspección Ministerial y Levantamiento de Cadáver señala que el Ministerio Público ordena el levantamiento de la fosa número 1 al personal de la Funeraria "en turno" de la ciudad de San Fernando. Sin embargo, el documento citado anteriormente en el presente dictamen e incluido en esta averiguación previa del 5 de septiembre del 2011, emitido por el General de Brigada D.E.M. CMTE Miguel Gustavo GONZALEZ CRUZ y dirigido al C. Mayor de J.M. y Lic. A.M.P.M. ADSC a este CG¹⁵, sostiene que "...el levantamiento de los cadáveres fue realizado por peritos forenses de la Procuraduría General de Justicia del Estado, dando fe de los hechos el A.M.P.F.C.¹⁶..."¹⁷ No obstante, en sesión de Comisión Forense del día 21 de agosto del 2015, los peritos de la PGR y del EAAF adscritos a dicha Comisión acordaron no haber encontrado documentación por el momento en donde se acredite la presencia de peritos estatales en las exhumaciones de los restos de las fosas clandestinas de San Fernando, Tamaulipas, de abril del 2011 y semanas siguientes. Los peritos de la PGR no participaron en dichas exhumaciones.¹⁸ Es decir que, **al parecer, las exhumaciones se habrían realizado sin presencia pericial.** En la documentación analizado por Comisión Forense proveniente de la averiguación previa AP37/2011 de la PGJ de Tamaulipas no se encontraron tampoco dictámenes de criminalística sobre el levantamiento de cadáveres; sólo Fe Ministeriales.

Según la Inspección Ministerial y Levantamiento de Cadáver del día 8 de abril del 2011, se da fe de "...tener la vista un cuerpo sin vida del género MASCULINO en avanzado estado de descomposición localizado en interior de una fosa; marcado con el número CINCO..." cuya posición es de cubito dorsal, con la cabeza al sur y los pies al norte, describiendo vestimenta que llevaba puesta que se detallara en sección aparte de este dictamen.

En ese mismo documento se indica que por disposición del Ministerio Público de la PGJ de Tamaulipas, se le ordena a la Funeraria "en turno" levantamiento de cadáver, ordenando al médico legista de la Unidad de Servicios Periciales de la ciudad de San Fernando que practique la necropsia de ley. Según la misma fuente, se menciona

¹⁴ La "Inspección Ministerial y Levantamiento de Cadáver", que hace referencia a los restos AP37/2011, FOSA 1, CUERPO 5, se anexa al presente Dictamen Integrado de Identificación.

¹⁵ CG significa Cuartel General.

¹⁶ D.E.M. significa Del Ejército Mexicano; J.M. significa Justicia Militar; ADSC significa adscrito; CG significa Cuartel General; A.M.P.F.C. significa Agente del Ministerio Público del Fuero Común.

¹⁷ "Informe de las Fosas Clandestinas", SEDENA, 5 de septiembre del 2011.

¹⁸ La minuta de dicha sesión de Comisión Forense se encuentra a disposición.

	04	44 y restos óseos
1173 ó 128	01	43
	02	05
1198 ó 130	01	09
	02	04
1114 ó 123	01	01
	02	01
	03	01
	04	05
	05	02
	06	01
TOTAL	14 fosas	122 cuerpos y restos óseos

Los restantes aproximadamente 74 cuerpos exhumados de fosas clandestinas en esa fecha, están agrupados en 13 averiguaciones previas adicionales de la PGJ de la Tamaulipas: AP36/2011, AP37/2011, AP38/2011, AP39/2011, AP59/2011, AP141/2011, AP151/2011, AP152/2011, AP154/2011, AP35/2011, AP52/2011, AP53/2011, AP62/2011; todas ellas de la PGJ de Tamaulipas. Estos 74 cuerpos no identificados fueron inhumados por la PGJ de Tamaulipas nuevamente en parte en un Panteón en Ciudad Victoria y en parte, en un Panteón en San Fernando distribuidos de la siguiente forma:

36 cuerpos inhumados en el Panteón de San Fernando, Tamaulipas:

AP de PGJ	No. de fosa clandestina	Número de cuerpos por fosa	TOTAL
AP36/2011	1	3	1 fosa; 3 cuerpos
AP37/2011	1	6	2 fosas; 8 cuerpos
	2	2	
AP38/2011	1	1	1 fosa; 1 cuerpo
AP39/2011	1	1	9 fosas; 9 cuerpos (aunque sólo fueron recibidos por Comisión Forense 8 cuerpos en la
	2	1	
	3	1	
	4	1	
	5	1	

COMPARACIÓN DE INVENTARIO DE LOS RESTOS OCCISO 21, SEGÚN AUTOPSIA DEL 13 DE MAYO DEL 2012 Y SEGÚN EXAMEN DE LOS RESTOS POR PERITOS DEL EAAF INICIADO EL 10 DE JULIO DE 2017:

No es posible realizar una comparación de inventario óseo de los restos OCCISO 21, entre la documentación mencionada de autopsia del 13 de mayo del 2012 y el examen de restos del 13 de julio de 2017, toda vez que en el examen del 2012 es muy somero y no hay una descripción detallada, pieza ósea por pieza ósea, como pudo realizarse en el examen de estos restos en el 2017. Sin embargo, se observó una inconsistencia importante: en el examen de los restos del OCCISO 21 los peritos de Comisión Forense tanto del EAAF como de la PGR incluyeron la presencia parcial de maxilar superior y mandíbula. El resto del inventario del 2012 es similar al realizado por esta Comisión en el 2017.

III. COMPARACIÓN DE INFORMACIÓN DE DATOS ANTE MORTEM DEL SR. [REDACTED] [REDACTED] CON INFORMACIÓN POST MORTEM DEL OCCISO 21

III.1. PERFIL BIOLÓGICO Y OTROS DATOS DE FILIACIÓN

Ante mortem: Según la información proporcionada en la entrevista realizada a los familiares del Sr. [REDACTED] en la Unidad del Migrante ubicada en Ciudad de México, el 23 de agosto de 2017, a la Comisión Forense, el Sr. [REDACTED], de nacionalidad mexicana, desaparecido el 9 de mayo de 2012.

Durante la entrevista la familia refirió que el Sr. [REDACTED] nació el 27 de junio del 1988 en Jiménez, en el estado de Tamaulipas, y **tenía 23 años al momento de su desaparición**. La persona desaparecida era de contextura robusta, con un marcado desarrollo muscular, de una estatura aproximada de entre **160 y 165cm**, un peso estimado de **65 kilogramos**, color de piel morena y color de ojos café. Con hábito de lateralidad derecha y el cabello era medio ondulado, negro, abundante, corto en los laterales y un poco más largo en la parte superior, tenía barba y bigotes muy tupidos, pero se los rasuraba.

Post mortem: La autopsia practicada en el año 2012 por la PGJ de Nuevo León, señala que se trata de los restos correspondientes a un individuo de sexo **masculino**. La necropsia del 2012 no señala una edad aparente, de color moreno, de complexión robusta y señala una estatura de 1.15mts en vida del OCCISO 21 (se debe considerar que dicha estimación está basada en las medidas del cadáver con ausencia de extremidad cefálica y ausencia de parte de miembros inferiores).

Examen EAAF, 13 de julio de 2017: Según el Dictamen de Antropología Forense emitido por el EAAF, los restos codificados como OCCISO 21 corresponden a un individuo **masculino**, de 25 años \pm 5 años (**entre 20 y 30 años**), y con una estatura de entre **167.114cm y 176.094cm**. Es decir, que **se observa consistencia en sexo entre el OCCISO 21 y el Sr. [REDACTED]**



-
- "Manos y Uñas (Manchas): NO VALORABLE".
 - EXAMEN TRAUMATOLÓGICO: ...Ausencia traumática de extremidad superior izquierda a nivel de hombro con herida de 74.0cm cortocontusa en toda su circunferencia, ausencia traumática de extremidad superior derecha a nivel de hombro derecho con herida cortocontusa de 61.0cm en toda su circunferencia."

Informe sobre Múltiple Homicidio, PGJ de Nuevo León, 2012:

- "48.-N.N.MASCULINO [...] mutilado de ambas manos [...]"

Informe de Dirección de Criminalística y Servicios Periciales, PGJ de Nuevo León, 2012:

- "NO HUELLAS POR FALTA DE ELEMENTOS ANATOMICOS:...A-1602-12..."

Miembros inferiores y pies:

Acta de Fe Ministerial e Inspección Cadavérica, PGJ de Nuevo León, 2012:

- "...extremidades inferiores mutiladas a partir del muslo..."

Autopsia, PGJ de Nuevo León, 2012:

- "Estatura: 1,27mts.
- EXAMEN TRAUMATOLOGICO:...equimosis en cara externa de muslo derecho...ausencia traumática de pierna derecha, nivel de rodilla derecha con herida cortocontusa de 55.0cm en toda su circunferencia, ausencia traumática de pierna izquierda a nivel de rodilla izquierda con herida cortocontusa de 53.0cm en toda su circunferencia."

Informe sobre Múltiple Homicidio, PGJ de Nuevo León, 2012:

- "48.-N.N.MASCULINO [...] mutilado de piernas a la altura de las rodillas [...]"

INVENTARIO DEL EAAF SOBRE LOS RESTOS OCCISO 48, INICIADO EL 10 DE JULIO DE 2017:

Inventario detallado: cadáver incompleto.

- Se trata de un torso con presencia parcial de miembros inferiores y superiores en continuidad anatómica con el torso.
- **Se observa presencia completa de:** clavícula derecha e izquierda, omóplato derecho e izquierdo, 12 costillas derechas, 12 costillas izquierdas, 3ª a 7ª vértebra cervical, todas las vértebras dorsales, todas las vértebras lumbares, sacro, coxal derecho e izquierdo, fémur derecho, rótula izquierda.



- "ORIENTACION:...cabeza hacia el lado norte..."
- "TEZ aperlado, CABELLO negro, FRENTE amplia, NARIZ recta...". No se aprecian cejas, pestañas, ojos, mentón, pestañas, labios, ni boca. Sin bigote ni barba.
- "...procediendo el médico legista a **abrir la cavidad craneal**,...se encuentra en estado de licuefacción..."
- Presenta un orificio al parecer producido por disparo de arma de fuego con entrada en región frontal izquierdo de la línea entre la piel y el cuerpo cabelludo..."

Autopsia, PGJ Tamaulipas, 26 de agosto del 2010, Reynosa, Tamaulipas:

- "...orificio de entrada en el hueso frontal del lado izquierdo en la línea media por debajo del cuero cabelludo de 0,2 cm y de forma estelar".
- "La muerte del occiso... es como consecuencia de por Shock hipovolémico por lesión en órgano craneal causado por proyectil de arma de fuego"

Acta Médica, PGR, 25 de agosto del 2010 en Rancho Huizache:

- "...localizado...con la cabeza dirigida hacia el sur sobre un plástico negro mismo que se encontraba colocado sobre carpeta asfáltica..."
- "...pabellones auriculares medianos..."
- "...tez morena clara, complexión mediana, cara de forma oval, frente amplia, cejas ausentes, ojos no valorables, pestañas ausentes, boca mediana, labios medianos, pabellones auriculares medianos..."
- "LESIONES AL EXTERIOR: Orificio de entrada con bordes invertidos, de forma oval de 19 x 10 milímetros, localizada en región frontal izquierda a 1,4 centímetros de la línea anterior y a 155 cm del plano de sustentación sin orificio de salida".

Ficha Identidad "CADÁVER 63", PGR, sin fecha:

- "Complexión mediana"
- Frente, cejas, boca, labios, nariz, mentón y piel "no valorable debido al estado de descomposición en que se encontró."

Seguimiento de Necropsia, PGR, 26 de agosto Reynosa, Tamaulipas:

- "...tez morena clara, cara de forma oval, frente amplia, cejas ausentes, ojos no valorables, pestañas ausentes, boca mediana, labios medianos, pabellones auriculares regulares..."
- "LESIONES AL EXTERIOR: ...Con características de orificio de entrada con bordes invertidos, de forma circular de 19 x 10 milímetros, localizada en región frontal izquierda a 1,4 centímetros de la línea media anterior y a 155 centímetros del plano de sustentación sin orificio de salida..."
- "LESIONES AL INTERIOR: CRÁNEO:... encontrando perforación de meninges cerebrales, pérdida e anatomía de hemisferios cerebrales, fractura de piso medio de base de cráneo"... "CUELLO: ...A la disección de tejidos blandos pálidos, esófago y tráquea centrales, al corte libre en su luz".

TÓRAX Y ABDOMEN:

dichas exhumaciones.¹³ Es decir que, **al parecer, las exhumaciones se habrían realizado sin presencia pericial**. En la documentación analizado por Comisión Forense proveniente de la averiguación previa AP39/2011 de la PGJ de Tamaulipas no se encontraron tampoco dictámenes de criminalística sobre el levantamiento de cadáveres; sólo Fe Ministeriales.

Según la Inspección Ministerial y Levantamiento de Cadáver del día 8 de abril del 2011, se da fe de "...tener la vista un cuerpo sin vida de una persona del género MASCULINO el cual se encuentra en avanzado estado de descomposición, por lo que resulta imposible describir sus rasgos faciales, el cual fue marcado con el número **UNO** de la fosa **UNO**."

En ese mismo documento se indica que por disposición del Ministerio Público de la PGJ de Tamaulipas, se le ordena a la Funeraria "en turno" levantamiento de cadáver, ordenando al médico legista de la Unidad de Servicios Periciales de la ciudad de San Fernando que practique la necropsia de ley.

Según la misma fuente, se menciona en OBSERVACIONES: " dicho cuerpo antes mencionado fue encontrado en el interior de una fosa el cual se encontraba en avanzado estado de descomposición; además presentaba las extremidades de su cuerpo..."

Según la información que consta en la "Necropsia", emitida por la PGJ de Tamaulipas y la "Fe Ministerial de Autopsia e Inspección de Cadáver"¹⁴ de la PGJ de Tamaulipas, la **autopsia de los restos "AP39 F1 C1" se practicó el 9 de abril del 2011** en las instalaciones de la Funeraria La Paz, ubicada en la ciudad de San Fernando, Tamaulipas.

INHUMACIÓN DE LOS RESTOS AP39/2011, FOSA 1, CUERPO 1, EN PANTEÓN EN SAN FERNANDO, TAMAULIPAS:

El Acuerdo del 15 de abril de 2011 girado por el Agente del Ministerio Público Auxiliar de la Dirección de Averiguaciones Previas de la PGJ Tamaulipas de San Fernando solicita al encargado de la Funeraria La Paz, que "se envíen a FOSA COMÚN, **nueve cuerpos** no identificados, encontrados en el Ejido Las Norias **en 9 fosas individuales**".

Según la Diligencia de Exhumación de la PGJ de Tamaulipas, ya que sólo se cuenta con el Acuerdo del 15 de abril de 2011, se conoce que los restos fueron inhumados en una fosa individual "GAVETA NÚMERO 1, LÍNEA 3, MANZANA 2" en el panteón municipal de la ciudad de San Fernando, Tamaulipas por el ministerio público de dicho estado.

Esta averiguación previa se encuentra bajo jurisdicción federal en las oficina de UEIS/SEIDO/ PGR de Ciudad de México ya que la totalidad de las trece (13) Averiguaciones Previas que quedarón bajo el fuero común en la PGJ de Tamaulipas desde abril del 2011, fueron atraídas por la Federación en marzo del 2017, como lo define el acuerdo por el que se ordena la acumulación de las averiguaciones previas, del 12 de junio de 2015¹⁵.

¹³ La minuta de dicha sesión de Comisión Forense se encuentra a disposición.

¹⁴ La "Fe Ministerial de Necropsia e Inspección de Cadáver", de fecha 9 de abril del 2011, que hace referencia a los restos AP39/2011, FOSA 1, CUERPO 1, se anexa al presente Dictamen Integrado de Identificación.

¹⁵ Se anexa el documento del que se hace mención.

Según la Inspección Ministerial y Levantamiento de Cadáver del día 8 de abril del 2011, se da fe de "...tener la vista un cuerpo sin vida de una persona de la cual no se puede precisar su sexo debido a su avanzado estado de descomposición, el cual fue marcado con el numero **UNO**, de la fosa **TRES**."

En ese mismo documento se indica que por disposición del Ministerio Público de la PGJ de Tamaulipas, se le ordena a la Funeraria "en turno" levantamiento de cadáver, ordenando al médico legista de la Unidad de Servicios Periciales de la ciudad de San Fernando que practique la necropsia de ley.

Según la misma fuente, se menciona que "...se le aprecian las extremidades desprendidas brazos y piernas..."

Según la información que consta en la "Necropsia", emitida por la PGJ de Tamaulipas y la "Fe Ministerial de Autopsia e Inspección de Cadáver"¹⁵ de la PGJ de Tamaulipas, la **autopsia de los restos "AP39 F3 C1" se practicó el 9 de abril del 2011** en las instalaciones de la Funeraria La Paz, ubicada en la ciudad de San Fernando, Tamaulipas.

INHUMACIÓN DE LOS RESTOS AP39/2011, FOSA 3, CUERPO 1, EN PANTEÓN EN SAN FERNANDO, TAMAULIPAS:

La Constancia del 15 de abril de 2011 girado por el Agente del Ministerio Público Auxiliar de la Dirección de Averiguaciones Previas de la PGJ Tamaulipas de San Fernando solicitó al encargado de la Funeraria La Paz, que "se envíen a FOSA COMÚN, **nueve cuerpos** no identificados, encontrados en el Ejido Las Norias **en 9 fosas individuales**".

Según la Diligencia Ministerial de Exhumación de la PGJ de Tamaulipas del 3 de octubre de 2014, los restos fueron inhumados en una fosa individual "GAVETA 7, LÍNEA 3, MANZANA 2" en el panteón municipal de la ciudad de San Fernando, Tamaulipas por el ministerio público de dicho estado. En el momento de la inhumación, sólo se realizó un Acuerdo de fecha 15 de abril de 2011 en donde se menciona que "se envíen a FOSA COMÚN, nueve cuerpos no identificados, encontrados en el Ejido Las Norias en 9 fosas individuales".

En la actualidad, la Averiguación Previa 39/2011 se encuentra bajo jurisdicción federal en las oficina de UEIS/SEIDO/PGR en la Ciudad de México, ya que la totalidad de las trece (13) Averiguaciones Previas que quedarón inicialmente bajo el fuero común en la PGJ de Tamaulipas desde abril del 2011, fueron atraídas por la Federación en febrero del 2017, como lo define el acuerdo por el que se ordena la acumulación de las averiguaciones previas, del 12 de junio de 2015¹⁶.

EXHUMACIÓN DE LOS RESTOS AP39/2011, FOSA 3, CUERPO 1, DEL PANTEÓN MUNICIPAL DEL RINCÓN, SAN FERNANDO, TAMAULIPAS:

Según consta en la "Trascripción de Diligencia Ministerial de Exhumación", los restos codificados como **AP39/2011, FOSA 3, CUERPO 1 de la Procuraduría General de Justicia (PGJ) del estado de Tamaulipas** fueron recuperados por la PGJ de Tamaulipas **el día 3 de octubre del 2014** del Panteón "Del Rincón" ubicado en la calle López Mateos y Margarita Maza de Juárez, Colonia Américo Villarreal Guerra, Municipio de San

¹⁵ La "Fe Ministerial de Necropsia e Inspección de Cadáver", de fecha 9 de abril del 2011, que hace referencia a los restos AP39/2011, FOSA 3, CUERPO 1, se anexa al presente Dictamen Integrado de Identificación.

¹⁶ Se anexa el documento del que se hace mención.

Según consta en la "Transcripción de Diligencia de Exhumación", los restos codificados como AP151/2011, FOSA 2, CUERPO 1 de la Procuraduría General de Justicia (PGJ) de Tamaulipas fueron exhumados por peritos de la PGJ de Tamaulipas el día 3 de octubre del 2014 del Panteón Municipal "Del Rincón" ubicado en la calle López Mateos y Margarita Maza de Juárez, Colonia Américo Villarreal Guerra, municipio de San Fernando, Tamaulipas.

Según la documentación señalada, el cadáver codificado como AP151 F2 C1 fue exhumado de una fosa común ubicada en la "manzana 2", "línea 3", "gaveta 38, por personal ministerial y pericial de la PGJ del estado de Tamaulipas, sin participación ni aviso a la Comisión Forense.

A pesar de que la Comisión Forense solicitó en reiteradas ocasiones autorización a la PGJ de Tamaulipas para exhumar este y los otros restos correspondientes a fosas clandestinas recuperadas en abril y mayo del 2011 en San Fernando, Tamaulipas que son objetos del mandato de esta Comisión, la Procuraduría General de Justicia de Tamaulipas exhumó el 3 de octubre del 2014 todos estos restos provenientes de las fosas clandestinas mencionadas que habían sido inhumados en el Panteón El Rincón, de San Fernando sin consulta previa. Los peritos del EAAF nos enteramos de esta actividad a través de los medios de comunicación a pesar de que la investigación general sobre las fosas clandestinas de San Fernando de abril del 2011, en lo que hace a los identificación de restos, se encuentran bajo mandato de la Comisión Forense y que la PGJ de Tamaulipas había firmado una adenda de colaboración con la Comisión Forense.

La Comisión Forense cuenta con una copia del Dictamen Fotográfico de la exhumación a partir de la información que consta en el AP151/2011 a la cual accedió recién en julio del 2017. Sin embargo, no se ha tenido acceso a ningún dictamen pericial de criminalística de campo, ni de video, sobre la exhumación de estos restos del panteón de San Fernando, Tamaulipas.

Esa misma Diligencia Ministerial señala que la exhumación se realizó en parte con el apoyo de una retroexcavadora y también con exhumación manual al acercarse a la profundidad a la que se encontraban los restos coordinando el trabajo con un perito en criminalística de campo "...a una profundidad de no mayor a 80 cm... dicho perito procede a la excavación manual auxiliado por personal del panteón... verificando la etiqueta de material de PVC que lo identifica, por lo que se deposita la misma junto con el cuerpo dentro de una bolsa de cadáver blanca nueva...". Ese documento señala que los restos fueron trasladados desde San Fernando hasta el SEMEFO de Ciudad Victoria, Tamaulipas en un vehículo tipo carroza ,de la Funeraria "Capillas del Refugio", identificada con número de serie KMFWB3XHU243312 , sin indicar fecha.

El 3 de octubre de 2014 los restos de la AP151 fueron exhumados en San Fernando y trasladados al SEMEFO de Ciudad Victoria, Tamaulipas.

El día 21 de noviembre del 2014, los restos AP151/2011, FOSA 2, CUERPO 1, junto con todos aquellos exhumados por la PGJ de Tamaulipas del Panteón Municipal de San Fernando fueron trasladados por vía aérea a las instalaciones del Instituto de Ciencias Forenses (INCIFO) ubicadas en la Ciudad de México para su examen por parte de peritos de la Comisión Forense.

Ante la eventualidad de inconsistencias que pudieran encontrarse entre la codificación de la fosa exhumada, la codificación de la bolsa de cadáver conteniendo los restos y aquella correspondiente a los restos que según los registros y documentos consultados habrían sido inhumados en dicha sepultura, el EAAF asigna siempre un código

que "...se aprecia que la cabeza está desprendida de su cuerpo, así como atado de las manos hacia la espalda con un mecate de color amarillo de nylon, no se le aprecian rasgos faciales..."

EXAMEN PERICIAL DE LOS RESTOS AP37 F1 C5

Según la información que consta el "Acuerdo" del 9 de abril del 2011 y en la "Autopsia", y la "Fe Ministerial de Autopsia e Inspección de Cadáver"¹⁹ documentos todos emitidos por la PGJ de Tamaulipas, la **autopsia de los restos "AP37 F1 C5" se practicó el 10 de abril del 2011** en las instalaciones de la Funeraria del Recuerdo, ubicada en San Fernando, Tamaulipas. Durante la autopsia se tomaron muestras de los restos para análisis genéticos con fines identificatorios. Según la documentación analizada, intervienen también peritos en química, dactiloscopia y en foto y video

INHUMACIÓN DE LOS RESTOS AP37/2011, FOSA 1, CUERPO 5, EN PANTEÓN "DEL RINCÓN" EN SAN FERNANDO, TAMAULIPAS:

El Oficio 654/2011 enviado al Presidente Municipal de San Fernando, Tamaulipas del 16 de abril de 2011 girado por el Agente del Ministerio Público Investigador de la PGJ Tamaulipas de San Fernando solicitó "que se sirva ordenar a quien corresponda designe el lugar correspondiente dentro de la fosa común de este municipio y así depositar en su interior los ocho cuerpos que fueron encontrados en dos fosas localizadas en el ejido el arenal".

De acuerdo a la Diligencia de depósito de Cadáver el 17 de abril de 2011 de la PGJ de San Fernando, se realiza una toma adicional de muestras genéticas de los 8 cuerpos de la A37/2011 antes de inhumarlos y se menciona que "hecho lo anterior se procede a colocar todas y cada una de dichas bolsas en una camioneta propiedad de la funeraria del Recuerdo, procediendo a trasladarnos al lugar que ocupa el Panteón Municipal, y una vez constituidos en dicho panteón se procede a bajar de la citada carroza los ocho cuerpos señalados". Más adelante el documento especifica que "se procede a colocar el cuerpo número CINCO FOSA 1 el cual es depositado en la fosa marcada con número de gaveta diecisiete la cual es cerrada con tierra colocándosele una cruz de estructura metálica para su identificación".

EXHUMACIÓN DE LOS RESTOS AP37/2011, FOSA 1, CUERPO 5, DEL PANTEÓN MUNICIPAL DEL RINCÓN, SAN FERNANDO, TAMAULIPAS:

Según consta en la "Transcripción de Diligencia Ministerial de Exhumación", los restos codificados como **AP37/2011, FOSA 1, CUERPO 5 de la Procuraduría General de Justicia (PGJ) del estado de Tamaulipas** fueron exhumados peritos de los servicios periciales de la PGJ por solicitud de la PGJ de Tamaulipas el **día 3 de octubre del 2014** del Panteón "Del Rincón" ubicado en la calle López Mateos y Margarita Maza de Juárez, Colonia Américo Villarreal Guerra, Municipio de San Fernando, Tamaulipas.

Según la documentación señalada, el cadáver codificado como **F1 C5** fue exhumado de una fosa "común marcada con una cruz de metal color blanca como gaveta diecisiete, de la manzana dos, fila tres", por personal ministerial y pericial de la PGJ del estado de Tamaulipas, sin participación ni aviso a la Comisión Forense.

A pesar de que la Comisión Forense solicitó en reiteradas ocasiones la autorización para exhumar los restos recuperados de las fosas clandestinas de abril del 2011 en San Fernando que habían sido posteriormente

¹⁹ La "Fe Ministerial de Necropsia e Inspección de Cadáver", de fecha 10 de abril del 2011, que hace referencia a los restos AP37/2011, FOSA 1, CUERPO 5, se anexa al presente Dictamen Integrado de Identificación.

	6	1	AP197/2011, haciendo mención que en la exhumación del 3 octubre de 2014, la fosa 7 estaba vacía)
	7	1	
	8	1	
	9	1	
AP59/2011	1	3	3 fosas; 6 cuerpos
	2	1	
	3	2	
AP141/2011	1	1	2 fosas; 2 cuerpos
	2	1	
AP151/2011	1	1	3 fosas; 3 cuerpos
	2	1	
	3	1	
AP152/2011	1	2	1 fosas; 2 cuerpos
AP154/2011	1	2	1 fosas; 2 cuerpos
TOTAL			23 fosas; 36 cuerpos

38 cuerpos inhumados en el Panteón de Ciudad Victoria, Tamaulipas:

AP de PGJ	No. de fosa clandestina.	Número de cuerpos por fosa	TOTAL
AP35/2011	1	1	1 fosa; 1 cuerpo
AP52/2011	1	8	3 fosas; 24 cuerpos
	2	3	
	3	13	
AP53/2011	1	2	2 fosas; 5 cuerpos
	2	3	
AP82/2011	1	3	5 fosas; 8 cuerpos
	2	2	
	3	1	
	4	1	
	5	1	

En relación a la diferencia entre la estatura reportada por la familia (160-165cms) y la estimada para los restos OCCISO 21 (entre 167.114 y 176.094), no es significativa.

En cuanto al origen poblacional, el mismo no fue estimado en la autopsia ni por los peritos de la Comisión Forense, ya que los indicadores principales para dicha determinación en restos esqueletizados se encuentran ausentes (cráneo, gran parte de la dentición) o en avanzado estado de descomposición (piel).

III.2. CARACTERÍSTICAS INDIVIDUALIZADORAS Y ELEMENTOS DECORATIVOS EXTERNOS EN LA PIEL

Ante mortem. En cuanto a marcas identificatorias en la piel, los familiares del Sr. [REDACTED]

[REDACTED] señalaron los siguientes elementos:

- Quemadura en el brazo izquierdo. Tuvo tres operaciones, con injertos que le sacaron de la pierna. Tenía 3 años y le cayó el atole de arroz hirviendo. Estuvo en el Hospital infantil de Ciudad Victoria. Se le ve la quemadura desde el dorso de la mano hasta arriba del codo. La peor quemada está cerca de la parte interna del codo. Es notable, más claro que el resto de la piel, con textura.
- Cicatrices en la parte frontal, tercio medio, de los muslos derecho e izquierdo, de donde le sacaron los injertos para el brazo. Muy notables, más claro que el resto de la piel.
- Cicatrices por el tratamiento de cáncer, con la radiación. Tenía dos en la base del cuello, en la parte anterior, uno de cada lado, y luego en el centro del pecho, bajando hacia el estómago (puntos verticales). Se ven pequeños de color negro.
- Lunares en general.

Post mortem: Acta de Fe Ministerial e Inspección Cadavérica, PGJ de Nuevo León, 2012:

- "[...] se encuentra en avanzado estado de descomposición, motivo por el cual no se puede describir su media filiación...no cuenta con tatuajes..."

Oficio donde se "Informa sobre múltiple homicidio", PGJ de Nuevo León, 2012:

- "...sin tatuajes..."

La autopsia del 2012, PGJ de Nuevo León, señala que no se observan señas individualizadoras en la piel.

Examen EAAF, 13 de julio de 2017: En el examen *post mortem* practicado por peritos del EAAF, no fue posible la observación y valoración pericial sobre las marcas individualizadoras en la piel, por el avanzado estado de descomposición en el que se encontraban los restos del OCCISO 21.

III.3. LESIONES, PATOLOGÍAS Y ANOMALÍAS ANTE MORTEM Y PRÓTESIS

Ante mortem: Los familiares del Sr. [REDACTED] refieren en su entrevista con la Comisión Forense, que presentaba las siguientes lesiones *ante mortem*:

- Cáncer pulmonar, con radioterapia, cuando tenía 11 años. Tuvo un tumor en el corazón y le dio un paro cardiaco. Le dieron un año de quimioterapia (13 radiaciones). Quedó libre de cáncer, hasta la última vez que lo checaron. Lo atendieron en Ciudad Victoria y en Monterrey para el diagnóstico.



- **Se observa presencia parcial de:** húmero derecho, manubrio y cuerpo esternal⁹, 2ª vértebra cervical, fémur izquierdo, rótula derecha.
- **Ausencia de:** cráneo, mandíbula, hioides, húmero izquierdo, radio derecho e izquierdo, cúbito derecho e izquierdo, mano derecha e izquierda, 1ª vértebra cervical, tibia derecha e izquierda, peroné derecho e izquierdo, pie derecho e izquierdo.
- **Evidencia biológica asociada:** No se recibe.
- **Evidencia no biológica asociada:** No se recibe.
 - o Sin embargo en el Dictamen de Criminalística de Servicios Periciales de Nuevo León menciona: "El occiso presentaba las siguientes ropas: 1. Un bóxer en color no apreciable a cuadros marca "Hanes", Talla M.
 - o Documentación del expediente de la PGJ de Nuevo León da cuenta de la orden de destrucción de la vestimenta recuperada en asociación con todos los restos (ver índice anexo).

COMPARACIÓN DE INVENTARIO DE LOS RESTOS OCCISO 48, SEGÚN AUTOPSIA DEL 14 DE MAYO DEL 2012 Y SEGÚN EXAMEN DE LOS RESTOS POR PERITOS DEL EAAF INICIADO EL 10 DE JULIO DE 2017:

No es posible realizar una comparación de inventario óseo de los restos OCCISO 48, entre la documentación mencionada de autopsia del 14 de mayo del 2012 y otros documentos de ese año y el examen de restos del 10 de julio de 2017, toda vez que en el examen del 2012 es muy somero y no hay una descripción detallada, pieza ósea por pieza ósea, como pudo realizarse en el examen de estos restos en el 2017. Sin embargo, no parece haber inconsistencias significativas entre los restos examinados como OCCISO 48 en el año 2012 y los examinados bajo ese mismo código por la Comisión Forense en 2017.

III. COMPARACIÓN DE INFORMACIÓN DE DATOS ANTE MORTEM DEL SR. [REDACTED] CON INFORMACIÓN POST MORTEM DEL OCCISO 48

III.1. PERFIL BIOLÓGICO Y OTROS DATOS DE FILIACIÓN

Ante mortem: Durante la entrevista realizada en el marco de la Comisión Forense, la familia refirió que el Sr. [REDACTED] nació el 9 de mayo del 1978 en Reynosa, estado de Tamaulipas, y tenía 33 años al momento de su desaparición, unos días antes de cumplir los 34.

⁹ La Autopsia N° A1602-2012 realizada en el SEMEFO de Monterrey el día 13 de mayo de 2012 al occiso 48 indica que se tomó "hueso esternal para ADN".



Inspección Ministerial de Cadáver y Autopsia, PGJ de Tamaulipas:

- "COMPLEXIÓN: regular".
- "- Tatuajes: "... en la región clavicular lado derecho el rostro de una mujer,... también en la espalda tatuaje con letra scrip "Dashell" en tórax posterior ambas escapulas".

Autopsia, PGJ Tamaulipas:

- Sin información.
- Tatuajes: "... uno en[región] retroescapular que dice "Dachell"."

Acta Médica, PGR:

- "Perímetro torácico: 92 centímetros."
- "Perímetro abdominal: 96 centímetros"
- Tatuajes: "Tatuaje en región donde se une el cuello con el tórax con la leyenda "Dachel" en un área de 10x5.5cm".

Ficha Identidad "CADÁVER 63", PGR:

- Sin información.
- Tatuajes: "...Otro tatuaje en tórax posterior a nivel de la unión del cuello con el tórax con la leyenda Dachell..."

Seguimiento de Necropsia, PGR:

- "Perímetro torácico: 92 centímetros."
- "Perímetro abdominal: 96 centímetros".
- "...complexión mediana..."
- "LESIONES AL INTERIOR: ...TORAX Y ABDOMEN:...Se realiza incisión y se abre por planos acostumbrados, no apreciándose lesiones o alteraciones viscerales".

MIEMBROS SUPERIORES:

Inspección Ministerial de Cadáver y Autopsia, PGJ de Tamaulipas:

- Tatuaje : "...puede apreciarse en región deltoidea lado derecho con la forma de un cisne y una flecha de dos puntas...en región deltoideas lado izquierdo se aprecia en letra scrip el nombre " Esther" así como un amorfo de seis puntas..."

Autopsia, PGJ Tamaulipas:

- En la región deltoidea derecha un cisne, una flecha con dos puntas y rostros de mujeres, región deltoidea izquierda el nombre Esther, debajo de este nombre una figura con seis puntas .."

Acta Médica, PGR:

- "Surco blando circundante a nivel de la articulación de las muñecas".

EXHUMACIÓN DE LOS RESTOS AP39/2011, FOSA 1, CUERPO 1, DEL PANTEÓN MUNICIPAL DEL RINCÓN, SAN FERNANDO, TAMAULIPAS:

Según consta en la "Trascripción de Diligencia de Exhumación", los restos codificados como **AP39/2011, FOSA 1, CUERPO 1 de la Procuraduría General de Justicia (PGJ) del estado de Tamaulipas** fueron recuperados el **día 3 de octubre del 2014** del Panteón "Del Rincón" ubicado en la calle López Mateos y Margarita Maza de Juárez, Colonia Américo Villarreal Guerra, Municipio de San Fernando, Tamaulipas.

Según la documentación señalada, el cadáver codificado como **F1 C1** fue exhumado de una fosa individual, ubicada en la "manzana 2", "línea 3", identificada con una cruz metálica de color blanco con la leyenda "gaveta 6", por personal ministerial y pericial de la PGJ del estado de Tamaulipas, sin participación ni aviso a la Comisión Forense.

A pesar de que se solicitó en reiteradas ocasiones autorización para exhumar por parte de la Comisión Forense al estado de Tamaulipas, la Procuraduría General de Justicia de Tamaulipas tomó la decisión de exhumar los restos de las fosas clandestinas que habían sido posteriormente inhumados en el Panteón El Rincón, de San Fernando y enviar los restos sin consulta previa a la Comisión Forense. Los peritos del EAAF nos enteramos de esta actividad a través de los medios de comunicación a pesar de que la investigación general sobre las fosas clandestinas de San Fernando de abril del 2011, en lo que hace a los identificación de restos, se encuentran bajo mandato de la Comisión Forense y que la PGJ de Tamaulipas había firmado una adenda de colaboración con la Comisión Forense.

La Comisión Forense cuenta con una copia del Dictamen Fotográfico de la exhumación a partir de la información que consta en el AP39/2011 a la cual accedió recién en mayo del 2017. Sin embargo, no se ha tenido acceso a ningún dictamen pericial de criminalística de campo, ni de video, sobre la exhumación de estos restos del panteón de San Fernando, Tamaulipas.

Esa misma Diligencia Ministerial señala que la exhumación se realizó en parte con el apoyo de una retroexcavadora y también con exhumación manual al acercarse a la profundidad a la que se encontraban los restos coordinando el trabajo con un perito en criminalística de campo. "...a una profundidad de no mayor a 80cm... dicho perito procede a la excavación manual auxiliado por personal del panteón, encontrando una bolsa de polietileno en color blanco con cierre, rota en la mayoría de sus partes, con una etiqueta con la leyenda "Cuerpo 1 fosa 1, EJIDO LAS NORIAS SOBRE UNA BRECHA A 9.5 KM APROX. HACIA EL LADO ESTE DEL MPIO. DE SAN FERNANDO TAMAULIPAS; FECHA: 8 -ABRIL -2011, D.G.A.P. AP.P. 39/2011", en la cual se aprecia en su interior un emplayado de plástico en color negro parcialmente destruido y en mal estado, conteniendo en su interior restos humanos, por lo que cerciorados de que se trata del cadáver materia de esta indagatoria y de la presente diligencia inmediatamente se colocan los restos humanos en una bolsa nueva de polietileno de color blanco con cierre lateral...". Ese documento señala que los restos fueron trasladados desde San Fernando hasta los servicios periciales de la PGJ de Tamaulipas de Ciudad Victoria, Tamaulipas en un vehículo tipo carroza de la Funeraria "El Refugio", sin indicar la fecha de dicho traslado.

El día 21 de noviembre del 2014, los restos AP39/2011, FOSA 1, CUERPO 1 fueron trasladados por vía aérea a las instalaciones del Instituto de Ciencias Forenses (INCIFO) ubicadas en la Ciudad de México para su examen

Fernando, Tamaulipas.

Según la documentación señalada, el cadáver codificado como **F3 C1** fue exhumado de una fosa individual, ubicada en la "manzana 2", "línea 3", identificada con una cruz metálica de color blanco con la leyenda "gaveta 7", por personal ministerial y pericial de la PGJ del estado de Tamaulipas, sin participación ni aviso a la Comisión Forense.

A pesar de que la Comisión Forense solicitó en reiteradas ocasiones la autorización para exhumar los restos recuperados de las fosas clandestinas de abril del 2011 en San Fernando que habían sido posteriormente inhumados en el panteón municipal El Rincon ubicado en esa ciudad en el mismo 2011, la PGJ de Tamaulipas tomó la decisión de exhumar estos restos en octubre del 2014 y enviar los restos al SEMEFO de Ciudad Victoria sin consulta previa a la Comisión Forense. Los peritos del EAAF nos enteramos de esta actividad a través de los medios de comunicación, a pesar de que la investigación general sobre las fosas clandestinas de San Fernando de abril del 2011, en lo que hace a los identificación de restos, se encuentran bajo mandato de la Comisión Forense y que la PGJ de Tamaulipas había firmado una adenda de colaboración con la Comisión Forense.

La Comisión Forense cuenta con una copia del Dictamen Fotográfico de la exhumación a partir de la información que consta en el AP39/2011 a la cual accedió recién en mayo del 2017. Sin embargo, no se ha tenido acceso a ningún dictamen pericial de criminalística de campo, ni de video, sobre la exhumación de estos restos del panteón de San Fernando, Tamaulipas en octubre del 2014.

Esa misma Diligencia Ministerial señala que la exhumación se realizó en parte con el apoyo de una retroexcavadora y también con exhumación manual al acercarse a la profundidad a la que se encontraban los restos coordinando el trabajo con un perito en criminalística de campo. " ... a una profundidad de no mayor a 80cm... dicho perito procede a la excavación manual auxiliado por personal del panteón, encontrando una bolsa de polietileno en color blanco con cierre, rota en la mayoría de sus partes, con una etiqueta con la leyenda " cuerpo 1 fosa 3 , EJIDO LAS NORIAS SOBRE UNA BRECHA A 9.5 KM APROX. HACIA EL LADO ESTE DEL MPIO. DE SAN FERNANDO TAMAULIPAS; FECHA: 8 -ABRIL -2011, D.G.A.P. AP.P. 39/2011", en la cual se aprecia en su interior un emplayado de plástico en color negro parcialmente destruido y en mal estado, conteniendo en su interior restos humanos, por lo que cerciorados de que se trata del cadáver materia de esta indagatoria y de la presente diligencia inmediatamente se colocan los restos humanos en una bolsa nueva de polietileno de color blanco con cierre lateral...". Ese documento señala que los restos fueron trasladados desde San Fernando hasta los servicios periciales de la PGJ de Tamaulipas de Ciudad Victoria, en un vehículo tipo carroza de la Funeraria "El Refugio", sin indicar la fecha de dicho traslado.

El día 21 de noviembre del 2014, los restos AP39/2011, FOSA 3, CUERPO 1 junto con otros restos, fueron trasladados por vía aérea a las instalaciones del Instituto de Ciencias Forenses (INCIFO) ubicadas en la Ciudad de México para su examen por parte de peritos de la Comisión Forense.

Ante la eventualidad de inconsistencias que pudieran encontrarse entre la codificación de la fosa exhumada, la codificación de la bolsa de cadáver conteniendo los restos y aquella correspondiente a los restos que según los registros y documentos consultados habrían sido inhumados en dicha sepultura, el EAAF asigna siempre un

propio, neutro, a cada resto que exhuma y/o que examina. Así, los restos AP151 F2 C1 ingresaron al Proyecto Frontera que coordina el EAAF con el código 21201030.

II. INVENTARIO O REGISTRO DE EVIDENCIA BIOLÓGICA PRESENTE EN LOS DICTAMENES INICIALES E INVENTARIO ACTUAL DE LOS RESTOS

RECONSTRUCCIÓN DE INVENTARIO INICIAL DE LOS RESTOS AP151/2011 FOSA 2 CUERPO 1:

El inventario de secciones anatómicas y piezas óseas presentes al momento de realizarse la autopsia el 26 de abril de 2011, sobre los restos AP151 F2 C1, puede en parte reconstruirse a partir de las lesiones traumáticas descritas en ella y los peritajes practicados sobre los restos.

Según la "Fe Ministerial de Autopsia e Inspección de Cadáver", el día 26 de abril del 2011, peritos de la Dirección de Servicios Periciales de la ciudad de San Fernando, Tamaulipas, se constituyen en presencia del Ministerio Público en las instalaciones de la "Funeraria La Paz" en la ciudad de San Fernando.

En función de Informe Médico Legal, la Inspección Ministerial y Levantamiento de Cadáver y la Fe Ministerial de Autopsia e Inspección de Cadáver, todos de la PGJ Tamaulipas, reconstruimos lo más posible el inventario o listado de presencias y ausencias de secciones anatómicas y restos óseos.

Cráneo y Cuello:

Inspección Ministerial y Levantamiento de Cadáver, PGJ Tamaulipas:

- "...cabeza hacia el lado Este..."
- OBSERVACIONES: " dicho cuerpo ... fue encontrado ... en avanzado estado de descomposición; el cual presentaba la cabeza desprendida de su cuerpo..."

Fe Ministerial de Autopsia e Inspección de Cadáver, PGJ Tamaulipas:

- "...cráneo con suturas óseas bien marcadas..."
- Genética: "...se extrajeron tres piezas molares ..."

Informe Médico Legal, PGJ Tamaulipas:

- "...cráneo con suturas óseas bien marcadas..."

Tórax y Abdomen:

Inspección Ministerial y Levantamiento de Cadáver, PGJ Tamaulipas:

- Sin información.

Fe Ministerial de Autopsia e Inspección de Cadáver, PGJ Tamaulipas:

- "... en tórax y abdomen se observa la piel acartonada y adherida a la osamenta, se aprecia una perforación en el hipocondrio de 9mm de largo y 6 mm de ancho en la región lumbar derecho se le aprecia una perforación similar a la anterior...se observa pocos restos viscerales negruzcos con abundante flora cadavérica, fétidos olores, pegada a la osamenta, miembros pélvicos y torácicos desprendidos del cuerpo con pocos restos de piel adherida a él..."

inhumados en el panteón municipal El Rincón ubicado en esa ciudad en el mismo 2011, la PGJ de Tamaulipas tomó la decisión de exhumar estos restos en octubre del 2014 y enviar los restos al SEMEFO de Ciudad Victoria sin consulta previa a la Comisión Forense. Los peritos del EAAF nos enteramos de esta actividad a través de los medios de comunicación, a pesar de que la investigación general sobre las fosas clandestinas de San Fernando de abril del 2011, en lo que hace a los identificación de restos, se encuentran bajo mandato de la Comisión Forense desde agosto del 2013 y que la PGJ de Tamaulipas había firmado una adenda de colaboración con la Comisión Forense.

La Comisión Forense cuenta únicamente con la Diligencia de Exhumación y la Diligencia Ministerial donde se señala la codificación que se realiza a los 8 cuerpos, para su posterior traslado, dentro de las instalaciones del SEMEFO de Ciudad Victoria. Sin embargo, a pesar de haberlo solicitado en numerosas ocasiones, la Comisión Forense no ha tenido acceso a ningún dictamen pericial de criminalística de campo, ni de video, sobre la exhumación de estos restos del panteón de San Fernando, Tamaulipas en octubre del 2014.

La Diligencia de Exhumación señala que ésta se realizó en parte con el apoyo de una retroexcavadora en los primeros 80cm y luego excavando con instrumentos más pequeños al acercarse a la profundidad a la que se encontraban los restos coordinando el trabajo con un perito en criminalística de campo "...las maniobras de excavación para lo cual el operador de una retroexcavadora abre dicha fosa a una profundidad aproximada de ochenta centímetros, enseguida se da fe que los peritos de técnicas de campo con auxilio del personal del panteón en el que nos encontramos constituidos cavan a una profundidad de entre treinta y cincuenta centímetro a fin de sustraer los restos humanos que se han identificado previamente en autos de la presente indagatoria como CUERPO 5 FOSA 1 [...] enseguida se extrae una bolsa blanca de polietileno, la cual se encuentra deshecha en gran parte de ella, misma que está identificada con una placa en color blanca de material conocido como PVC, misma que presenta una leyenda en tinta color negro que dice CUERPO 5 FOSA 1 ARENAL DEL EJIDO LA JOYA, COMO A 6 KM AL NORTE DE LA COLONIA LOMA ALTA, EN SAN FERNANDO, TAM. FECHA DE FE DE CADAVER 08-ABRIL-2011, A.M.P.I. SAN FERNANDO A-P-134/11 D.G.A.P. A.P.37/2011". Ese documento señala que los restos fueron trasladados desde San Fernando hasta los servicios periciales de la PGJ de Tamaulipas de Ciudad Victoria, en un vehículo tipo carroza de la Funeraria "El Recuerdo", sin indicar la fecha de dicho traslado.

El día 21 de noviembre del 2014, los restos AP37/2011, FOSA 1, CUERPO 5 junto con otros restos, fueron trasladados por vía aérea a las instalaciones del Instituto de Ciencias Forenses (INCIFO) ubicadas en la Ciudad de México para su examen por parte de peritos de la Comisión Forense.

Ante la eventualidad de inconsistencias que pudieran encontrarse entre la codificación de los restos exhumados, la codificación de la bolsa de cadáver conteniendo los restos y aquella correspondiente a los restos que según los registros y documentos consultados habrían sido inhumados en dicha sepultura, el EAAF asigna siempre un código propio, neutro, a cada resto que exhuma y/o que examina. Así, los restos **AP37 F1 C5** ingresaron al Proyecto Frontera que coordina el EAAF con el código **21201013**.

TOTAL	8 fosas; 38 cuerpos
--------------	--------------------------------

A su vez, ocho de estos 74 cuerpos fueron identificados por la PGJ de Tamaulipas y devueltos a sus respectivos familiares, restando 66 cuerpos por identificar al inicio de la Comisión Forense.

A partir de marzo del 2017, la Unidad Especializada en Investigación de Secuestros de SEIDO de PGR ha atraído toda las averiguaciones previas que se encontraban en el fuero común de Tamaulipas correspondientes a fosas clandestinas de San Fernando, unificando la Investigación casi 6 años después del inicio de la misma.

AP197/2011, FOSA 4, CUERPO 11:

Según la "Inspección Ministerial y Levantamiento de Cadáver", emitida por la PGJ de Tamaulipas, los restos "AP197/2011, FOSA 4, CUERPO 11", fueron recuperados de una fosa común el 11 de abril del 2011 en la "Brecha El Arenal" del Ejido La Joya, como a cuatro o cinco kilómetros al Noroeste de la Colonia Loma Alta, Municipio de San Fernando, Tamaulipas.

En el "Informe de las Fosa Clandestinas", emitido por el General de Brigada Miguel Gustavo González Cruz, de fecha 5 de septiembre del 2011, y que se encuentra presente en la AP/PGR/SEIDO/UEIS/197/2011, no queda completamente claro cuál de todas las fosas que el informe reporta haber encontrado entre el 10 y el 15 de abril del 2011 por parte del Ejército Mexicano correspondería a la Fosa 4 de la AP138/2011 de PGJ (o AP197/2011 de PGR) ya que en ese documento no se reporta ninguna fosa con 44 cuerpos para el día 11 de abril ni para ninguno de los días subsiguientes o anteriores. El informe reporta que no hubo hallazgos el día 11 de abril, fecha en que fueron levantados los restos AP197 F4 C11. De todos modos como la Fosa 4 de la AP197 según la documentación analizada se encuentra el día 10 de abril del 2011, incluimos aquí los hallazgos reportados por el informe del Ejército Mexicano desde el 10 al 15 de abril del 2011. El hallazgo más significativo en términos de número de cuerpos por fosa parece haber sido el de 33 individuos en una fosa pero en el Ejido Borrego que parecería ser un lugar distinto que la Brecha El Arenal en el Ejido La Joya aunque las coordenadas serían las mismas.

Fecha	Lugar	No. de fosas	No. de Cuerpos	Sexo
10/04/2011	Ejido Celestino Treviño, NC-845542	01	03	Masculinos
10/04/2011	Ejido Borrego Grande, NC-845542	01	01	Masculinos
10/04/2011	Ejido Borrego Grande, NC-845542	02	13	Masculinos
10/04/2011	NC-844444	02	04 osamentas y 1 cráneo	2 masculinos y 2 femeninos y 1 cráneo sin especificar sexo.

- Injertos en el brazo izquierdo, obtenidos de la pierna.
- Dolor de cintura (muy poco antes de la desaparición) probablemente por el ejercicio.

Post mortem: La autopsia del 2012 no hace mención de lesiones *ante mortem*.

Examen EAAF, 13 de julio de 2017: No se observan.

Los restos fueron radiografiados el 3 de agosto de 2017 por peritos de la Comisión Forense, no observándose patologías, traumas o rasgos morfológicos *ante mortem*.

Además, los restos del OCCISO 21 sólo fueron macerados parcialmente por los mencionados peritos en función de estimar perfil biológico, intentar observar trauma *ante mortem* mencionado por familiares de la persona con quien han sido identificados estos restos y evaluar trauma *peri* y *post mortem* observables macroscópicamente y aquellos citados en dictámenes previos.

III.4. ODONTOLOGÍA

Ante mortem. Los familiares del Sr. [REDACTED] indicaron la siguiente información odontológica:

- Presentaba todas sus piezas dentales.
- No tenía piezas fracturadas.
- Tenía un arreglo odontológico: a los 13 años tuvo una caries en un molar inferior izquierdo (sin precisar cuál), el dentista le realizó una limpieza y se lo "empastó".
- Presentaba su línea dentaria pareja, de coloración ligeramente amarilla y sin manchas.
- No saben si tenía erupcionadas las muelas de juicio, aunque suponen que sí porque se quejó de "dolor de muela".

Post mortem: En cuanto a información odontológica, no se realizó análisis odontológico sobre el cadáver 21.

Examen EAAF, 13 de julio de 2017: Presencia parcial de mandíbula y maxilar izquierdo. El maxilar derecho está ausente. Varias piezas dentales inferiores y superiores presentan manchas blanquecinas y de color café principalmente en cara labial y bucal. Presente obturaciones en 6 piezas inferiores y en una superior, y una resina en un diente superior (ver odontograma en dictamen de antropología forense del EAAF).

III.5. DACTILOSCOPIA

Informe de Dirección de Criminalística y Servicios Periciales, PGJ de Nuevo León, 2012:

- "No huellas por falta de elementos anatómicos:...A-1575-12..."

Informe de Dactiloscopia, PGJ de Nuevo León, 17 de mayo de 2012: En el que se expresa el ingreso en el sistema AFIS de la huella dactilar del Sr. [REDACTED] estampada en la credencial de elector del Instituto Nacional Electoral, entregada por su familia durante la denuncia. Arribando a las siguientes conclusiones:

"1.- ...se le asignó un número de control de proceso (N.C.P) que es **2807001001642012**.



La última comunicación del desaparecido con su familia fue al mediodía del 6 de mayo de 2012. El desaparecido era de contextura gruesa, de una estatura aproximada de entre **170 y 175cm**, un peso estimado de **85 a 90 kilogramos**, color de la piel morena clara y color de ojos café oscuro. El desaparecido era de hábito de lateralidad derecho, su cabello era lacio, delgado, negro y de cantidad regular; tenía barba "de candado" y bigotes cortos.

Post mortem: La autopsia practicada en el año 2012 por la PGJ de Nuevo León, señala que se trata de los restos correspondientes a un individuo de sexo **masculino**. La necropsia del 2012 no señala una edad aparente, pero menciona color moreno, complexión obesa y una estatura de 1.27mts en vida del OCCISO 48 (se debe considerar que dicha estimación está basada en las medidas del cadáver con ausencia de extremidad cefálica y ausencia de parte de miembros inferiores).

Examen EAAF, 10 de julio de 2017: Según el Dictamen de Antropología Forense emitido por el EAAF, los restos codificados como OCCISO 48 corresponden a un individuo **masculino**, de 35 años \pm 7 años (**entre 28 y 42 años**), y con una estatura de entre **168.74cm y 177.72cm**. Es decir, que **se observa consistencia en la edad, estatura y sexo entre el OCCISO 48 y el Sr. [REDACTED]**

En cuanto al origen poblacional, el mismo no fue estimado en la autopsia ni por los peritos de la Comisión Forense, ya que los indicadores principales para dicha determinación en restos esqueléticos se encuentran ausentes (cráneo, dentición) o en avanzado estado de descomposición (piel).

III.2. CARACTERÍSTICAS INDIVIDUALIZADORAS Y ELEMENTOS DECORATIVOS EXTERNOS EN LA PIEL

Ante mortem. En cuanto a marcas identificatorias en la piel, los familiares del Sr. [REDACTED] señalaron los siguientes elementos:

- Tatuaje en la espalda con la leyenda "ALVARADO", escrito con letras curvadas, mayúsculas, de color verdécito, 10cm de altura y 15cms de ancho aproximadamente, ubicado entre ambas escapulas.
- Tatuaje en la pantorrilla derecha de una mujer con un sombrero de charro, en color negro, con la leyenda "LUPITA", escrito arriba de la mujer charra.
- Tatuaje de una tumba, que es una caja con una cruz (se lo puso porque un primo que se ahogó yendo hacia EEUU).
- Estrías en ambas axilas, porque era robusto y se le formaron al adelgazar.

Esa misma información se refleja en el documento "Formato de Entrevista para la búsqueda de personas desaparecidas", 4 de septiembre de 2015, PJG de Tamaulipas. Donde expresa el Sr. [REDACTED] lo siguiente: "tenía estrías en ambas axilas así como un tatuaje con la

17 de 290



- 1.- Tatuajes en región deltoidea derecha con la figura de un cisne, una flecha indicando dos sentidos y el rostro de una mujer; 2.- Tatuaje en región deltoidea izquierda con la leyenda "Esther" en un área de 8.5 cm x 5.5cm; 3.- tatuaje debajo del anterior con figura helicoidal..."

Ficha Identidad "CADÁVER 63", PGR:

- Se incluye ficha dactilar del 29 de agosto de 2010.
- "Tatuaje en tercio superior parte externa de brazo izquierdo con la leyenda Esther en letras cursivas y por debajo de este una imagen en forma helicoidal;... Otro tatuaje en el brazo tercio superior cara externa de brazo derecho con la figura del rostro de 2 mujeres y por debajo de estas una figura de fecha en doble sentido."

Seguimiento de Necropsia, PGR:

- "Surco blando circundante a nivel de la articulación de las muñecas".
- 1.- Tatuajes en región deltoidea derecha con la figura de un cisne, una flecha indicando dos sentidos y el rostro de una mujer; 2.- Tatuaje en región deltoidea izquierda con la leyenda "Esther" en un área de 8.5 cm x 5.5cm; 3.- tatuaje debajo del anterior con figura helicoidal..."

MIEMBROS INFERIORES:

Inspección Ministerial de Cadáver y Autopsia, PGJ de Tamaulipas:

- "ORIENTACIÓN: ...los pies hacia el lado sur".
- "ESTATURA: 1.60cm aproximadamente".

Autopsia, PGJ Tamaulipas:

- "Sin información".

Acta Médica, PGR:

- "...los pies hacia el lado norte.."
- "Estatura: 164 centímetros."

Ficha Identidad "CADÁVER 63", PGR:

- 1.64 metros.
- Longitud de pie izquierdo: 23cm

Informe de Seguimiento de Necropsia, PGR:

- "Estatura: 164 centímetros".

ODONTOLOGÍA:

Inspección Ministerial de Cadáver y Autopsia, PGJ de Tamaulipas:

- "...procediendo el médico legista... luego se extraen cuatro piezas molares".

por parte de peritos de la Comisión Forense.

Ante la eventualidad de inconsistencias que pudieran encontrarse entre la codificación de la fosa exhumada, la codificación de la bolsa de cadáver conteniendo los restos y aquella correspondiente a los restos que según los registros y documentos consultados habrían sido inhumados en dicha sepultura, el EAAF asigna siempre un código propio, neutro, a cada resto que exhuma y/o que examina. Así, los restos **AP39 F1 C1** ingresaron al Proyecto Frontera que coordina el EAAF con el código **21201016**.

II. INVENTARIO O REGISTRO DE EVIDENCIA BIOLÓGICA PRESENTE EN LOS DICTAMENES INICIALES E INVENTARIO ACTUAL DE LOS RESTOS

RECONSTRUCCIÓN DE INVENTARIO INICIAL DE LOS RESTOS AP39/2011 FOSA 1 CUERPO 1:

El inventario de secciones anatómicas y piezas óseas presentes al momento de realizarse la autopsia el 9 de abril de 2011, sobre los restos AP39 F1 C1, puede en parte reconstruirse a partir de las lesiones traumáticas descritas en ella y los peritajes practicados sobre los restos.

Según la "Fe Ministerial de Autopsia e Inspección de Cadáver", el día 9 de abril del 2011, peritos de la Dirección de Servicios Periciales de la ciudad de San Fernando, Tamaulipas, se constituyen en presencia del Ministerio Público en las instalaciones de la "Funeraria La Paz" en la ciudad de San Fernando.

En función de la Necropsia, la Inspección Ministerial y Levantamiento de Cadáver de la PGJ de Tamaulipas y la Fe Ministerial de Autopsia e Inspección de Cadáver, PGJ Tamaulipas, reconstruimos lo más posible el inventario o listado de presencias y ausencias de secciones anatómicas y restos óseos.

Cráneo y Cuello:

Inspección Ministerial y Levantamiento de Cadáver, PGJ Tamaulipas:

- "...cabeza hacia el lado Este..."

Fe Ministerial de Autopsia e Inspección de Cadáver, PGJ Tamaulipas:

- "TEZ morena clara..."
- "...DAR FE DE LAS LESIONES...herida por proyectil de arma de fuego penetrante de cráneo..."
- "HACE CONSTAR QUE EL MEDICO LEGISTA QUE ASISTE LA PRESENTE DILIGENCIA PROCEDE A PRACTICAR LA AUTOPSIA AL CADAVER ANTES DESCRITO DE LA SIGUIENTE MANERA: Realiza incisión retro auricular de extremo a extremo de cavidad craneal, se extracciona colgajo de cuero cabelludo presentando orificio en región temporal izquierda de 1.1 cm de largo por 8 mm de ancho, orificio en región temporal y occipital derecha de 2.6 cm de largo por 2.1 cm de ancho, fractura de huesos temporal, parietal, occipital derecha, presenta en base de cráneo áreas negruzcas restos de tejido de masa encefálica, ambas mandíbulas completas, presenta incisivos centrales superiores con paladar "placa removible"."
- "Genética que consiste en extraer piezas dentales, obteniéndose molares para su estudio..."

código propio, neutro, a cada resto que exhuma y/o que examina. Así, los restos **AP39 F3 C1** ingresaron al Proyecto Frontera que coordina el EAAF con el código **21201018**.

II. INVENTARIO O REGISTRO DE EVIDENCIA BIOLÓGICA PRESENTE EN LOS DICTAMENES INICIALES E INVENTARIO ACTUAL DE LOS RESTOS

RECONSTRUCCIÓN DE INVENTARIO INICIAL DE LOS RESTOS AP39/2011 FOSA 3 CUERPO 1:

El inventario de secciones anatómicas y piezas óseas presentes al momento de realizarse la autopsia el 9 de abril de 2011, sobre los restos AP39 F3 C1, puede en parte reconstruirse a partir de las lesiones traumáticas descritas en ella y los peritajes practicados sobre los restos.

Según la "Fe Ministerial de Autopsia e Inspección de Cadáver", el día 9 de abril del 2011, peritos de la Dirección de Servicios Periciales de la ciudad de San Fernando, Tamaulipas, se constituyen en presencia del Ministerio Público en las instalaciones de la "Funeraria La Paz" en la ciudad de San Fernando.

En función de la Necropsia, la Inspección Ministerial y Levantamiento de Cadáver de la PGJ de Tamaulipas y la Fe Ministerial de Autopsia e Inspección de Cadáver, PGJ Tamaulipas, reconstruimos lo más posible el inventario o listado de presencias y ausencias de secciones anatómicas y restos óseos.

Cráneo y Cuello:

Inspección Ministerial y Levantamiento de Cadáver, PGJ Tamaulipas:

- "...cabeza hacia el lado Norte..."
- "TEZ- BLANCA..."

Fe Ministerial de Autopsia e Inspección de Cadáver, PGJ Tamaulipas:

- "TEZ morena clara..."
- "...DAR FE DE LAS LESIONES...herida por proyectil de arma de fuego penetrante de cráneo..."
- "HACE CONSTAR QUE EL MÉDICO LEGISTA QUE ASISTE LA PRESENTE DILIGENCIA PROCEDE A PRACTICAR LA AUTOPSIA AL CADAVER ANTES DESCRITO DE LA SIGUIENTE MANERA: realiza incisión retro auricular de extremo a extremo de cavidad craneal, presentando fractura y pérdida de hueso escama del occipital y parte posterior de ambos temporales, masa encefálica restos reblandecidos, negruzcos, piso de cráneo fracturado, ambas mandíbulas sin dentadura, solo el colmillo superior derecho, cuello piel reblandecida..."
- "Genética que consiste en extraer piezas dentales, obteniéndose colmillo..."

Necropsia, PGJ Tamaulipas:

- "...cráneo con cuero cabelludo desprendiéndose, fractura y pérdida de hueso, escama del occipital y parte posterior de ambos temporales, al abrir cráneo, masa encefálica restos reblandecidos, negruzcos fétidos. Piso del cráneo fracturado, luxación de cervicales, pocos restos de piel y masa muscular de

Informe Médico Legal, PGJ Tamaulipas:

- "...en tórax y abdomen se observa la piel acartonada ...y adherida a la osamenta, se aprecia una perforación en hipocondrio derecho de .9mm de largo y .6 mm de ancho, en la región lumbar derecha se le aprecia una perforación similar a la anterior...se observa pocos restos viscerales negruzcos con abundante flora cadavérica, fétidos olores, pegada a la osamenta, miembros pélvicos y torácicos desprendidos del cuerpo con pocos restos de piel adherida a ellos..."
- "...traumatismo abdominal por proyectil de arma de fuego.."

De acuerdo al Acta Ministerial con motivo de inhumación del 7 de junio de 2011, el ministerio público de la PGJ de Tamaulipas deja acentado que "con el efecto de contar con mayores elementos que permitan la identidad de los referidos cuerpos" ordena se extraiga dos muestras para la práctica de prueba de ADN. Por lo que el perito encargado procede a la extracción y embalaje de "con la leyenda F2 C1 La Joya dicho frasco contiene un su interior un fragmento de costilla".

Miembros Superiores y Manos:

Inspección Ministerial y Levantamiento de Cadáver, PGJ Tamaulipas:

- Sin información.

Fe Ministerial de Autopsia e Inspección de Cadáver, PGJ Tamaulipas:

- "...la medida del húmero es 33 cm..."

Informe Médico Legal, PGJ Tamaulipas:

- "...húmero mide 33 cm..."

Miembros inferiores y pies:

Inspección Ministerial y Levantamiento de Cadáver, PGJ Tamaulipas:

- "...pies hacia el lado OESTE..."

Fe Ministerial de Autopsia e Inspección de Cadáver, PGJ Tamaulipas:

- "...miembros pélvicos ...desprendidos del cuerpo con pocos restos de piel adherida a él..."

Informe Médico Legal, PGJ Tamaulipas:

- "...miembros pélvicos ...desprendidos del cuerpo con pocos restos de piel adherida a él..."
- "...por la Tabla de Broca medía 166,98 cm..."

De acuerdo al Acta Ministerial con motivo de inhumación del 7 de junio de 2011, el ministerio público de la PGJ de Tamaulipas deja acentado que "con el efecto de contar con mayores elementos que permitan la identidad de los referidos cuerpos" ordena se extraiga dos muestras para la práctica de prueba de ADN. Por lo que el perito encargado procede a la extracción y embalaje: "con la leyenda "F2 C1 La Joya" dicho frasco contiene en su interior una cabeza de fémur".

II. INVENTARIO O REGISTRO DE EVIDENCIA BIOLÓGICA PRESENTE EN LOS DICTAMENES INICIALES E INVENTARIO ACTUAL DE LOS RESTOS

RECONSTRUCCIÓN DE INVENTARIO INICIAL DE LOS RESTOS AP37/2011 FOSA 1 CUERPO 5:

El inventario de secciones anatómicas y piezas óseas presentes al momento de realizarse la autopsia el 10 de abril de 2011 de los restos AP37 F1 C5, puede en parte reconstruirse a partir de las lesiones traumáticas descritas en ella y los peritajes practicados sobre los restos.

El día 10 de abril del 2011, peritos de la Dirección de Servicios Periciales se constituyeron junto con el Ministerio Público en la Funeraria "El Recuerdo" ubicada en San Fernando, Tamaulipas.

En función de la Necropsia, la Inspección Ministerial y Levantamiento de Cadáver de la PGJ de Tamaulipas y la Fe Ministerial de Autopsia e Inspección de Cadáver, PGJ Tamaulipas, reconstruimos lo más posible el inventario o listado de presencias y ausencias de secciones anatómicas y restos óseos.

Cráneo y Cuello:

Inspección Ministerial y Levantamiento de Cadáver, PGJ Tamaulipas:

- "...cabeza hacia el lado Sur..."
- "TEZ- BLANCA..."
- "Cabello: negro corto."
- "Se aprecia que la cabeza está desprendida de su cuerpo..."

Fe Ministerial de Autopsia e Inspección de Cadáver, PGJ Tamaulipas:

- "TEZ morena..."
- "...DA FE DE LAS LESIONES...herida por proyectil de arma de fuego penetrante de cráneo en la región malar izquierda con fractura del maxilar superior y salida en región occipital..."
- "MÉDICO LEGISTA QUE ASISTE LA PRESENTE DILIGENCIA PROCEDE A PRACTICAR LA AUTOPSIA AL CADAVER ANTES DESCRITO DE LA SIGUIENTE MANERA: se examina la cavidad craneana la cual se encuentra con fractura de huesos malar, frontal y temporal izquierdo..."

Autopsia, PGJ Tamaulipas:

- "Presenta herida por proyectil de arma de fuego, penetrante de cráneo en región malar izquierda con fractura del maxilar superior y salida en región occipital..."
- "CRÁNEO: fractura de huesos malar, frontal y temporal izquierdo. El encéfalo hemorrágico..."
- "CONCLUSIONES:
A) La muerte del referido (a): **NO IDENTIFICADO, FOSA 1 ARENAL 5.**
B) Fue como consecuencia de: **HERIDA POR PROYECTIL DE ARMA DE FUEGO PENETRANTE DE CRÁNEO.**

Tórax y Abdomen:

14/04/2011	Ejido Borrego, NC-845542	01	23 cuerpos	Sin información
14/04/2011	Poblado Cd. Bellavista	02	3 cuerpos	2 masculinos y 1 femenino
14/04/2011	Ejido La Joya, NC-845542	03	13,3,13	Sin información sobre sexo
15/04/2011	Ejido Borrego, NC-845542	Misma fosa mencionada para el 14 de abril 2011	10 cuerpos	No hay información sobre sexo, pero se señala que es la fosa iniciada el día 14
5/04/2011	Ejido Ampliación La Loma, NC-844442	02	06 cuerpos	5 masculinos y 1 femenino

No se observa con claridad una fosa que coincida en el número de restos que contiene la Fosa 4 similar a la que describe el Ministerio Público para los hallazgos del día 11 de abril del 2011. La descripción del lugar de hallazgo mencionado en la Averiguación Previa (Ejido la Joya como a 4 o 5km de la colonia Loma Alta) tampoco corresponde con la citada en el documento de SEDENA; el número de fosas (4 fosas) y el número de cadáveres por fosa (conteniendo 2, 1, 3, 44 cadáveres y restos óseos) encontrados en dichas fosas tampoco corresponden con lo descrito en el documento de SEDENA.

La fosa fue marcada por el Ministerio Público de la PGJ de Tamaulipas como número 4 y, tal como se señaló anteriormente, se recuperó un mínimo de 44 cadáveres y restos óseos. La Inspección Ministerial y Levantamiento de Cadáver señala que se le ordena a la Funeraria La Paz de la ciudad de San Fernando realizar el levantamiento de cadáver. Sin embargo, el documento citado anteriormente del 5 de septiembre del 2011¹⁷, emitido por el General de Brigada D.E.M. CMTE Miguel Gustavo GONZALEZ CRUZ y dirigido al C. Mayor de J.M. y Lic. A.M.P.M. ADSC a este CG, sostiene que "...el levantamiento de los cadáveres fue realizado por peritos forenses de la Procuraduría General de Justicia del Estado, dando fe de los hechos el A.M.P.F.C.¹⁸...". No obstante, en sesión de Comisión Forense del día 21 de agosto del 2015, los peritos de la PGR y del EAAF adscritos a dicha Comisión acordaron no haber encontrado documentación por el momento en donde se acredite la presencia de peritos estatales en las exhumaciones de los restos de las fosas clandestinas de San Fernando, Tamaulipas, de abril del 2011 y semanas siguientes. Los peritos de la PGR no participaron en dichas exhumaciones.¹⁹ Es decir que, **al parecer, las exhumaciones se habrían realizado sin presencia pericial.** En la AP/PGR/SIEDO/UEIS/197/2011 no se encontraron tampoco dictámenes de criminalística ni fotografías sobre el levantamiento de cadáveres; sólo Fe Ministeriales.

Según la Inspección Ministerial y Levantamiento de Cadáver del día 11 de abril del 2011, se da fe del hallazgo de un "cuerpo, el cual fue marcado con el número ONCE, siendo este del sexo MASCULINO..."

Por disposición del Ministerio Público de la PGJ Tamaulipas, se le ordena a la Funeraria La Paz el levantamiento de cadáver, ordenando al médico legista de la Unidad de Servicios Periciales de la ciudad de San Fernando que

¹⁷ "Informe de las Fosas Clandestinas", SEDENA, 5 de septiembre del 2011.

¹⁸ D.E.M. significa Del Ejército Mexicano; J.M. significa Justicia Militar; ADSC significa adscrito; CG significa Cuartel General; A.M.P.F.C. significa Agente del Ministerio Público del Fuero Común.

¹⁹ La minuta de dicha sesión de Comisión Forense se encuentra a disposición.

2.- Se ingresó al Sistema Automatizado de Identificación de Huellas Dactilares (AFIS)... para que sea cotejada con la base de datos de este Sistema.

3.- ...no arroja resultados positivos; Es decir que la huella sujeta a estudio, NO cuenta con antecedentes registrales en este sistema."¹²

Debido a la ausencia de extremidades distales miembros superiores del OCCISO 21, no fue posible obtenerse impresiones digitales en 2012 ni en el examen que realizó el EAAF en este año 2017.

III.6. GENÉTICA

De acuerdo a las fuentes documentales consultados por el EAAF, el 6 de junio de 2012 se presentó el Dictamen de Genética Forense, PGJ de Nuevo León, Oficio: 5735/2012ADN, en el que se emitieron los perfiles genéticos obtenidos del procesamiento de las muestras de los cadáveres recuperados el 13 de mayo de 2012 en Cadereyta, Jiménez, entre los que se encontraba el OCCISO 21, Autopsia número: 1575/2012. Según se indica en dicha necropsia, los peritos de la PGJ de Nuevo León extrajeron una muestra de esternón para análisis genéticos con fines identificatorios.

Según consta en la averiguación previa AP/PGR/NL/GPE-I/1479/D/2012 a la que tuvo acceso la Comisión Forense y de acuerdo a lo expresado en la entrevista con peritos de la Comisión Forense, la madre del Sr. [REDACTED] donó muestras hemáticas para análisis genéticos en la PGJ de Ciudad Victoria, Tamaulipas, en dos oportunidades: 16 de mayo de 2012 y 22 de marzo de 2017. En la segunda extracción, se presentó junto a uno de sus hijos, Sr. [REDACTED] hermano de [REDACTED], quien donó también su muestra de sangre en esa oportunidad.

Las tomas de muestras se encuentran reflejadas en información documental que obra en la AP/PGR/NL/GPE-I/1479/D/2012, según Oficio 167/2012, del 11 de mayo de 2012, PGJ de Tamaulipas, donde se solicita designación de perito en materia genética para recabar muestra hemática de la Sra. [REDACTED] "a fin de tipificar el (ADN) ACIDO DESOXIRRIBONUCLEICO, y posteriormente sea cotejado con el ADN de los cuerpos no identificados que obren en el banco de datos con los que cuenta dicha institución, del día 09 de mayo del presente año hasta la fecha actual..." Sin embargo, en la documentación analizada por el EAAF no se encontró dictamen del procesamiento de dicha muestra tomada en el año 2012 por parte de la PGJ de Tamaulipas ni el resultado de su comparación con restos no identificados. Asimismo obran en la Averiguación Previa, la Comparecencia y el Acta Ministerial, con fecha 22 de marzo de 2017, en Ciudad Victoria, en las que se constata haber recabado muestras hemáticas con fines identificatorios de la Sra. [REDACTED] y el Sr. [REDACTED] madre y hermano respectivamente del Sr. [REDACTED]

El 26 de mayo de 2017 se emitió el Dictamen de ADN, Oficio: PGJ/DSP/GF-2444, PGJ de Tamaulipas, donde se expresa la identificación positiva de los restos A-1575/12 y se concluye lo siguiente:

"A. Se realizó la confronta de los perfiles genéticos obtenidos de las muestras hemáticas extraídas a los

¹² Se adjunta dictamen al anexo del presente dictamen.



leyenda Alvarado con letras mayúsculas, además un tatuaje en la pantorrilla derecha que consistía en un dibujo de una mujer con un sombrero de charro en color negro con la leyenda de lupita."

Post mortem: Acta de Fe Ministerial e Inspección Cadavérica, PGJ de Nuevo León, 2012:

— "[...] cuenta con los siguientes tatuajes en la espalda la leyenda ALVARADO y debajo de este el nombre LUPITA".

Oficio donde se "Informa sobre múltiple homicidio", PGJ de Nuevo León, 2012:

— "Señas particulares: Tatuaje con las letras ALVARADO Lupita en las espalda con la leyenda."

La autopsia del 2012, PGJ de Nuevo León, señala que no se observan señas individualizadoras en la piel.

Según Oficio 1130/2017, Asunto: "El Indicado", PGJ de Nuevo León: "...se desprende de la Inspección Cadavérica y Fe Ministerial de fecha 13-trece de Mayo del año 2012-dos mil doce, que el cadáver identificado OCCISO NUMERO 48-CUARENTA Y OCHO DORSO MASCULINO, presente en la espalda un tatuaje con la leyenda "ALVARADO" y debajo de este la leyenda "LUPITA", mismas observaciones que aparecen en el Informe de Criminalística de Campo..."

Examen EAAF, 10 de julio de 2017:

- Tatuaje en la espalda, con la leyenda "ALVARADO" en letras mayúsculas y debajo del mismo otro tatuaje con la leyenda "Lupita" en letra cursiva. Ambos tatuajes fueron realizados en tinta negra, de 32 x 20cm.
- Lunar circular de 3,5mm de diámetro, color café oscuro ubicado en parte posterior del cuello, zona central del mismo.
- Marcas o alteraciones cutáneas en la zona postero-superior del hombro izquierdo, lineales, de 5 y 3 cm de longitud.

III.3. LESIONES, PATOLOGÍAS Y ANOMALÍAS ANTE MORTEM Y PRÓTESIS

Ante mortem: Los familiares del Sr. [REDACTED] refieren en su entrevista con EAAF y PGR que no presentaba lesiones *ante mortem*:

Post mortem: La autopsia del 2012 no hace mención de lesiones *ante mortem*.

Examen EAAF, 10 de julio de 2017:

Los restos fueron radiografiados el 3 de julio de 2017 por peritos de la Comisión Forense en las instalaciones de la Coordinación General de Servicios Periciales, CGSP de la PGR, no observándose otras patologías, traumas o rasgos morfológicos ante mortem que reportar.

Además, los restos del OCCISO 48 sólo fueron macerados parcialmente por los mencionados peritos en función de estimar perfil biológico, intentar observar trauma *ante mortem* mencionado por



Autopsia, PGJ Tamaulipas:

- "Sin información".

Ficha Identidad "CADÁVER 63", PGR:

Descripción odontológica postmortem:

- Edad dental de 37 años +/- 2 años.
- Presencia en vida de 32 dientes.
- Pérdida postmortem del diente #24, #25, #26, #27, #28, #31
- Caries incipiente en cara oclusal: #16 #17 #18 #36 #37 #38
- Caries incipiente en cara oclusal, pérdida ósea localizada: #46
- Caries incipiente en cara oclusal y un punto aislado en cara vestibular: #47
- Caries 2° en cara vestibular y caries 1° en cara oclusal: #48

Informe de Seguimiento de Necropsia, PGR:

- "Sin información".

INVENTARIO DEL EAAF SOBRE LOS RESTOS "CADÁVER 63":

Según el examen realizado sobre el "CADÁVER "63" por el EAAF en el 2017, el cadáver: se encuentra en avanzado estado de descomposición con fenómeno cadavérico conservador tipo adipocira.

- Se observa **presencia completa de:** mandíbula, clavículas derecha e izquierda, omóplatos derecho e izquierdo, húmeros derecho e izquierdo, radios derecho e izquierdo, cúbitos derecho e izquierdo, manubrio y cuerpo esternal, 12 costillas derechas, 12 costillas izquierdas, columna cervical completa, columna dorsal completa, columna lumbar completa, sacro, coxales derecho e izquierdo, fémur izquierdo, rótula derecha e izquierda, tibia derecha e izquierda y peroné derecho e izquierdo y pie derecho e izquierdo.
- Se observa **presencia parcial de:** cráneo, hioides, tiroides, mano derecha e izquierda, fémur derecho.
- **Evidencia biológica asociada:** No se observa.

Evidencia no biológica asociada: No se observa.

COMPARACIÓN DE INVENTARIO DE LOS RESTOS DEL CADÁVER 63, SEGÚN DICTÁMENES Y DOCUMENTOS MINISTERIALES DEL 2010 Y SEGÚN EXAMEN DE LOS RESTOS POR PERITOS DEL EAAF DEL 2017:

No es posible realizar una comparación de inventario óseo de los restos del CADÁVER 63 entre la documentación mencionada de agosto del 2010 y el examen de restos del 2017 por el EAAF, toda vez que en el examen del 2010 no hay una descripción detallada, pieza ósea por pieza ósea, como pudo realizarse en el examen de estos restos en el 2017. La coincidencia entre los exámenes del Cadáver 63 practicados en agosto del 2010 por peritos de PGJ de Tamaulipas y de PGR y aquellos realizados por peritos de Comisión Forense en el 2017 sobre la presencia de tatuajes en ambos brazos es importante, particularmente en el caso del brazo

Necropsia, PGJ Tamaulipas:

- "...cráneo presenta pocos restos de cuero cabelludo, presenta orificio en región temporal izquierda de 1.1 centímetros de largo por 8 milímetros de ancho orificio en región temporal y occipital derecha de 2.6 centímetros de largo por 2.1 centímetros de ancho, fractura de huesos temporal, parietal y occipital derecha, las suturas están bien marcadas, al retirar calota ósea presenta en base del cráneo áreas negruzcas, restos de tejido de masa encefálica, ambas mandíbulas completas, presenta incisivos centrales superiores con paladar "placa removible", se le extraen molares para su estudio de ADN..."
- "...cuello de piel reblandecida con masa muscular negruzca, pegada a la osamenta..."
- "...piel morena clara..."
- "CONSIDERACIONES MEDICO LEGALES:...como consecuencia de traumatismo cráneo encefálico, por proyectil de arma de fuego..."
- "...se entregan molares a la agencia de ministerio público ..."
- "CONCLUSIONES:
A) La muerte del referido (a): CADÁVER No.1 FOSA (1) EJIDO LAS NORIAS.
B) Fue como consecuencia de: TRAUMATISMO CRÁNEO-ENCEFÁLICO.
C) Producido por: PROYECTIL ARMA DE FUEGO."

Tórax y Abdomen:**Inspección Ministerial y Levantamiento de Cadáver, PGJ Tamaulipas:**

- "Compleción: robusta..."

Fe Ministerial de Autopsia e Inspección de Cadáver, PGJ Tamaulipas:

- "A continuación se procede a realizar un corte sobre la línea media del tórax al abdomen con una herramienta llamada bisturí, a efecto de constatar las lesiones de tórax observándose, que sus vísceras están colapsadas, negruzcas, pegadas a la pared posterior desprenden fétidos olores a abundante flora cadavérica, escroto y pene acartonados..."
- "Química que consiste en recabar muestras de sangre o tejidos..."

Necropsia, PGJ Tamaulipas:

- "...al abrir tórax y abdomen sus vísceras están colapsadas, negruzcas, pegadas a la pared posterior, desprenden fétidos olores y abundante flora cadavérica, escroto y pene acartonados..."

Dictamen de Química, PJGE Tamaulipas, 14 de abril de 2011, oficio: 5646/2011:

Se expresa el siguiente resultado de las pruebas de "Cuantificación y Determinación de Alcohol etílico, Identificación de Drogas de Abuso y Rodizonato de Sodio" para el "Cuerpo Uno (1) Fosa 1 No identificado" arriba

regiones: cigomáticas y masetérinas, rojizas oscuras ambas mandíbulas sin dentadura, solo el colmillo superior derecho..."

- "...cuello piel reblandecida con áreas equimóticas en ambas paredes laterales musculares negruzcas y fétidas..."
- "...piel morena clara..."
- "CONSIDERACIONES MEDICO LEGALES:...como consecuencia de traumatismo cráneo encefálico, por proyectil de arma de fuego..."
- "...se extrae el colmillo...para su estudio de ADN..."
- "CONCLUSIONES:
A) La muerte del referido (a): CADÁVER No.1 FOSA 3 EJIDO LAS NORIAS.
B) Fue como consecuencia de: TRAUMATISMO CRÁNEO-ENCEFÁLICO.
C) Producido por: PROYECTIL ARMA DE FUEGO."

Tórax y Abdomen:

Inspección Ministerial y Levantamiento de Cadáver, PGJ Tamaulipas:

- "Complexión: delgada..."

Fe Ministerial de Autopsia e Inspección de Cadáver, PGJ Tamaulipas:

- "A continuación se procede a realizar un corte sobre la línea media del tórax al abdomen con una herramienta llamada bisturí, a efecto de constatar las lesiones de tórax observándose, piel reblandecida con secreción fétida, vísceras colapsadas y ennegrecidas, miembros torácicos y pélvicos piel reblandecida pegada a osamenta."
- "Genética que consiste en extraer...pedazo de esternón..."
- "Química que consiste en recabar muestras de sangre o tejidos..."

Necropsia, PGJ Tamaulipas:

- "...Tórax al abrir piel reblandecida, con secreción fétida, masa muscular negruzca fétida, se le aprecian múltiples áreas equimóticas, sus vísceras están colapsadas, ennegrecidas con secreción fétida..."
- "...al abrir abdomen su piel reblandecida, licuefacción de tejido graso fétido, masa muscular negruzca fétida con múltiples áreas equimóticas, vísceras, hígado, bazo, riñones reblandecidos, negruzco fétido, estómago y asas intestinales negruzcas con gases fétidos, vejiga negruzca fétida, genital masculino reblandecido con secreción fétida..."

Dictamen de Química, PJGE Tamaulipas, 14 de abril de 2011, oficio: 5646/2011:

Odontología:

Inspección Ministerial y Levantamiento de Cadáver, PGJ Tamaulipas:

- "SEÑAS PARTICULARES: Presenta una pieza dental removible color plata en la mandíbula inferior del lado izquierdo".

Fe Ministerial de Autopsia e Inspección de Cadáver, PGJ Tamaulipas:

- "DENTADURA en regular estado."
- "SEÑAS PARTICULARES: a simple vista se le aprecio una pieza dental removible en color plateado en la parte inferior de la mandíbula del lado izquierdo."
- "...dentaduras en regulares condiciones..."
- "Genética: se extrajeron tres piezas molares..."

Informe Médico Legal, PGJ Tamaulipas:

- "Dentadura bien".
- "Genética: se extraen piezas molares para su estudio."

Dictámen de genética de la PGJ de Tamaulipas del 18 de junio del 2014 e Informe de ADN, Oficio: 22824, Expediente Lab: N.N.S.F.2. Laboratorio de Genética, PGJ Tamaulipas, 15 de septiembre del 2014:

En dichos documentos, se remite el perfil genético, copias del electroferograma y de la cadena de custodia del procesamiento de las muestras: "PIEZAS DENTALES CUERPO F2 C1 (S.F.2)". En la cadena de custodia refiere al indicio: "frasco de plástico transparente con taparosca y la leyenda "f-2 C-1 La Joya 24 04 11" el cual contiene en su interior tres piezas dentales.

INVENTARIO DE LOS RESTOS AP151 F2 C1 POR EL EAAF EN 2017:

Los restos se encuentran parcialmente esqueletizados y con tejido blando en estado de avanzada descomposición.

- Se observa **presencia completa de:** cráneo, mandíbula, clavícula derecha e izquierda, omóplato izquierdo, húmero izquierdo, radio derecho, cúbito derecho, manubrio esternal, cuerpo esternal, 1ª costilla derecha, 1ª, 7ª, 8ª, 9ª, 10ª, 11ª y 12ª costillas izquierdas, 3ª, 4ª y 7ª vértebras cervicales, 1ª, 4ª a 12ª vértebras dorsales, columna lumbar completa, sacro, coxal derecho e izquierdo, rótula izquierda, tibia derecha e izquierda, peroné izquierdo y pie izquierdo.
- Se observa **presencia parcial de:** húmero derecho, cúbito izquierdo, 2ª, 3ª, 4ª, 6ª costillas derechas, 2ª, 3ª y 5ª costillas izquierdas¹⁸. Se observa presencia parcial de 2 fémures izquierdos¹⁹.
- Se observa **ausencia de:** hioides, omóplato derecho, radio izquierdo, manos derecha e izquierda, 5ª, 7ª, 8ª, 9ª,

¹⁸ De acuerdo al Acta Ministerial que se levantó con motivo de la inhumación de éste y otros dos cuerpos con fecha 7 de junio de 2011, firmada por e. .trae una cabeza de fémur y un fragmento de costilla para ser remitidas a la Dirección de Servicios Periciales para la práctica de las pruebas correspondientes.

¹⁹ Idem

Inspección Ministerial y Levantamiento de Cadáver, PGJ Tamaulipas:

- "Compleción: mediana..."

Fe Ministerial de Autopsia e Inspección de Cadáver, PGJ Tamaulipas:

- "Compleción mediana..."
- "...así mismo procede a realizar un corte sobre la línea media del tórax al abdomen con bisturí, una vez hecho lo anterior procede a revisar el tórax y órganos internos mismos que se encuentra con todas las vísceras y el abdomen normales".

Autopsia, PGJ Tamaulipas:

- "Tórax: todas las vísceras normales..."
- "Perímetro torácico: 0.74mts".
- "Perímetro abdominal: 0.68mts".
- "Compleción: mediana".

Miembros Superiores y Manos:

Inspección Ministerial y Levantamiento de Cadáver, PGJ Tamaulipas:

- "...atado de las manos hacia la espalda con un mecate de color amarillo de nylon..."

Fe Ministerial de Autopsia e Inspección de Cadáver, PGJ Tamaulipas:

- "...se encuentra sujetado de ambas muñecas hacia atrás (espalda) con un hilo al parecer de ixtle..."

Informe de Dactiloscopia, PGJ Tamaulipas

- "No fue posible realizar la toma de huellas dactilares a los cuerpos sin vida identificados como [...] "CUERPO 5 FOSA 1" [...], ello debido al grado de descomposición que presentaban dichos cadáveres".

Miembros Inferiores y pies:

Inspección Ministerial y Levantamiento de Cadáver, PGJ Tamaulipas:

- "...pies hacia el lado NORTE..."

Fe Ministerial de Autopsia e Inspección de Cadáver, PGJ Tamaulipas:

- "1.72 metros de estatura²⁰ aproximadamente".

Autopsia, PGJ Tamaulipas:

- "Estatura: 1.72mts".

Diligencia de Depósito de Cadáveres, 16 de abril del 2011, PGJ de Tamaulipas.

- Toma de muestras para genética forense de ambas cabezas de fémur.

²⁰ La estatura se coloca en esta sección por que en este caso, la misma presupone la existencia de miembros inferiores.

practique la necropsia de ley, "...así mismo la práctica de pruebas de ADN, dactiloscopia y toma de placas fotográficas por parte de la unidad de Servicios Periciales..."

TRASLADO DE RESTOS A LA CIUDAD DE MATAMOROS, TAMAULIPAS:

El "Informe Médico Legal"²⁰, emitido por la Dirección de Servicios Periciales de la PGJ de Tamaulipas, pero firmado por peritos tanto de dicha procuraduría como por peritos de PGR, señala que los **restos AP197/2011, FOSA 4, CUERPO 11, ingresaron al anfiteatro del Servicio Médico Forense (SEMFO) de Matamoros el 12 de abril del 2011.**

La "Fe Ministerial de Autopsia e Inspección de Cadáver" de la PGJ de Tamaulipas, así como el "Acta Médica"²¹, emitida por la Delegación Estatal en Tamaulipas de la Coordinación Estatal de Servicios Periciales de PGR, de los restos AP197/2011, FOSA 4, CUERPO 11, señalan que la **autopsia de estos restos se realizó en la ciudad de Matamoros el día 15 de abril del 2011.**

Al momento de la escritura del presente dictamen, el EAAF no recibió por parte del Ministerio Público de SEIDO²² de PGR o de la PGJ Tamaulipas, documentación sobre **cadena de custodia** de los restos AP197/2011, FOSA 4, CUERPO 11, en su traslado desde San Fernando (el lugar de exhumación descrito) hasta la ciudad de Matamoros. En sesión de Comisión Forense del 21 de agosto del 2015, peritos de la Coordinación General de Servicios Periciales (CGSP) de la PGR dejaron asentado que **no recibieron por parte de la PGJ de Tamaulipas y desconocen si existe la cadena de custodia correspondiente al traslado de estos restos desde la ciudad de San Fernando a la Ciudad de Matamoros.**²³

TRASLADO DE 120 RESTOS A LA CIUDAD DE MÉXICO:

Tal como se señaló con anterioridad, los restos AP197/2011, FOSA 4, CUERPO 11, son parte de una investigación que involucra múltiples averiguaciones previas de la PGJ de Tamaulipas y de la PGR, una de las cuales es la AP/PGR/SEIDO/UEIS/197/2011 de PGR, que luego concentró las 4 averiguaciones previas que incluyen la recuperación de los 120 restos atraídos por PGR y trasladados de Tamaulipas a la Ciudad de México.

En el "ACUERDO" del 18 de abril del 2011 en la ciudad de Matamoros, de la AP138/2011 de la PGJ de Tamaulipas (AP197/2011 para PGR), se indica que en constancia anterior "...se asienta que fueron subidos a una caja de tráiler debidamente refrigerados **cincuenta cadáveres**, así como tres bolsas con restos humanos etiquetados...es por lo que se considera necesario acudir a otra institución que cuente con instalaciones de mayor proporción y con el equipo suficiente para conservar y preservar los cadáveres, y tomando en cuenta que a la presente indagatoria se ha integrado en coordinación interinstitucional con personal de la Procuraduría General de la República, en apego a los acuerdos de Colaboración, además de que sin ánimos de prejuzgar, se advierte que

²⁰ El "Informe Médico Legal de los restos AP197/2011, FOSA 4, CUERPO 11, elaborado por la PGJ de Tamaulipas, aunque firmado por peritos de PGJ y PGR, se anexa al presente Dictamen Integrado de Identificación.

²¹ La "Fe Ministerial de Autopsia e Inspección de Cadáver" y el "Acta Médica", ambas de fecha 14 de abril de 2011, que hacen referencia a los restos AP197/2011, FOSA 4, CUERPO 11, se anexan al presente Dictamen Integrado de Identificación.

²² SEIDO: Subprocuraduría Especializada en Investigación de Delincuencia Organizada, dependencia de la Procuraduría General de la República (PGR), anteriormente, llamada SIEDO.

²³ Minuta de la sesión de Comisión Forense a disposición.

C.C. [REDACTED] (FD 1146-1) y [REDACTED] (FD 1146-2) con los perfiles genéticos obtenidos de los cuerpos no identificados presentes en la base de datos de este laboratorio, **ENCONTRANDO UNA CORRESPONDENCIA ESTADISTICA DEL 99.9998%** con el perfil genético obtenido del cuerpo con número de **autopsia 1575-12**, encontrado en el kilómetro 47 de la Carretera Monterrey-Reynosa, Municipio de Cadereyta, Jiménez, Nuevo León..."

"B. Por lo anterior se concluye que: Los C.C. [REDACTED] y [REDACTED] [REDACTED], **TIENEN RELACION DE PARENTESCO** con el cuerpo de **autopsia 1575-12** encontrado en el kilómetro 47 de la Carretera Monterrey-Reynosa, Municipio de Cadereyta, Jiménez, Nuevo León..."

La Comisión Forense fue informada de esta coincidencia genética por parte de la Maestra [REDACTED], titular de la Unidad de Migrantes, del día 26 de junio del 2017. Siguiendo la metodología establecida por la Comisión Forense, ambos equipos forenses que al conforman deben tomar muestras nuevamente de los familiares y de los restos bajo investigación de la mencionada Comisión. El día 11 de julio de 2017, los peritos de la Comisión Forense de PGR y del EAAF tomaron dos muestras del OCCISO 21 para análisis genéticos, una de ellas para ser procesada por laboratorio genético de la Coordinación General de Servicios Periciales de la PGR y la muestra restante para ser procesada en el laboratorio "The Bode Technology Group" sito en Lorton, Virginia, EEUU, por solicitud del EAAF. En ambos casos la finalidad del procesamiento de estas muestras es estrictamente identificatorio.

Muestra que tomó el EAAF:

- Segmento de tercio medio de diáfisis de fémur derecho, código: 19202015-H1.

Muestras que tomó PGR:

- Segmento de tercio medio de diáfisis de fémur derecho.

El 23 de agosto de 2017, en la Unidad del Migrante, en la Ciudad de México, con el consentimiento de los donantes, señalado por escrito en comparecencia ministerial, los peritos de la Comisión Forense recolectaron muestras de sangre a los familiares del Sr. [REDACTED]. Dichas muestras se recabaron para ser sometidas a análisis genéticos con exclusivos fines identificatorios. Las muestras de sangre consisten en:

- a. Dos muestras codificadas como **21100064 (PGR 28MR2242-17)** pertenecientes a la Sra. [REDACTED] [REDACTED] quien señaló ser la **madre** del Sr. [REDACTED]
- b. Dos muestra codificadas como **21100065 (PGR 28MR2243-17)** pertenecientes al Sr. [REDACTED] [REDACTED] quien señaló ser el **hermano completo** del Sr. [REDACTED]

Las muestras hemáticas y ósea recolectadas por el EAAF fueron remitidas, con autorización de las autoridades mexicanas, al Laboratorio Bode Cellmark Forensics. La muestra ósea codificada como 19202015-H1 fue recibida el día 25 de julio de 2017 por dicho laboratorio y se presentaron los resultados genéticos de dicho

familiares de la persona con quien han sido identificados estos restos y evaluar trauma peri y post mortem observables macroscópicamente y aquellos citado en dictámenes previos.

III.4. ODONTOLOGÍA

Ante mortem. Los familiares del Sr. [REDACTED] indicaron la siguiente información odontológica:

- No saben si presentaba todas sus piezas dentales.
- No presentaba tratamientos odontológicos, ya que nunca consultó a un odontólogo.
- Presentaba su línea dentaria pareja.
- No saben si tenía erupcionadas las muelas de juicio.
- Tenía los incisivos superiores con caries ("picados") y con desgaste.

Post mortem: En cuanto a información odontológica, debido a la ausencia de cráneo y mandíbula del OCCISO 48, los peritos de la PGJ no realizaron análisis odontológico sobre este cadáver.

Examen EAAF, 10 de julio de 2017: Debido a la ausencia de cráneo y mandíbula del OCCISO 48, no fue posible realizar análisis odontológico.

III.5. DACTILOSCOPIA

Informe de Dirección de Criminalística y Servicios Periciales, PGJ de Nuevo León, 2012:

- "NO HUELLAS POR FALTA DE ELEMENTOS ANATOMICOS:...A-1602-12..."

Debido a la ausencia de extremidades distales de los miembros superiores del OCCISO 48, no fue posible obtenerse impresiones digitales en 2012 ni en el examen que realizó el EAAF en el año 2017.

III.6. GENÉTICA

Según consta en la averiguación previa AP/PGR/NL/GPE-I/1479/D/2012 a la que tuvo acceso la Comisión Forense y de acuerdo a lo expresado en la entrevista con peritos de la Comisión Forense, el padre del Sr. [REDACTED] donó muestras hemáticas para análisis genéticos el día 4 de septiembre de 2015 en la PGJ de Tamaulipas. Las muestras fueron procesadas por el Departamento de Genética Forense, cuyos resultados se encuentran en el **dictamen emitido el 4 de febrero del 2016**, Oficio 2380. El dictamen concluye que la muestra presentó un ADN "correcto" (sic) y que el perfil genético quedó almacenado en su base de datos con la clave [REDACTED]. El perfil genético obtenido es de ADN nuclear. En la misma fecha, Oficio 2382, la perito en genética de PGJ Tamaulipas solicita al ministerio público "muestras hemáticas de dos familiares en línea ascendente o descendente de la persona desaparecida (especificando relación de parentesco), así como los siguientes datos: nombre de la persona desaparecida, sexo, fecha de desaparición, edad y señas particulares..."



derecho, región deltoidea en donde en todos los peritajes mencionan un tatuaje con la leyenda "Esther" y un tatuaje debajo de éste, de forma helicoidal o de número 8. Los restantes tatuajes descritos en el año 2010 no son observables o legibles en el examen del 2017.

Sin embargo, se observa discrepancia en cuanto a la craneotomía que describen las necropsias del 2010 y documentos ministeriales. El cráneo del CADÁVER 63 examinado en la actualidad por los peritos tanto de PGR como del EAAF no presenta craneotomía (ver anexo fotográfico). También se observa una discrepancia en cuanto al número, la ubicación y la interpretación de las lesiones producidas por proyectil de arma de fuego en cráneo que se analizará en mayor detalle en la sección de Causa de Muerte del presente dictamen. Estas diferencias no cambian las importantes coincidencias encontradas entre el cadáver analizado en el 2010 y el analizado en el 2017, concluyendo que se trata del mismo cadáver. No se observaron otras inconsistencias de inventario entre los exámenes periciales del 2010 sobre estos restos y los realizados en el 2017 por el EAAF.

III. COMPARACIÓN DE INFORMACIÓN DE DATOS ANTE MORTEM DEL SR. [REDACTED] [REDACTED] CON LA INFORMACIÓN POST MORTEM DE LOS RESTOS DEL CADÁVER 63

III.1. PERFIL BIOLÓGICO (EDAD, SEXO, ESTATURA Y ORIGEN POBLACIONAL) Y OTRAS CARACTERÍSTICAS

Ante mortem: Según señalaron sus familiares en entrevista con el Banco Forense de Honduras el 29 de noviembre de 2017 y de acuerdo al documento "Certificación del Acta de Nacimiento" emitido por el Registro Nacional de las Personas de la República de Honduras, el Sr. [REDACTED] nació el 20 de enero de 1975, San Pedro Sula, Cortés¹⁸. El Sr. [REDACTED] tenía 35 años cuando inició su viaje migratorio el día 7 de agosto del 2010, con destino final hacia California, Estados Unidos de América.

El último contacto del Sr. [REDACTED] fue con su madre, la Sra. [REDACTED] el 11 de agosto de 2010, desde algún lugar a dos días de llegar a Piedras Negras, estado de Coahuila, México. Posteriormente, tuvo también dos comunicaciones con su pareja, al parecer desde Piedras Negras, Coahuila

Asimismo, sus familiares señalaron que el Sr. [REDACTED] era de **contextura regular**, estatura de **165 cm a 170 cm**, lateralidad **diestra**, color de **piel trigueño**, **ojos color café**, **cabello negro**, **lacio** y **pocas canas**, bigote y barba completo o candado.

Post mortem: Según el informe de "Autopsia", la necropsia del CADÁVER 63 se realiza el **26 de agosto del 2010 en la ciudad de San Fernando, Tamaulipas**. Este Informe es sucinto y lo firma el Dr. [REDACTED], perito Médico Legista de la PGJE de Tamaulipas. En términos de perfil biológico y otras características físicas, señala que se trata de un cadáver **masculino**.

¹⁸ Se anexa copia del certificado de nacimiento.

a la siguiente conclusión: "...derivado del avanzado estado de putrefacción y a la contaminación de tierra en que se encontraban... los estudios solicitados **NO** es posible realizarlos debido a la deshidratación y degradación que sufre los fluidos biológico (sangre y orina) así como también la piel."

Según Documento: "TRANSCRIPCIÓN LITERAL DE DILIGENCIA DE DEPÓSITO DE CADÁVER", 20 de abril de 2012, se realiza la extracción de nuevas muestras óseas "a fin de ser enviadas a la Dirección de Servicios Periciales y sirvan de apoyo al Departamento de Genética para la elaboración de su dictamen, or lo cual el médico legista procede a realizar la extracción de fragmentos óseos al CUERPO 1 FOSA 1 LAS NORIAS específicamente.....y **fragmento de una costilla** mismos que embalan en botes de plástico con tapa blanca debidamente sellados y etiquetados como **#1 NORIAS**".

Miembros Superiores y Manos:

Inspección Ministerial y Levantamiento de Cadáver, PGJ Tamaulipas:

- "...presentaba las extremidades de su cuerpo..."

Fe Ministerial de Autopsia e Inspección de Cadáver, PGJ Tamaulipas:

- "...miembros torácicos desprendidos del cuerpo, piel seca pegada a la osamenta..."
- "**Dactiloscopia** que consiste en recabar las huellas dactilares de cada uno de los cuerpos."

Necropsia, PGJ Tamaulipas:

- "...miembros torácicos desprendidos del cuerpo, piel seca pegada a la osamenta..."

Informe de Dactiloscopia de la PGJ de Tamaulipas:

- "... el cuerpo identificados como "Cuerpo 1 Fosa 1 NO IDENTIFICADO" se encuentra en avanzado estado de descomposición por lo que no es posible realizar la toma de impresiones dactilares ..."

Dictamen en Dactiloscopia Forense, PGR, 27 de mayo de 2011:

En dicho informe se presenta el resultado de la confronta entre la información y documentación volcada en el "cuestionario para el rastreo de personas extraviadas" aportada por la Sra. [REDACTED], hija del Sr. [REDACTED] contra "las impresiones dactilares obtenidas de los cadáveres humanos localizados en San Fernando Estado de Tamaulipas..." Se expresa en la conclusión que no se pudo realizar esa confronta por no contar con documentación que se aprecie la huella dactilar del Sr. [REDACTED]

"CONCLUSIONES:...**TERCERA:** a los cuestionarios de rastreo de personas extraviadas en copia fotostática simple a nombre de [REDACTED]....no se anexaron documentación en donde se localizara huella dactilar de las personas extraviadas, por tal motivo, **no se realizó estudio dactiloscópico.**" Y se agrega, "**NOTA:** No se omite manifestar que algunas de las fichas necrodactilares no cuentan con la impresión del dedo Pulgar y/o Índice, por ausencia del (los) mismo(s) o por encontrarse, la capa dérmica, en avanzado estado de descomposición cadavérica...Por lo anterior, la identificación solicitada quedará sujeta a los resultados que se obtengan en el área de Genética Forense."

Se expresa el siguiente resultado de las pruebas de "Cuantificación y Determinación de Alcohol etílico, Identificación de Drogas de Abuso y Rodizonato de Sodio" para el "Cuerpo Uno (1) Fosa (3) No identificado" arriba a la siguiente conclusión: "...derivado del avanzado estado de putrefacción y a la contaminación de tierra en que se encontraban...los estudios solicitados **NO** es posible realizarlos debido a la deshidratación y degradación que sufre los fluidos biológico (sangre y orina) así como también la piel."

El Informe de ADN, oficio 10575, PGJ Tamaulipas, emitido el 25 de junio de 2011, refiere entre las muestras procesadas con fines identificatorios, relacionadas con la AP39/2011, el caso "NUMERO DE MUESTRA: N.N 497, TIPO DE MUESTRA: PIEZAS DENTALES/ **FRAGMENTO ÓSEO**, PERTENECIENTES A: CUERPO #3 LAS NORIAS". Posteriormente, con fecha 20 de abril de 2012, consta en el documento "TRANSCRIPCIÓN LITERAL DE DILIGENCIA DE DEPOSITO DE CADAVER", la extracción de nuevas muestras óseas "a fin de ser enviadas a la Dirección de Servicios Periciales y sirvan de apoyo al Departamento de Genética para la elaboración de su dictamen...". Para el **CUERPO 1 FOSA 3 LAS NORIAS**, "el médico legista procede a realizar la extracción de fragmentos óseos específicamente de una **costilla**...mismas que embalan en botes de plástico con tapa blanca debidamente sellados y etiquetados como **#3 NORIAS**."

El 10 de septiembre de 2014, se emite otro Informe de ADN, oficio 22384, expediente Lab: N.N.497, Laboratorio de Genética, PGJ Tamaulipas. En dicho documento, se remite el perfil genético, copias del electroferograma y de la cadena de custodia del procesamiento de las muestras del cadáver **C1 F3** o **N.N. 497**, y expresa: "PIEZAS DENTALES/**FRAGMENTO ÓSEO** EXTRAIDOS DEL CUERPO #3 LAS NORIAS (N.N.497)" y luego en la cadena de custodia refiere al indicio: "frasco etiquetado "#3 Las Norias" conteniendo en su interior 1 pieza dental y un **fragmento óseo**".

Miembros Superiores y Manos:

Inspección Ministerial y Levantamiento de Cadáver, PGJ Tamaulipas:

- "...se aprecian las extremidades desprendidas brazos..."

Fe Ministerial de Autopsia e Inspección de Cadáver, PGJ Tamaulipas:

- "...miembros...torácicos piel reblandecida pegada a osamenta..."
- "**Dactiloscopia** que consiste en recabar las huellas dactilares de cada uno de los cuerpos."

Necropsia, PGJ Tamaulipas:

- "...miembros...torácicos...piel reblandecida pegada a la osamenta..."

Miembros inferiores y pies:

Inspección Ministerial y Levantamiento de Cadáver, PGJ Tamaulipas:

- "...pies hacia el lado SUR..."
- "...extremidades desprendidas...piernas..."

Fe Ministerial de Autopsia e Inspección de Cadáver, PGJ Tamaulipas:

10ª, 11ª y 12ª costillas derechas, 4ª y 6ª costillas izquierda, 1ª, 2ª, 5ª y 6ª vértebras cervicales, 2ª y 3ª vértebras dorsales, fémur derecho, rótula derecha, peroné derecho y pie derecho.

— **Evidencia biológica asociada:** No presenta.

COMPARACIÓN DE INVENTARIO ENTRE EL 2011 Y 2016:

Es difícil realizar esta comparación porque contamos con limitada información pericial del año 2011. De todos modos, se observaron las siguientes diferencias en términos de inventario entre la autopsia del año 2011 y el examen antropológico del 2017:

1. La documentación pericial y ministerial del año 2011 no hace mención a las ausencias registradas en el 2017 en miembros inferiores y superiores: omóplato derecho, radio izquierdo, manos derecha e izquierda, ausencia de 7 costillas derechas y 2 izquierdas, 4 vertebras cervicales, 2 vertebras dorsales, fémur derecho rótulas derecha e izquierda, peroné derecho y pie derecho.
2. La documentación pericial y ministerial del año 2011 no hace mención a la presencia de dos fémures izquierdos, tal como se encontró en la bolsa de cadáver de estos restos en el examen del 2017.
3. Por Inspección Ministerial y Levantamiento de Cadáver, PGJ Tamaulipas y la Fe Ministerial de Autopsia e Inspección de Cadáver, PGJ Tamaulipas señalan respectivamente: "SEÑAS PARTICULARES: Presenta una pieza dental removible color plata en la mandíbula inferior del lado izquierdo" y "SEÑAS PARTICULARES: a simple vista se le aprecia una pieza dental removible en color plateado en la parte inferior de la mandíbula del lado izquierdo." En examen de restos en el 2017 no se encontró ninguna pieza dental removible ni en mandíbula ni en maxilar.

TOMA DE MUESTRAS PARA ADN CON FINES DE REASOCIACIÓN EN EL MARCO DE COMISIÓN FORENSE:

Debido a la presencia de restos de al menos 2 individuos en la bolsa de cadáver 151/2011 representados en dos fémures izquierdos, al señalamiento en documentación ministerial y pericial que el cráneo, los miembros inferiores y superiores se encontraban separados del tórax, y que en la experiencia de la Comisión Forense hasta la fecha el hallazgo de restos mezclados dentro de la investigación de fosas clandestinas de San Fernando ha sido frecuente, los peritos de la Comisión Forense decidimos tomar un número mayor de muestras para análisis genéticos con el fin de verificar que con excepción de uno de los dos fémures izquierdos anteriormente mencionados, los demás restos pertenecieran a una sola persona.

Se tomará como perfil de referencia para los restos AP151 F2 C1 el perfil reportado en dictamen por la PGJ de Tamaulipas del 18 de junio del 2014 y nuevamente en oficio del 15 de septiembre del 2014 sobre muestras de estos restos que según la documentación existente fueron remitidas al laboratorio de dicha institución por parte del Ministerio Público en abril y junio del 2011. Tal como se señaló con anterioridad, en el examen del 2017 sobre estos restos los peritos de la Comisión Forense encontramos dos fémures izquierdos, ambos con la cabeza de fémur cortada posiblemente para análisis genéticos según la documentación ministerial que señala la toma de esta sección de fémures. Sin embargo, en la remisión de muestras al laboratorio de la PGJ de Tamaulipas no se menciona el envío de dos cabezas de fémures para este caso, y consecuentemente en su dictamen del 2014 sobre muestras entregadas en el 2011 sólo refiere un perfil genético. También esto puede deberse a que el dictamen se

Acta Ministerial con motivo de apertura de embalaje de indicios biológicos, 20 de abril de 2011:

- “[...] séptimo frasco [...] “FOSA 1 #5, EL ARENAL” [...] una cabeza de fémur [...]
- “octavo frasco [...] “FOSA 1 #5, EL ARENAL” [...] una cabeza de fémur [...]”.

Odontología:

Fe Ministerial de Autopsia e Inspección de Cadáver, PGJ Tamaulipas:

- **Genética** “se procede a recabar por parte del personal de Servicios periciales de esta institución la recolección de piezas molares posteriores del occiso que se embalan para su análisis en el departamento de Genética Forense”, sin especificar cuántas ni cuáles.

Autopsia, PGJ Tamaulipas:

- “...se entregan piezas molares posteriores al departamento de genética forense.”
- “Prótesis: NO”.
- “Faltan piezas dentarias” sin especificar cuáles, cuántas ni el origen de dichas ausencias (*ante, peri o post mortem*).

Informe de ADN, oficio 10574, PGJ Tamaulipas, emitido el 25 de junio de 2011:

- Refiere entre las muestras procesadas con fines identificatorios, relacionadas con la AP37/2011, el caso “NUMERO DE MUESTRA: N.N 474, TIPO DE MUESTRA: PIEZAS DENTALES, PERTENECIENTES AL: CUERPO NÚMERO (5) [...]”.

Cadena de custodia: “Cuerpo 5 Fosa 1”

- Remite “un fragmento de mandíbula con dos piezas dentales embaladas en una bolsa transparente”.

INVENTARIO DE LOS RESTOS AP37/2011 F1 C5 POR EL EAAF:

Los restos se encuentran en estado de decomposición avanzado, mayormente esqueletizado. Se observan sectores con escasa adipocira y sin articulación anatómica.

- Se observa **presencia completa de:** clavícula derecha e izquierda, omóplato derecho e izquierdo, radio derecho e izquierdo, cúbito izquierdo, esternón manubrio, esternón cuerpo, 12 costillas derechas, 12 costillas izquierdas, tres vértebras cervicales, doce vértebras dorsales, 1ª y 2ª vértebras lumbares, coxal derecho e izquierdo, rótula izquierda, tibia izquierda, peroné derecho e izquierdo y huesos del pie derecho.
- Se observa **presencia parcial de:** cráneo “1”, cráneo “2”, mandíbula, hioides, húmero izquierdo, huesos de la mano izquierda, 3ª, 4ª y 5ª vértebras lumbares, sacro, fémur derecho e izquierdo, tibia derecha y huesos del pie izquierdo.
- Se observa **ausencia de:** húmero derecho, cúbito derecho, huesos de la mano derecha, cuatro vértebras cervicales y rótula derecha.
- Cabe señalar que **no hay mención a la existencia de fragmentos de otro cráneo extra** en la Inspección.

los hechos generadores de la averiguación en que se actúa pudiera ser competencia de dicha Autoridad Federal, se ordene remitir los cincuenta cadáveres, así como tres bolsas con restos humanos...a efectos a la presente indagatoria, los cuales queden a disposición del ciudadano Licenciado Gilberto Meneses Vázquez²⁴ asesor de la Unidad de Antisecuestros de la SIEDO, para efectos de una mejor conservación, preservación y manejo, quien deberá depositarlos en el lugar que para tal efecto se sirva designar...²⁵

Se adjuntan los siguientes documentos pertinentes al traslado de restos:

- Autorización sanitaria de COEPRIS para el traslado por vía terrestre de 76 cadáveres no identificados desde Tamaulipas hasta el Distrito Federal. Este documento no individualiza el código de cada uno de los cadáveres que se trasportaran, por lo tanto no sabemos si los restos AP197 F4 C11 se incluyen en dicho permiso sanitario de traslado.
- La documentación ministerial de "Diligencia de recepción de cuerpos e ingreso al Servicio Médico Forense (SEMEFO)" de la Ciudad de México de 70 cuerpos, de fecha 14 de abril del 2011, provenientes de Reynosa²⁶, Tamaulipas, dentro de la AP197/2011. El acta de ingreso de cadáveres al SEMEFO provee el número del certificado de defunción de cada uno de ellos restos. Según esta documentación, los restos **AP197/2011, FOSA 4, CUERPO 11** ingresan al SEMEFO ese día con el número de certificado de defunción **110615878**.
- La documentación ministerial de "Diligencia de recepción de cuerpos e ingreso al SEMEFO" de la Ciudad de México de otros 50 cadáveres provenientes de Reynosa, Tamaulipas, el día **19 de abril del 2011**.

Según la documentación a la que tuvo acceso el EAAF a través del Ministerio Público de SEIDO de PGR, y según lo asentado por peritos de la Coordinación General de Servicios Periciales de la PGR en sesión de Comisión Forense del 21 de agosto del 2015, **durante la estadía de estos aproximadamente 120 restos en esta morgue no se practicaron exámenes periciales sobre los restos** en el SEMEFO²⁷ de la Ciudad de México, previos al inicio de la Comisión Forense en septiembre del 2013. Al momento de la escritura del presente dictamen, la documentación examinada por el EAAF sólo indica que los restos fueron embalsamados en la Funeraria la Piedad, ubicada en la Ciudad de México. Así, el Certificado de Embalsamamiento de la "Embalsamadora La Piedad", señala que el día **12 de abril del 2011 se efectuó el embalsamamiento del cadáver "N.N. CUERPO ONCE FOSA 4"** de la AP/PGR/SIEDO/UEIS/197/2011. Los peritos de PGR realizaron una **toma de huellas** en la Embalsamadora mencionada cuando los restos llegaron a Ciudad de México.²⁸

Por otra parte, al momento de la escritura del presente dictamen, el EAAF no recibió por parte del Ministerio Público de SEIDO de PGR documentación sobre cadena de custodia de los restos AP197 F4 C11 en su traslado desde la ciudad de Matamoros a la Ciudad de México. En sesión de Comisión Forense del 21 de agosto del 2015, peritos de la Coordinación General de Servicios Periciales de la PGR dejaron asentado que **no existe cadena de**

²⁴ El texto en realidad hace referencia al Lic. Guillermo MENESES VÁZQUEZ.

²⁵ Se anexa acuerdo mencionado al presente dictamen.

²⁶ Los equipos forenses de la Comisión Forense (CGSP y EAAF) solicitan al Ministerio Público de la Federación que se clarifique el trayecto de los cuerpos, pues supuestamente éstos salen desde Matamoros, no Reynosa, a Ciudad de México.

²⁷ Actualmente, Instituto de Ciencias Forenses (INCIFO) de la Ciudad de México.

²⁸ Se anexa el documento: Dictamen en materia de Dactiloscopia Forense (Necrodactilia), sobre 50 cadáveres, folio 34382, PGR, 4 de mayo de 2011.

procesamiento el día 7 de agosto de 2017, entre los que se mencionaban que el perfil genético era consistente con un individuo masculino y se anexaba la tabla con los resultados.

El laboratorio Bode recibió las muestras de los familiares del Sr. [REDACTED] el 31 de agosto del 2017 y emitió resultados sobre las mismas el 18 de septiembre del 2017. El laboratorio de genética del EAAF realizó la comparación entre la información genética proveniente de los restos OCCISO 21 y la proveniente de los familiares del Sr. [REDACTED]

CONCLUSIONES DE LOS RESULTADOS GENÉTICOS DEL EAAF:

1. La razón de verosimilitud (RV) o Índice de parentesco (IP) es de 2.35×10^{10} , indicando que los perfiles genéticos son 2.35×10^{10} veces contra 1 más probables si los restos analizados (Occiso 21 / A-1575-12) pertenecen al individuo que se integra al grupo familiar de referencia, que a una persona de la población al azar de México.
2. Dado que no se conoce el valor de probabilidad "a priori" de los episodios, en la siguiente tabla se indican los valores de Probabilidad de identidad resultantes de la combinación del valor de RV obtenido con distintos valores de probabilidad "a priori":

UTILIZANDO FRECUENCIAS POBLACIONALES DE MÉXICO		
Razón de verosimilitud (RV)	Probabilidad "a priori"	Probabilidad de identidad
2.35×10^{10}	0.01 (1/100)	99.9999996%
	0.001 (1/1000)	99.9999996%
	0.0001 (1/10000)	99.999996%

III.7. VESTIMENTA Y EFECTOS PERSONALES

Ante mortem: En relación a la vestimenta que llevaba el Sr. [REDACTED] el día de su desaparición, los familiares entrevistados señalaron lo siguiente:

- Playera tipo polo, manga corta, color azul celeste, con un logotipo en el pecho, sin recordar, ni diseño, talla M.
- Pantalón de mezclilla, talla 32.
- Bóxer ajustado, de color gris.
- Zapatos negros, que ya estaban rotos de la parte de la suela, tipo mocasín. Talla 7.
- Celular pequeño, color negro, maltratado y un poco roto.
- No saben si traía una tarjeta de BANSEFI, porque había abierto una cuenta bancaria en BANSEFI.

Post mortem:

Acta de Fe Ministerial e Inspección cadavérica, PGJ de Nuevo León, 2012:

- "...dorso el cual viste un pantalón de mezclilla, sin marca ni talla visible, un bóxer sin marca ni talle visible de color no valorable..."



Al contar con un solo donante y ante la necesidad de aumentar la información genética para este caso, el 23 de febrero de 2016, el Ministerio Público solicita al Departamento de Genética de PGJ Tamaulipas, "examinar el contenido la maleta color verde [presentada por el padre del Sr. ██████████ ██████████ examine, las prendas que considere necesarias, ello para obtener el perfil genético de PERSONA NO LOCALIZADA". Los procedimientos aplicados y resultados obtenidos, se presentaron en el informe titulado "Dictamen de ADN", PGJ Tamaulipas, Oficio: 4732, con fecha de 29 de febrero de 2016, en el que se informa haber tomado las siguientes tres muestras biológicas:

1. C.1/77/2016, HISOPO, de la parte inferior de la maleta verde.
2. C.2/77/2016, TEXTIL, de la pulsera localizada en una bolsa lateral de la maleta.
3. C.3/77/2016, TELA, de la playera localizada en el interior de una bolsa de plástico negra en el interior de la maleta.

Los procesamientos de las 3 muestras arribaron a la misma conclusión: "no se obtuvo perfil genético alguno, debido al grado de degradación de las mismas."

Posteriormente, el día 18 de marzo de 2016 el Sr. ██████████ padre del desaparecido, presentó ante el Agente del Ministerio Público Especializado en personas no localizadas o privadas de su libertad, una caja cerrada con muestras de cabello de la Sra. ██████████ hermana completa del desaparecido (residente en EEUU), pidiendo su procesamiento genético.

Se remite el Dictamen de Genética correspondiente, el 20 de octubre de 2016, Oficio 22451, donde se expresa haber obtenido el perfil genético de ADN nuclear de la muestra de cabello antes mencionada y que el mismo "...queda almacenado en la base de datos de este Laboratorio, con la clave ██████████ para futuras comparaciones genéticas."

A su vez, en la autopsia de los restos OCCISO 48 se indica que se tomó muestra de "hueso esternal para ADN". La muestra de esternón fue utilizada por el área de genética de la Servicios Periciales de la PGJ de Nuevo León para obtener le perfil genético de OCCISO 48, cuyos resultados se observan en el **Dictamen de Genética Forense, Oficio No 5735/2012 ADN, del 6 de junio del 2012 emitido por la PGJ de Nuevo León.**

El 20 de octubre del 2016, el área de genética de los Servicios Periciales de la PGJ de Tamaulipas emitió "Dictamen de ADN", Oficio 22452, PGJ Tamaulipas, en donde informa el resultado del procesamiento de la muestra hemática del Sr. ██████████ extraída el 4 de septiembre de 2015, y el resultado de la confronta con los perfiles genéticos de cuerpos no identificados de su base de datos, arribando a las siguientes conclusiones:

"A. Se obtuvo un perfil genético masculino obtenido de la muestra hemática recabada al C. ██████████



El **Acta Médica de la PGR** sobre el examen de los restos, realizado el **25 de agosto** del 2010 en San Fernando, señala que se trata de un **cadáver masculino, de una estatura de 1.64mt, "de la tercera década de vida..."**. El Informe de Seguimiento de Necropsia del C63, por peritos de PGR señala que la necropsia del CADÁVER 63 se inicia el **26 de agosto** del 2010 a las 18:00hrs en el SEMEFO de Reynosa. Este Informe de seguimiento de necropsia incluye los mismos datos en cuanto a perfil biológico –**estatura 163cm, masculino-** y en general que el Acta Médica, aunque acota la estimación de edad, indicando un rango aproximado **de 30 a 35 años**, sin especificar en función de cual metodología se establece este rango etario.

El documento titulado "Descripción Odontológica *Post mortem*" realizada por la entonces Dirección General de Coordinación de Servicios Periciales de la PGR¹⁹, señala una edad al momento de la muerte en función del análisis dentario de **37 años, más/menos 2 años**. Este dictamen tampoco señala la metodología utilizada para llegar a esta estimación.

La Ficha de Identidad de PGR señala que se trata de restos masculinos, de **25 a 30 años** de edad al momento de su fallecimiento y una estatura en vida de 1.64 metros.

Según una tabla elaborada por el Departamento de Antropología Forense de PGR, sin firma, que se encuentra en la Ficha de Identidad del CADÁVER 63, con fecha 31 de agosto de 2010, se agrega **tipo de cabello: con barba; con una estimación de estatura de 164cm**.

En términos de perfil biológico y datos individualizados en la piel, el Dictamen de Antropología Forense del EAAF señala: se trata de un individuo de **sexo masculino, de una edad al momento de la muerte de entre 24 y 40 años, y de una estatura en vida de 164.53cm más/menos 4.89cm**, es decir, entre **159.64cm y 169.42cm**, cuyo origen poblacional se establece como mongoloide con algunos rasgos europeos.²⁰

Es decir, que en términos de sexo, edad y estatura **existe concordancia entre la información provista por los familiares del Sr. [REDACTED] en cuanto sobre el perfil biológico y los resultados alcanzados por el EAAF en su examen del CADÁVER 63**.

Existe una diferencia importante en el rango etario estimado por las pericias realizadas en el año 2010, con rangos mucho más pequeños que los estimados en el examen de Comisión Forense del año 2017. Algunas de las edades estimadas en el 2010- como la estimada por PGR en su ficha de identidad, de 25 a 30 años- hubieran excluido a estos restos como pertenecientes al Sr. [REDACTED]

III.2. SEÑAS INDIVIDUALIZADORAS EN LA PIEL

Ante mortem: Los familiares del Sr. [REDACTED], señalaron que su familiar desaparecido presentaba las siguientes marcas identificatorias en la piel:

- Tatuaje en uno de los brazos (posiblemente derecho), debajo del hombro, de una flor con el número "1", color verde, de 15cms de alto.

¹⁹ Actualmente, Coordinación General de Servicios Periciales (CGSP) de PGR.

²⁰ Ver Dictamen de Antropología Forense sobre el CADÁVER 63, emitido por el EAAF.

Miembros inferiores y pies:

Inspección Ministerial y Levantamiento de Cadáver, PGJ Tamaulipas:

- "...pies hacia el lado OESTE..."
- "...presentaba las extremidades de su cuerpo..."

Fe Ministerial de Autopsia e Inspección de Cadáver, PGJ Tamaulipas:

- "...miembros pélvicos con áreas sin piel y desprendidos del cuerpo..."
- "...tibia mide 37 cm..."

Necropsia, PGJ Tamaulipas:

- "...miembros pélvicos con áreas sin piel y desprendidos del cuerpo ..."
- "...tibia mide 37 centímetros..."

Según Documento: "TRANSCRIPCIÓN LITERAL DE DILIGENCIA DE DEPÓSITO DE CADÁVER", 20 de abril de 2012, se realiza la extracción de nuevas muestras óseas "a fin de ser enviadas a la Dirección de Servicios Periciales y sirvan de apoyo al Departamento de Genética para la elaboración de su dictamen, por lo cual el médico legista procede a realizar la extracción de fragmentos óseos al CUERPO 1 FOSA 1 LAS NORIAS específicamente una **cabeza de fémur**...mismos que embalan en botes de plástico con tapa blanca debidamente sellados y etiquetados como **#1 NORIAS**".

Odontología:

Fe Ministerial de Autopsia e Inspección de Cadáver, PGJ Tamaulipas:

- "Prótesis removible de Incisivos centrales superiores..."
- "**Genética** que consiste en extraer piezas dentales, obteniéndose molares para su estudio, los cuales quedan embaladas e igualmente en conservación de periciales, especialmente del departamento de Genética Forense."

Necropsia, PGJ Tamaulipas:

- "...ambas mandíbulas completas, presenta incisivos centrales superiores con paladar "placa removible"..."
- "...se le extraen molares para su estudio de ADN..."

Informe de ADN, Oficio: 10757, PGJ Tamaulipas; se presentan los perfiles genéticos resultantes de los procesamientos de muestras dentales y óseas de los nueve cadáveres recuperados en el Ejido "Las Norias", Municipio de San Fernando, Tamaulipas, relacionados con la AP39/2011; y se expresa entre las conclusiones que la totalidad de las muestras presentaron un ADN correcto y que queda almacenado en la base de datos de su laboratorio "el perfil genético obtenido de las **piezas dentales**...extraídos del **CUERPO #1 LAS NORIAS** con la clave **N.N 495/2011**..."

- "...dedos del pie cortados..."
- "...miembros...pélvicos piel reblandecida pegada a osamenta..."

Necropsia, PGJ Tamaulipas:

- "...miembros...pélvicos piel reblandecida pegada a osamenta..."
- "...los dedos del pie derecho cortados..."

Según Documento "TRANSCRIPCIÓN LITERAL DE DILIGENCIA DE DEPÓSITO DE CADAVER" ya mencionado, se realiza la extracción de nuevas muestras óseas "a fin de ser enviadas a la Dirección de Servicios Periciales y sirvan de apoyo al Departamento de Genética para la elaboración de su dictamen...". Para el **CUERPO 1 FOSA 3 LAS NORIAS**, "el médico legista procede a realizar la extracción de fragmentos óseos específicamente de...y ambas **cabezas de fémur**, mismas que embalan en botes de plástico con tapa blanca debidamente sellados y etiquetados como **#3 NORIAS**."

Odontología:

Fe Ministerial de Autopsia e Inspección de Cadáver, PGJ Tamaulipas:

- "...ambas mandíbulas sin dentadura solo el colmillo superior derecho..."
- "**Genética** que consiste en extraer piezas dentales, obteniéndose colmillo...los cuales quedan embaladas e igualmente en conservación de periciales especialmente del departamento de Genética Forense."

Necropsia, PGJ Tamaulipas:

- "...ambas mandíbulas sin dentadura, solo el colmillo superior derecho..."
- "...se extrae el colmillo...para su estudio de ADN y se entrega al ministerio público."

El Informe de ADN, oficio 10757, PGJ Tamaulipas; se presentan los perfiles genéticos resultantes de los procesamientos de muestras dentales y óseas de los cadáveres recuperados en el Ejido "Las Norias", Municipio de San Fernando, Tamaulipas, relacionados con la AP39/2011; y se expresa entre las conclusiones que la totalidad de las muestras presentaron un ADN correcto y que queda almacenado en la base de datos de su laboratorio "el perfil genético obtenido de las **piezas dentales**...extraídos del **CUERPO #3 LAS NORIAS** con la clave **N.N 497/2011**..."

Informe de ADN, oficio 22384, expediente Lab: N.N.497, Laboratorio de Genética, PGJ Tamaulipas:

En dicho documento, se remite el perfil genético, copias del electroferograma y de la cadena de custodia del procesamiento de las muestras del cadáver **C1 F3 o N.N. 497**, y expresa : "**PIEZAS DENTALES/FRAGMENTO ÓSEO EXTRAIDOS DEL CUERPO #3 LAS NORIAS (N.N.497)**" y luego en la cadena de custodia refiere al indicio: "frasco etiquetado "#3 Las Norias" conteniendo en su interior **1 pieza dental** y un fragmento óseo".

INVENTARIO DE LOS RESTOS AP39/2011 F3 C1 POR EL EAAF EN 2017:

Los restos se encuentran esquelizados y se observa presencia de tejido blando en avanzado estado de

realizó sobre las muestras de piezas dentarias remitidas al laboratorio de genética, o que el segundo fémur izquierdo se sumó a la bolsa de cadáver de los restos AP151 F2 C1 con posterioridad a la toma de muestras del 2011.

El día 28 de septiembre de 2016, bajo autorización y en presencia del Ministerio Público de PGR/SEIDO peritos de Comisión Forense tomaron seis muestras óseas y una pieza dental. Tres muestras óseas y una dental fueron procesadas por el laboratorio genético de la Coordinación de Servicios Periciales de la PGR; las muestras restantes fueron remitidas por el EAAF al laboratorio Bode Cellmark Forensics para su procesamiento. En ambos casos la finalidad del procesamiento de estas muestras es estrictamente identificatorio y de reasociación.

Muestra que tomó el EAAF (ver fotografías en anexo fotográfico del presente dictamen):

- Fragmento de cúbito derecho, código: AP151/2011 F2 C1
- Fragmento de fémur izquierdo "2", código: AP151/2011 F2 C
- Fragmento de tibia derecha, código: AP151/2011 F2 C

Muestra que tomó PGR:

- Primer costilla derecha completa, código:
- Fragmento de húmero izquierdo, código:
- Fragmento de fémur izquierdo "1", código:
- Primer premolar superior izquierdo, código:

RESULTADOS GENÉTICOS DE REASOCIACIÓN INTRAESQUELETAL DE MUESTRAS PROCESADAS DEL EAAF

El EAAF obtuvo perfiles genéticos de las 3 muestras procesadas. Los perfiles genéticos obtenidos de cada una de estas muestras coincidieron entre si y coincidieron con el perfil obtenido por la PGJ de Tamaulipas sobre muestras tomadas en el 2011 bajo el código N.N.S.F.2²⁰, código otorgado por el laboratorio de genética de dicha Procuraduría a la muestra extraída de los restos AP151 F2 C1.²¹

"Se detallan a continuación los valores de RV obtenidos que indican cuántas veces más probables son los perfiles genéticos hallados si las muestras mencionadas pertenecen al mismo individuo, que si pertenecen a individuos diferentes de la población al azar de México. Ya que no se conoce el valor de probabilidad "a priori" de los episodios, en la siguiente tabla se indican los valores de Probabilidad de identidad resultantes de la combinación del valor de RV obtenido con distintos valores de probabilidad "a priori".

UTILIZANDO FRECUENCIAS POBLACIONALES DE MÉXICO			
Muestras	Razón de verosimilitud (RV)	Probabilidad "a priori"	Probabilidad de identidad
AP151 F2 C1-21201030-H2 / AP151 F2 C1-21201030-H1	4.11x10 ¹⁰	0.01 (1/100)	99,9999998%
		0.001 (1/1000)	99,9999998%

²⁰ Informe de ADN con número de oficio: 22824, PGJ de Ciudad Victoria. Tamaulipas a 10 de septiembre del 2014. Responsables: bióloga

²¹ Hay una diferencia solo en un alelo del marcador TPOX.

Ministerial y Levantamiento de Cadáver, ni en el Acta que se levanta con motivo de la inhumación del cadáver; ni en la Fe Ministerial de Autopsia e Inspección de Cadáver, ni en el Informe Médico Legal de la AP37 F1 C5 de la PGJ de Tamaulipas.

— **Evidencia biológica asociada:** Remanentes de cabellos color negro y cortos adheridos al cráneo "1".

COMPARACIÓN DE INVENTARIO DE LOS RESTOS AP37/2011, FOSA 1, CUERPO 5, SEGÚN AUTOPSIA DEL 10 DE ABRIL DEL 2011, Y SEGÚN EXAMEN DE LOS RESTOS POR PERITOS DEL EAAF INICIADO EL 7 DE ABRIL DE 2015:

Es difícil realizar esta comparación porque contamos con limitada información pericial respecto del año 2011. Sin embargo, sí es importante mencionar la omisión en la documentación pericial y ministerial del año 2011 analizada sobre la presencia de fragmentos de otro cráneo extra y la ausencia de casi la totalidad del brazo y mano derecha en los restos examinados por la Comisión Forense.

Debido a esto, y que los restos AP37 F1 C5 estaban esqueletizados y no articulados por tejido blando al ser examinados por los peritos de la Comisión Forense y el hallazgo de restos de varios individuos en una misma bolsa de cadáver en otros casos de esta misma investigación, los peritos de ambos equipos periciales de la Comisión Forense decidieron tomar un alto número de muestras de los restos AP37/2011 para su procesamiento genético con fines de verificar su pertenencia a los restos AP37 F1 C5.

En el marco de Comisión Forense, el EAAF y la CGSP tomaron muestras en dos ocasiones de los restos AP37 F1 C5: una primera vez en el año 2015 como parte de un muestreo masivo inicial a un grupo de restos provenientes de las fosas clandestinas de San Fernando; y una segunda vez, ya como parte de un examen pericial más profundo de estos restos al verificar la presencia de restos de más de un individuo en la bolsa de cadáver de estos restos y los otros motivos expuestos en el párrafo anterior.

Las muestras tomadas por el EAAF y la CGSP de la PGR en ambas ocasiones fueron:

Muestras que tomó el EAAF el 7 de abril del 2015 (ver fotografías en anexo fotográfico del presente dictamen):

- Segmento de tibia izquierda, código: AP37/2011 F1 C5 ó 21201013-H1.
- Novena costilla derecha, código: AP37/2011 F1 C5 ó 21201013-H2.

Muestra que tomó PGR el 7 de abril del 2015 :

- Segmento de tibia izquierda 9cm, tercio proximal, código: 09MI1721-15C.
- Novena costilla izquierda, código: 09MI1721-15A.

Muestras tomadas por ambos equipos periciales de la Comisión Forense el 30 de mayo del 2018:

Muestras que tomó el EAAF:

- Segundo molar inferior izquierdo, código: AP37 F1 C5 ó 21201013-D1.
- Canino inferior derecho, código: AP37 F1 C5 ó 21201013-D2.
- Cráneo "1", segmento de parietal derecho, código: AP37 F1 C5 ó 212041013-H3.
- Cúbito izquierdo, segmento tercio proximal, código: AP37 F1 C5 ó 21201013-H4.

custodia del traslado de estos restos desde la ciudad de Matamoros a la Ciudad de México, no habiéndola recibido ellos por parte de la PGJ de Tamaulipas ni tampoco habiéndola iniciado PGR por cuenta propia.

INHUMACIÓN DE LOS RESTOS AP197/2011, FOSA 4, CUERPO 11, EN EL PANTEÓN DOLORES, CIUDAD DE MÉXICO:

Según registros de la Secretaría de Salud de la Ciudad de México, el Ministerio Público de la SIEDO de PGR solicitó el día 29 de marzo del 2012 que se realice la inhumación de los restos AP197/2011, FOSA 4, CUERPO 11, en el Panteón Civil Dolores, en la Ciudad de México. Se adjuntan en el anexo del presente dictamen los siguientes documentos al respecto:

- Documento de solicitud de inhumación de cadáver en fosa común en el Panteón Dolores, Ciudad de México, por parte de la Dirección de vigilancia e inteligencia epidemiológica, Ciudad de México, folio 02451, expedido el 27 de marzo del 2012.
- Certificado de Embalsamamiento de la *Embalsamadora La Piedad*, que señala que el día 20 de abril del 2011 se efectuó el embalsamamiento del cadáver N.N. CUERPO NÚMERO ONCE FOSA 4 de la AP/PGR/SIEDO/UEIS/197/2011.
- Documento de la Dirección General del Registro Civil, folio 04119, acta 02451, Juzgado Décimo Cuarto, 2 de abril de 2012.
- Acta de Defunción con folio 5264259 emitido el 12 de mayo de 2011 por la Secretaría General de Gobierno, Oficialía 3ª de Ciudad Victoria.
- Registro de Defunción con folio 1012899 con fecha 12 de mayo del 2011.
- Certificado de Defunción del cuerpo "N.N. CUERPO NUMERO ONCE FOSA 4", con folio 110615878.
- Diligencia de Egreso y Levantamiento de Depositaria del SEMEFO del Distrito Federal, 13 de abril del 2012, en donde consta la **salida de los restos AP197 F4 C11 del INCIFO al Panteón Dolores**, junto con otros 39 cadáveres y restos óseos.
- Copia de "Recepción de cadáveres, fetos y restos para inhumación en fosa común del Panteón Dolores, Unidad Departamental de Panteones, Delegación Miguel Hidalgo", en donde consta la recepción e inhumación el día 13 de abril del 2012 de "...40 cadáveres y tres restos... a solicitud de la Subprocuraduría de Investigación Especializada en Delincuencia Organizada, Unidad Especializada en Investigación de Secuestros de la Procuraduría General de la República, mediante oficio SIEDO/UEIS/1362/2012." Figura como averiguación previa PGR/SIEDO/UEIS/197/2011. Ubicación: línea 2 bis, fosa 22, nivel 2, profundidad aproximada 2 metros.

Los restos AP197 F4 C11 figuran dentro del listado de restos inhumados en el grupo de los 40 cadáveres, por lo tanto habrían sido inhumados en fosa común en el Panteón Dolores, en la Ciudad de México, el 13 de abril del 2012.

Informe sobre Múltiple Homicidio, PGJ de Nuevo León, 2012:

— "21.-N.N.MASCULINO: ... Vestimenta: pantalón, bóxer y playera sin apreciarse color."

Inspección de la Dirección de Criminalística y Servicios Periciales de PGJ de Nuevo León durante el levantamiento de los occisos en el lugar de los hechos, Folio 65231:

— Ropas del occiso: Un pantalón de mezclilla, color oscuro sin marca ni talla visible, un bóxer sin marca ni talla visible color no valorable.

Inspección de la Dirección de Criminalística y Servicios Periciales de PGJ de Nuevo León durante el procedimiento de autopsia del OCCISO 21:

"El occiso presentaba las siguientes ropas:

1. un short de mezclilla en color azul, marca "tommy hilfiger jeans", talla no visible.
2. un bóxer en color no apreciable, marca y talle no visible."

Otra fuente que se expresa en relación a las pertenencias del OCCISO 21 es el Oficio 18901/12 emitido por el Departamento de Criminalística en el que se solicita **la destrucción de la totalidad de las prendas de los OCCISOS, y entre ellos se menciona el caso A-1575/12, "debido a la impregnación de una sustancia serosa (material de descomposición), humedad y tierra, mismo que no pueden ser sometidos a algún tipo de estudios asimismo del deterioro y proliferación de bacterias, que están generando la descomposición y mal olor, motivo que es un daño biológico y de salubridad..."** Dicha petición fue aceptada y el Ministerio Público ordenó el 25 de mayo de 2012 la destrucción de todas las prendas, "...por lo que esta Fiscalía considera innecesaria su conservación..."

En opinión del EAAF la destrucción de prendas es un grave error injustificable por el razonamiento otorgado por el coordinador de criminalística de los servicios periciales de Nuevos León y acordado por el Ministerio Público de dicha Procuraduría, constituyéndose en destrucción de indicios o evidencia en un grave caso de múltiples homicidios dentro de una investigación en curso y afectando restos no identificados.

Examen EAAF, 13 de julio de 2017: Los peritos del EAAF adscritos a la Comisión Forense examinaron los restos del OCCISO 21, sin recibir evidencia biológica asociada.

IV. CAUSA, MODO Y TIEMPO DE MUERTE

La Autopsia realizada el 13 de mayo del 2012, en relación a causa de muerte o lesiones que pudieran haber contribuido a la misma, de los restos A-1575-12, OCCISO 21, presenta las siguientes lesiones:

— "SIGNOS DE MUERTE REAL:

- Rigidez en regresión.
- Enfriamiento (temperatura rectal): presente.
- Putrefacción: Presente cromática e incipiente enfisematosa (de 4 a 6 días).



"B. Se obtuvo el haplotipo del cromosoma Y obtenido de la muestra hemática recabada al C. [REDACTED]

"C. Se realizó la confronta del perfil genético obtenido de la muestra hemática recabada al Sr. [REDACTED] con los perfiles genéticos obtenidos de los cuerpos no identificados presentes en la base de datos de este laboratorio, ENCONTRANDO UNA CORRESPONDENCIA del 50% en cada uno de los marcadores analizados con el perfil genético obtenido de la parte corporal encontrada en el Kilómetro 47, de la Carretera Monterrey-Reynosa, Municipio de Cadereyta Jiménez, Nuevo León, Identificado con la **Clave A-1602-12, el cual fue remitido a este laboratorio mediante oficio con número de SCRAPPA/DS/06489/2012 de fecha 21 de mayo del 2012 ...**"

"D. Para estar en posibilidades de establecer la relación de parentesco, es necesario el haplotipo del cromosoma Y, de la parte corporal (**Clave A-1602-12**)..."

En relación a este resultado, el 27 de octubre de 2016, el Sr. Procurador General de Justicia del Estado de Tamaulipas solicitó la colaboración de su homólogo en el Estado de Nuevo León, para cumplimentar la recomendación requerida por el Departamento de Genética de PGJ Tamaulipas, en función de identificar al Sr. [REDACTED]. La misma consistía en procesar el haplotipo del cromosoma Y del cadáver codificado como **A-1602-12**.

Según obra en la Averiguación Previa AP/PGR/NL/GPE-I/1479/D/2012 de la PGR, el 6 de junio de 2012 el Departamento de Genética de PGJ de Nuevo León había emitido los perfiles genéticos de las muestras procesadas de todos los cadáveres recuperados el 13 de mayo de 2012 en la Carretera libre a Reynosa Km 47+200, entre los que se encontraban los resultados de las "muestras de tejido del cadáver con número de Autopsia 1602/2012". Sin embargo, cuando el estado de Tamaulipas solicitó su colaboración en relación a la identificación del Sr. [REDACTED] la respuesta del 6 de abril de 2017 expresó que se había encontrado una posible coincidencia entre el familiar C. [REDACTED] y el cadáver con número de autopsia A-1602-12 del BANCO DE ADN DE CADAVERES NO NOMBRE de PGJ de Nuevo León, pero que "no nos es posible realizar el dictamen de identificación, debido a que dicho cadáver no se encuentra ya en nuestro BANCO DE CADAVERES NO NOMBRE de este instituto..." Ciertamente el OCCISO se encontraba en las instalaciones del INCIFO, de la Ciudad de México, desde el día 11 de abril de 2014, bajo mandato de la Comisión Forense.

Es a partir de esta coincidencia genética inicial que la PGJ de Nuevo León informa al Agente del Ministerio Público de la Federación de la Unidad de Investigación de Delitos para Personas Migrantes, a cargo de la Averiguación Previa AP/PGR/SDHPDSC/UIDPM/M2/003/2016. Es así que, los peritos de la Comisión Forense de PGR y del EAAF tomaron dos muestras del OCCISO 48, el día 11 de julio de 2017, para análisis genéticos con fines identificatorios. Una de las muestras fue



- Tatuaje en uno de los brazos (posiblemente izquierdo), debajo del hombro, del número "8", color verde, de 15cms de alto.
- Tatuaje en el pectoral derecho "Haydee" (nombre de la madre), de color verde, tamaño pequeño.
- Tatuaje en la parte superior central de la espalda, decía "Dachel" (el nombre de la hija), color verde, tamaño pequeño.

En la Inspección Ministerial de Cadáver y Autopsia, PGJ de Tamaulipas, se describe: "SEÑAS PARTICULARES. - ...tatuajes en región deltoidea lado derecho con la forma de un cisne y una flecha con dos puntas; y en región clavicular lado derecho el rostro de una mujer, en región deltoidea lado izquierdo se aprecia en letra scrip el nombre "ESTHER" así como un amorfo con seis puntas; también en la espalda tatuaje con letra scrip "dashell" en torax posterior entre ambas escápulas...". El Informe de "Autopsia" de PGJ, señala, "TATUAJES: En la región deltoidea derecha un cisne, una flecha con dos puntas y rostros de mujeres, región deltoidea izquierda el nombre de ESTHER, debajo de este nombre una figura con seis puntas y un retroescapular que dice "dachell". El Acta Médica de PGR, señala: "Tatuaje en región deltoidea derecha con la figura de un cisne, una flecha indicando dos sentidos y el rostro de una mujer. Tatuaje en región deltoidea izquierda con la leyenda "Esther" en un área de 8,5 x 5,5 cm. Tatuaje debajo del anterior con la figura helicoidal. Tatuaje en región donde se une el cuello con el tórax con la leyenda "Dachel" en un área de 10 x 5,5cm". La Ficha de Identidad de PGR señala: "Tatuaje en tercio superior parte externa de brazo izquierdo con la leyenda "esther" en letras cursivas y por debajo de este una imagen en forma "helicoidal". Tatuaje en tórax posterior a nivel de la unión del cuello con el tórax con la leyenda "dachell". Tatuaje en el tercio superior cara externa de brazo derecho con la figura del rostro de 2 mujeres y por debajo de estas una figura de flecha en doble sentido".

De acuerdo al Informe "Técnicas de Campo", PGJE Tamaulipas, con fecha 31 de agosto de 2010, oficio N°518/2010, refiere sobre la vestimenta del CADÁVER 63, lo siguiente: "TATUAJE CON EL ROSTRO DE UNA MUJER, UN SOL Y UN CISNE Y EN LA PARTE INFERIOR A ESTOS, UNA SEÑAL DE INDICANDO DOS SENTIDOS, EN HOMBRO Y BRAZO DERECHO. TATUAJE CON EL NOMBRE DE ESTHER Y UNA FIGURA CON EFECTO DE RETORCIDA EN LA PARTE INFERIOR DEL HOMBRO IZQUIERDO. TATUAJE EN ESPALDA SUPERIOR CON EL NOMBRE DE DASHELL"

Durante el examen del EAAF sobre los restos C63, practicado en el 2014, se observaron los siguientes tatuajes: 1.- en el brazo izquierdo muy cerca del hombro, en el borde lateral externo un tatuaje, incompleto y poco legible, a una sola tinta de color oscuro el nombre de "Esther" con un tamaño de 7x4 cm aproximadamente; 2.- por debajo del tatuaje anterior se observa otro tatuaje con detalle a una sola tinta de color oscuro, al parecer es un número "8" en forma vertical, que mide 6.5x14 cm aproximadamente; este tatuaje parece ser el que otros dictámenes refieren como figura helicoidal; 3.- En el brazo derecho, en el tercio medio entre el borde anterior y el borde lateral externo, se aprecia remanente de un posible tatuaje -ilegible- con detalle a una sola tinta de color oscuro, medidas aproximadas: 3x8 cm. Es importante considerar que el Cadáver 63 se encuentra en un estado de descomposición más avanzado al ser examinado en el 2017 por Comisión Forense que al momento de su examen en el 2010. Consecuentemente, en la actualidad la preservación y detección de tatuajes y de cualquier otro rasgo en piel se ve afectada por el avanzado estado de descomposición del Cadáver 63.

Informe de ADN, Oficio: 22386, Expediente Lab: N.N.495, Laboratorio de Genética, PGJ Tamaulipas:

En dicho documento, se remite el perfil genético, copias del electroferograma y de la cadena del custodia del procesamiento de las muestras del cadáver **C1 F1 o N.N. 495**, y expresa : **"PIEZAS DENTALES EXTRAIDAS DEL CUERPO #1 LAS NORIAS (N.N.495)"** y luego en la cadena de custodia refiere al indicio: "frasco etiquetado "#1 Norias #1 Norias" conteniendo en su interior **3 piezas dentales** y fragmento de prótesis dental rosa".

Según se expresa en los informes presentados en materia de Genética Forense, al **CUERPO 1 FOSA 1** se le extrajeron tres molares para su procesamiento genético, sin especificar cuales.

INVENTARIO DE LOS RESTOS AP39/2011 F1 C1 POR EL EAAF EN 2017:

Los restos se encuentran parcialmente esqueletizados y con tejido blando en estado de avanzada descomposición.

- Se observa **presencia completa de:** hioides, clavícula derecha e izquierda, radio derecho e izquierdo, cúbito derecho e izquierdo, esternón manubrio, esternón cuerpo, 1ª, 3ª, 4ª, 7ª, 8ª, 10ª, 11ª y 12ª costillas derechas y 1ª, 2ª, 5ª, 7ª, 8ª, 10ª, 11ª y 12ª costillas izquierdas, 1ª, 4ª, 6ª y 7ª vértebras cervicales, 1ª, 3ª a 12ª vertebras dorsales, 5 vértebras lumbares, sacro, coxal derecho, rotula derecha, tibia derecha e izquierda y peroné derecho e izquierdo.
- Se observa **presencia parcial de:** cráneo, mandíbula, cartilago tiroides osificado, omóplato derecho e izquierdo, húmero derecho, mano derecha e izquierda, 2ª, 5ª, 6ª y 9ª costillas derechas, 3ª, 4ª, 6ª y 9ª costillas izquierdas, 2ª y 3ª vértebras cervicales, 2ª vértebra dorsal, coxal izquierdo, fémur derecho e izquierdo, rótula izquierda, pie derecho e izquierdo.
- Se observa **ausencia de:** húmero izquierdo, 5ª vértebra cervical,
- **Evidencia biológica asociada:** No se observa.
- **Evidencia no biológica asociada:** No se observa.

COMPARACIÓN DE INVENTARIO ENTRE EL 2011 Y 2017:

Es difícil realizar esta comparación por que contamos con limitada información pericial del año 2011. De todas maneras, al menos en función de la información disponible al EAAF, no parecen haber diferencias significativas en términos de inventario entre el año 2011 y el año 2017 en relación al CUERPO 1 de la FOSA1 de la AP39. La principal diferencia entre el inventario del 2011 y el del 2017/ 2018 es la ausencia de la placa móvil dental que se señala en documentos periciales del 2011. Sin embargo, considerando que según la información proporcionada por la PGJ de Tamaulipas a Comisión Forense, al parecer se exhumaron 35 cuerpos el 3 de octubre del 2011, a lo cual se suma el hecho de que los restos AP39 F1 C1 estaban esqueletizados y en parte no articulados ya por tejido blando, y el hallazgo de restos de varios individuos en una misma bolsa de cadáver en otros casos de esta misma investigación, los peritos de ambos equipos periciales de la Comisión Forense decidieron tomar un alto número de muestras de los restos AP39/2011.

TOMA DE MUESTRAS PARA ADN EN EL MARCO DE COMISIÓN FORENSE:

El día 15/05/2017, se tomaron 10 muestras -2 de ellas correspondientes a piezas dentales y otras 8

descomposición aún adherido a los mismos.

- Se observa **presencia completa de**: mandíbula, clavícula derecha, cúbito izquierdo, 9ª, 10ª, 11ª y 12ª costillas derechas, 1ª costilla izquierda, 3ª, 4ª y 5ª vértebra cervical, 2 vértebras dorsales sin precisar ubicación (posiblemente 2-4 y la otra de 5-8), 3ª, 4ª y 5ª vértebras lumbares, sacro, coxal derecho, coxal izquierdo, fémur izquierdo, rótula derecha, peroné derecho, huesos del pie lado izquierdo.
- Se observa **presencia parcial de**: cráneo, cartilago tiroides osificado, húmero derecho, húmero izquierdo, 2ª, 4ª, 5ª, 6ª 7ª y 8ª costillas derechas, 6 costillas izquierdas (2ª, 3ª, 4ª y 11ª además de 2 fragmentos sin precisar ubicación), un segmento del coxis, fémur derecho, rótula izquierda, tibia derecha e izquierda, peroné izquierdo, pie derecho.
- Se observa **ausencia de**: hioides, clavícula izquierda, omóplato derecho e izquierdo, radio derecho e izquierdo, cúbito derecho, huesos de mano derecha, huesos de mano izquierda, manubrio esternal, cuerpo esternal, 1ª y 3ª costillas derechas, 10ª y 12ª costillas izquierdas, ausencia de al menos 3 costillas sin precisar ubicación de lado izquierdo, 1ª, 2ª, 6ª, 7ª vértebras cervicales, 1ª, al menos 7 vértebras dorsales sin poder precisar ubicación, 11ª y 12ª vértebras dorsales, 1ª y 2ª vértebras lumbares.
- **Evidencia biológica asociada**: No se observa.
- **Evidencia no biológica asociada**: Se registra un calcetín de algodón, largo, de color oscuro con detalles en color verde, sin talla ni marca visible.

COMPARACIÓN DE INVENTARIO ENTRE EL 2011 Y 2017:

Es difícil realizar esta comparación por que contamos con limitada información pericial respecto del año 2011. De todas maneras, al menos en función de la información disponible al EAAF, no parecen haber diferencias significativas en términos de inventario entre el año 2011 y el año 2017. Sin embargo, considerando la información proporcionada por la PGJ de Tamaulipas a Comisión Forense, al parecer se exhumaron 35 cuerpos el 3 de octubre del 2011, a lo cual se suma el hecho de que los restos AP39 F3 C1 estaban esquelizados y no articulados ya por tejido blando; y el hallazgo de restos de varios individuos en una misma bolsa de cadáver en otros casos de esta misma investigación, los peritos de ambos equipos periciales de la Comisión Forense decidieron tomar un alto número de muestras de los restos AP39/2011.

TOMA DE MUESTRAS PARA ADN EN EL MARCO DE COMISIÓN FORENSE:

El día 10/05/2017, se tomaron 11 muestras todas ellas correspondientes a piezas óseas. Cinco (5) muestras óseas fueron procesadas por el laboratorio genético de la Coordinación de Servicios Periciales de la PGR; las otras 6 muestras restantes fueron procesadas en el laboratorio de genética Bode Cellmark Forensics sito en Lorton Virginia, Estados Unidos. El alto número de muestras tomadas sobre estos restos tenía como finalidad constatar si todos los restos recuperados en esta bolsa de cadáver eran coincidentes genéticamente, ya que los mismos se encontraban incompletos y desarticulados en su mayor parte entre sí. Por lo anteriormente señalado, la finalidad del procesamiento de estas muestras es estrictamente identificatorio y de reasociación.

Muestras que tomó el EAAF:

Muestras que tomó PGR:

- Quinto metatarso de pie derecho, código: 28M1064-18.
- Fragmento de tercio medio de radio derecho, código: 28M1065-18.
- Cráneo "2", segmento de parietal izquierdo, código: 28M1066-18.

PROCESO GENÉTICO DE REASOCIACIÓN:

El resultado de los análisis de las piezas óseas seleccionadas para análisis genéticos realizados por la Comisión Forense, de la bolsa de cadáver codificada como "AP37/2011 FOSA 1, CUERPO 5" arrojó dos perfiles genéticos distintos: uno coincidente con el perfil genético de la PGJ de Tamaulipas del 2011 considerados como perfil "madre" de los restos AP37 F1 C2 o NN471 y otro, obtenido del procesamiento de muestras de la primera toma realizada por ambos equipos de Comisión Forense en 2015 de los restos AP37/2011 CUERPO 5 FOSA 1. Cabe señalar que los Servicios Forenses de la PGJ de Tamaulipas reportaron en su dictamen de genética forense sobre la AP37 FOSA 1²¹ que no obtuvieron un perfil genético de la muestra tomada de los restos AP37 F1 C5 o NN474 en el año 2011. Por esta razón, el perfil de referencia que utilizaremos es el obtenido por ambos equipos periciales de la Comisión Forense en el año 2015 al procesar cuatro muestras de estos restos. A continuación detallamos los resultados de las muestras de ambos cadáveres y sus coincidencias.

Codificación y fecha de toma de muestras	Descripción de muestra	Observaciones sobre el resultado del procesamiento de la muestra
Muestra de PGJ de Tamaulipas AP37 F1 C5 o NN 474 Fecha de toma: 10 de abril del 2011 Fecha del dictamen genético: 25 junio 2011	Piezas Dentales. Se desconoce individualización de piezas dentales.	Perfil Plano
Muestra PGJ de Tamaulipas: AP37 F1 C2 o NN 471 Fecha de toma: 10 de abril del 2011 Fecha del dictamen genético: 25 junio 2011	Piezas Dentales	Se obtuvo perfil genético
Muestra PGJ de Tamaulipas Fecha de toma: 16 de abril 2011 Fecha de dictamen genético: no se encontró dictamen en averiguación previa	Cabezas de ambos fémures	Sin información sobre procesamiento de estas muestras
Muestras tomadas el día 7 abril 2015		
Muestra EAAF: T2 DF AP37/2011 C5F1 o CF21201013-H1 7 abril 2015	Segmento de tibia izquierda	AP37/2011 C5F1 o 21201013-H1

²¹ Se anexa dictamen de PGJ del 2011.

EXHUMACIÓN DE LOS RESTOS AP197/2011, FOSA 4, CUERPO 11, DEL PANTEÓN CIVIL DOLORES, CIUDAD DE MÉXICO:

Los restos AP197/2011, FOSA 4, CUERPO 11, permanecieron en una fosa común del Panteón Civil Dolores, de la Ciudad de México, desde su inhumación el 13 de abril del 2012 hasta el **24 de marzo de 2014, fecha en la que los peritos de la Comisión Forense (PGR y EAAF) los exhumaron**, con autorización y presencia del Ministerio Público de SEIDO/PGR.

Los restos fueron trasladados al Instituto de Ciencias Forenses (INCIFO) para su estudio, en donde fueron **examinados por dichos peritos en términos identificatorios y de causa de muerte.**

La fosa común en donde se encontraban los restos AP197/2011, FOSA 4, CUERPO 11, **contenía aproximadamente 69²⁹ restos no identificados y restos identificados pero no entregados**, correspondientes a los restos encontrados en fosas clandestinas de San Fernando, Tamaulipas, exhumados entre abril y junio del 2011 en dicha localidad. La fosa común del Panteón Dolores en cuestión se encontraba en la sección de fosas comunes de dicho panteón y estaba cubierta con planchas de metal,³⁰ sin observarse ninguna inscripción o codificación que la identificara como correspondiente a este cuerpo, o a las cuatro averiguaciones previas federales (AP1173/2011, AP1198/2011, AP197/2011 y AP1114/2011) en donde se incluyen estos 120 cuerpos trasladados desde el estado de Tamaulipas hasta Ciudad de México. Dicha fosa se encontraba rodeada de otras fosas comunes; la indicación sobre qué fosa excavar provino de los sepultureros del Panteón Dolores.

Las **condiciones de inhumación de los restos AP197 F4 C11** en una fosa común, sin ningún tipo de señalamiento, donde los cuerpos se encontraban uno encima del otro, en bolsas de cadáveres de mala calidad que se encontraban ya en mal estado, y con restos encima de otra averiguación previa de SEIDO de PGR, no relacionada con San Fernando, Tamaulipas, sino con Acapulco, Guerrero, **se encuentra completamente en contra de las recomendaciones sobre buenas prácticas o protocolos forenses de inhumación de restos no identificados toda vez que los invisibiliza y dificulta la posibilidad de recuperarlos en caso de ser identificados, y atenta contra la conservación de los mismos.**

Las dimensiones de la fosa en el Panteón Dolores eran aproximadamente 3.20m de Norte a Sur y 2.70m de Este a Oeste. Los restos **AP197 F4 C11** fueron localizados dentro de una bolsa de cadáver a una profundidad de entre 2.38mts y 1.10mts aproximadamente, ubicándose en el nivel 3 de la fosa.

Al exhumar la bolsa de cadáver, se colocó en una superficie cubierta por una lona plástica de color verde, ubicada en el suelo adyacente a la fosa con el fin de observar y documentar su estado de conservación y la leyenda en su exterior. La bolsa de cadáver presentaba buen estado de conservación, se apreciaba un código en tinta azul, donde se leía parcialmente: "04-2011 C11 FOSA 4 ARENAL AP138/2011", una segunda etiqueta de papel adherida a la bolsa en la cual se lee: "FOSA 4 AP/PGR/SEIDO/ UEIS/197/2011".

²⁹ Este número se basa en el número de bolsas de cadáver exhumadas de dicha fosa común por los peritos de la Comisión Forense. Exámenes antropológicos y genéticos realizados posteriormente por peritos de la Comisión Forense sobre el contenido de las mismas ha modificado ligeramente este número. El número final se obtendrá cuando se finalice el examen de todos los restos.

³⁰ Se anexa Dictamen de Exhumación Forense del EAAF.

- "EXAMEN TRAUMATOLÓGICO: presente amputación traumática de cabeza con herida cortantes presentes de 20.0 x 17.0 cms. amputación traumática de ambos miembros superior arriba de tercio proximal de 16.0 x 10cms. derecho y 17.0cms x 10cms. izquierdo. Amputación traumática supracondilia ambas piernas de 27.0 x 16.0 cms. derecha y 25.0 x 14.0 cms. izquierda. Equimosis en cara anterior y posterior de tórax, abdomen cara externa de ambos muslos y glúteos".
- "EXAMEN DE CAVIDADES:
- CRÁNEO: no valorable por ausencia.
 - CUELLO: lo descrito en traumatológico.- con sección de tráquea, esófago, columna cervical, médula así como paquete vascular.
 - TÓRAX: piel y tejidos blandos.- lo descrito en traumatológico.- óseo con hematoma esternal y retroesternal, sin fracturas, pulmones edematosos, corazón enfitematoso.
 - ABDÓMEN: piel y tejidos blandos.- lo descrito en traumatológico.- hígado, bazo, riñones, resto de vísceras abdominales.- sin alteraciones.
- "CONCLUSIONES: la muerte del referido: occiso 21 dorso humano masculino, fue como consecuencia de: decapitación."

El día 13 de mayo de 2012 el Lic. [REDACTED] emite un oficio donde informa sobre el avance de la investigación, dirigido al Lic. [REDACTED] agente del Ministerio Público de Investigación No. Uno, Especializado en delitos contra la Integridad Física, donde señala:

OCCISO	21. N.N. MASCULINO		Autopsia	1575/12
Causas de muerte	Decapitación	Médico Legista	[REDACTED]	[REDACTED]

Informe sobre Múltiple Homicidio, PGJ de Nuevo León, 2012:

- "21.-N.N.MASCULINO...decapitado..."

La Inspección de la Dirección de Criminalística y Servicios Periciales de PGJ de Nuevo León durante el levantamiento de los occisos en el lugar de los hechos, Folio 65231, menciona:

- "Según la autopsia... la causa de muerte es a consecuencia de: Decapitación".

DICTAMEN MÉDICO LEGAL DEL EAAF, DEL 16 DE OCTUBRE DE 2017:

El 16 de octubre de 2017, se practicó el análisis médico forense, en las instalaciones del INCIFO, Ciudad de México.

ASPECTOS GENERALES DEL CADÁVER

En el interior de bolsa mortuoria de color blanco, con marcas de identificación, se encuentra, envuelto en un campo azul, el cuerpo incompleto, previamente necropsiado con apertura mento-púbica, de un individuo único de sexo masculino, en estado avanzado de descomposición.



procesada por laboratorio genético de la Coordinación General de Servicios Periciales de la PGR y la otra por el laboratorio "Bode Cellmark Forensics" sito en Lorton, Virginia, EEUU, por solicitud del EAAF. En ambos casos la finalidad del procesamiento de estas muestras era estrictamente identificatorio.

Muestra que tomó el EAAF:

- Segmento de tercio medio de diáfisis de fémur derecho, código: 19202032-H1.

Muestras que tomó PGR:

- Segmento de tercio distal de diáfisis de fémur derecho, código: 10MI1772-17.

El 20 de julio de 2017, en la Unidad de Migrantes, ubicada en la colonia Centro, en la Ciudad de México, con el consentimiento del donante, señalado por escrito en comparecencia ministerial, los peritos de la Comisión Forense recolectaron muestras de sangre de un familiar del Sr. [REDACTED]

[REDACTED] Las muestras de sangre consisten en:

- a. Dos muestras codificadas como **21100063** (28MR1864-7, código de muestra genética de PGR) pertenecientes al Sr. [REDACTED] quien señaló ser el **padre** del Sr. [REDACTED]

Una muestra fue remitida, con autorización de las autoridades mexicanas, al laboratorio Bode Cellmark Forensics (anteriormente The Bode Technology Group), quien las recibió el 25 de julio del 2017. El laboratorio Bode Cellmark Forensics procesó dicha muestra y realizó su confronta con la muestra ósea codificada por el EAAF como 19202032-H1 perteneciente a un segmento de tercio medio de fémur derecho del OCCISO 48 y emitió los resultados genéticos el día 21 de agosto de 2017.

CONCLUSIONES DE LOS RESULTADOS GENÉTICOS DEL EAAF:

Cromosoma Y:

1. El haplotipo hallado en las muestras Occiso 48 / A-1602-12 y 21100063 es COINCIDENTE, por lo tanto no se puede excluir que ambas muestras pertenezcan a la misma línea paterna.
2. El haplotipo [REDACTED] hallado no se observa en 34133 haplotipos (0,011%) reportados en la población mundial, y no se observa en 400 haplotipos (0,95%) reportados en México.
3. El valor de RV es de 105 indicando que los haplotipos hallados son 105 veces contra 1 más probables si los restos analizados Occiso 48 / A-1602-12 pertenecen a un individuo de la misma línea paterna que [REDACTED] que si pertenecen a una persona no relacionada por línea paterna de la población al azar de México.

Sistemas STR:



III.3. ODONTOLOGÍA

Ante mortem: La familia del MNL 03300420 refiere en entrevista con el EAAF que el Sr. [REDACTED] no presentaba todas las piezas dentarias, ya que le habían extraído un tercer molar, posiblemente superior, le faltaba un fragmento muy pequeño de un diente frontal, posiblemente superior, aunque sus familiares no están seguros; la línea dentaria era pareja y la coloración blanca.

Post mortem: En la Descripción Odontológica Postmortem en Ficha de Identidad, PGR, se señalan las siguientes características odontológicas:

- Dientes sanos: #11 (incisivo central superior derecho); #12 (incisivo lateral superior derecho); #13 (canino superior derecho); #14 (primer premolar superior derecho); #15 (segundo premolar superior derecho); #21 (incisivo central superior izquierdo); #22 (incisivo lateral superior izquierdo); #23 (canino superior izquierdo); #32 (incisivo lateral inferior izquierdo); #33 (canino inferior izquierdo); #34 (primer premolar inferior izquierdo); #35 (segundo premolar inferior izquierdo); #41 (incisivo central inferior derecho); #42 (incisivo lateral inferior derecho); #43 (canino inferior derecho); #44 (primer premolar inferior derecho); #45 (segundo premolar inferior derecho).
- Presencia de nueve caries en piezas: #16 (primer molar superior derecho), caries incipiente en cara oclusal; #17 (segundo molar superior derecho) caries incipiente en cara oclusal; #18 (tercer molar superior derecho) caries incipiente en cara oclusal; #36 (primer molar inferior izquierdo) caries incipiente en cara oclusal; #37 (segundo molar inferior izquierdo) caries incipiente en cara oclusal; #38 (tercer molar inferior izquierdo) caries incipiente en cara oclusal; #46 (primer molar inferior derecho) caries incipiente en cara oclusal, pérdida ósea localizada; #47 (segundo molar inferior derecho) caries incipiente en cara oclusal y un punto aislado en cara vestibular; #48 (tercer molar inferior derecho) caries 2° en cara vestibular y caries de 1° en cara oclusal.
- Ausencia post mortem de seis piezas dentarias: #24 (primer premolar superior izquierdo), #25 (segundo premolar superior izquierdo), #26 (primer molar superior izquierdo), #27 (segundo molar superior izquierdo), #28 (tercer molar superior izquierdo), y #31 (incisivo central inferior izquierdo).

No se menciona si se extrajeron piezas dentales para entregar al laboratorio genética forense, pero la Inspección Ministerial de Cadáver y Autopsia del CADÁVER 63 realizada el 26 de agosto del 2010 señala que "...se extraen cuatro piezas molares...", sin especificar cuáles ni el fin de dichas extracciones aunque muy posiblemente se trate de las piezas seleccionadas para análisis genéticos con fines identificatorios.

En el año 2017, peritos del EAAF actuando dentro de la Comisión Forense también analizaron la dentición del CADÁVER 63, expresando las siguientes características odontológicas:

- En la pieza (21) incisivo central superior izquierdo se observa una fractura de esmalte localizada en el ángulo mesoincisal (antemortem).
- No presenta arreglos odontológicos o estéticos.
- Sarro palatino y lingual generalizado.
- Diastema entre (11) y (21), ambos incisivos centrales superiores.

correspondientes a piezas óseas. Una muestra dental y 4 muestras óseas fueron procesadas por el laboratorio genético de la Coordinación de Servicios Periciales de la PGR; las otras muestras restantes fueron procesadas por solicitud del EAAF, en el laboratorio de genética Bode Cellmark Forensics sito en Lorton Virginia, Estados Unidos. El alto número de muestras tomadas sobre estos restos tenía como finalidad constatar si todos los restos recuperados en esta bolsa de cadáver son coincidentes genéticamente, ya que los mismos se encontraban incompletos y desarticulados en su mayor parte entre sí.

En ambos casos la finalidad del procesamiento de estas muestras es estrictamente identificatorio y de reasociación.

Muestras que tomó el EAAF:

- 2º premolar inferior izquierdo, código: AP39 F1 C1 o 21201016-D1.
- Clavícula izquierda, extremo esternal, código: AP39 F1 C1 o 21201016-H1
- Húmero derecho, tercio distal, código: AP39 F1 C1 o 21201016-H2.
- Radio derecho, tercio distal, código: AP39 F1 C1 o 21201016-H3.
- 5º metatarso derecho, código: AP39 F1 C1 o 21201016-H4.

Muestras que tomó PGR:

- Tercer molar superior izquierdo.
- Omóplato izquierdo, borde lateral externo.
- 1ª vertebra dorsal, proceso transversal derecho y apófisis espinosa.
- Cúbito izquierdo, tercio proximal.
- Tibia izquierda, tercio distal.

RESULTADOS GENÉTICOS DE REASOCIACIÓN INTRAESQUELETAL DE MUESTRAS PROCESADAS DEL EAAF

- Se detallan a continuación los valores de RV obtenidos que indican cuántas veces más probables son los perfiles genéticos hallados si las muestras mencionadas pertenecen al mismo individuo, que si pertenecen a individuos diferentes de la población al azar de México. Ya que no se conoce el valor de probabilidad "a priori" de los episodios, en la siguiente tabla se indican los valores de Probabilidad de identidad resultantes de la combinación del valor de RV obtenido con distintos valores de probabilidad "a priori".

UTILIZANDO FRECUENCIAS POBLACIONALES DE MÉXICO			
Muestras	Razón de verosimilitud (RV)	Probabilidad "a priori"	Probabilidad de identidad
AP39 F1 C1-21201016-D1 / CADAVER NUMERO 1 LAS NORIAS NN 495	5,88x10 ¹⁶	0.01 (1/100)	99,9999999999998%
		0.001 (1/1000)	99,9999999999998%
		0.0001 (1/10000)	99,9999999999998%

- Segmento de frontal, lado derecho código: AP39 F3 C1 c
- Segmento de clavícula derecha, extremo esternal, código: AP39 F3 C1 c
- Segmento de húmero derecho, tercio distal, código: AP39 F3 C1 c
- 11ª costilla derecha completa, código: AP39 F3 C1 c
- Segmento de fémur izquierdo, tercio medio, código: AP39 F3 C1 c
- 5º metatarso izquierdo completo, código: AP39 F3 C1 c

Muestras que tomó PGR:

- Segmento de parietal derecho, código
- Segmento de cúbito izquierdo, tercio proximal,
- 5ª vértebra cervical, ambos procesos transversos,
- Coxal derecho, segmento de cresta iliaca, código
- Tibia derecha, segmento de tercio medio, código

RESULTADOS GENÉTICOS SOBRE INVESTIGACIÓN DE REASOCIACIÓN INTRAESQUELETAL

Se detallan a continuación los valores de RV obtenidos que indican cuántas veces más probables son los perfiles genéticos hallados si las muestras mencionadas pertenecen al mismo individuo, que si pertenecen a individuos diferentes de la población al azar de México. Ya que no se conoce el valor de probabilidad "a priori" de los episodios, en la siguiente tabla se indican los valores de Probabilidad de identidad resultantes de la combinación del valor de RV obtenido con distintos valores de probabilidad "a priori".

UTILIZANDO FRECUENCIAS POBLACIONALES DE MÉXICO			
Muestras	Razón de verosimilitud (RV)	Probabilidad "a priori"	Probabilidad de identidad
AP39 F3 C1-21201018-H1 / CADAVER NUMERO 3 LAS NORIAS NN 497	5,01x10 ¹⁵	0.01 (1/100)	99,999999999998%
		0.001 (1/1000)	99,999999999998%
		0.0001 (1/10000)	99,999999999998%
AP39 F3 C1-21201018-H1 / AP39 F3 C1-21201018-H2	2,2x10 ²⁸	0.01 (1/100)	99,9999999999999999999999999996%
		0.001 (1/1000)	99,9999999999999999999999999996%
		0.0001 (1/10000)	99,9999999999999999999999999996%
AP39 F3 C1-21201018-H1 / AP39 F3 C1-21201018-H3	2,2x10 ²⁸	0.01 (1/100)	99,9999999999999999999999999996%
		0.001 (1/1000)	99,9999999999999999999999999996%
		0.0001 (1/10000)	99,9999999999999999999999999996%
AP39 F3 C1-21201018-H1 / AP39 F3 C1-21201018-H4	2,2x10 ²⁸	0.01 (1/100)	99,9999999999999999999999999996%
		0.001 (1/1000)	99,9999999999999999999999999996%
		0.0001 (1/10000)	99,9999999999999999999999999996%
AP39 F3 C1-21201018-H1 /	2,2x10 ²⁸	0.01 (1/100)	99,9999999999999999999999999996%

el ojo, lo que le provocaba que "se le iba el ojo de lado". Su cabello era lacio, largo hasta el cuello, castaño, delgado y abundante. Tenía poca barba, tipo candado y bigote.

Post mortem: En la Inspección Ministerial y Levantamiento de Cadáver, PGJ de Tamaulipas: "...persona del género MASCULINO el cual se encuentra en avanzado estado de descomposición...". En la Fe Ministerial de Autopsia e Inspección de Cadáver, PGJ Tamaulipas, se expresa: "... en avanzado estado de descomposición (putrefacción) ...al parecer masculino...". El Informe Médico Legal de la PGJ de Tamaulipas sobre los restos AP151 FOSA 2 CUERPO 1 expresa "...por suturas craneanas tenía entre 35 y 40 años de edad...por tabla de Broca, esta persona media 166.98 centímetros de estatura..."; no otorga más información sobre perfil biológico.

Examen EAAF, 28 de septiembre de 2016: En cuanto a perfil biológico arrojó las siguientes conclusiones, se trata de un individuo de sexo masculino, de una edad al momento de la muerte de entre 30 a 46 años de edad y de una estatura de 174.33 +/- 4.15 (170.18 -178.48), de ancestría mongoloide²² con algunos rasgos caucasoides.

En síntesis, la información sobre sexo, edad y estatura de los restos AP151 F2 C1 estimada por los peritos del EAAF es consistente con la aportada por sus familiares.

III.2. CARACTERÍSTICAS INDIVIDUALIZADORAS Y ELEMENTOS DECORATIVOS EXTERNOS EN LA PIEL:

Ante mortem. Los familiares de _____ escribieron los siguientes elementos identificatorios en la piel:

- Cicatriz en el parpado, sin recordar lateralidad, ni detalle de la misma.
- Cicatriz en el labio superior, sin recordar lateralidad, es una línea vertical, como de 1cm aproximadamente.
- Mancha de nacimiento en el estómago, a la altura del ombligo, de aproximadamente 10-15cms, color café.
- Lunar en el cachete izquierdo, de color café oscuro, sin recordar detalle, de aproximadamente 2mm.

Post mortem: Los dictámenes emitidos por los Servicios Periciales de la PGJ Tamaulipas, en su examen de los restos AP151/2011, FOSA 2, CUERPO 1, realizado el 26 de abril del 2011, no señalan marcas individualizadoras en la piel ni elementos externos decorativos.

Examen EAAF, 28 de septiembre de 2016: En el examen *post mortem* practicado por peritos del EAAF no se observaron marcas individualizantes en la piel ni objetos decorativos externos, debido al avanzado estado de descomposición de los restos AP151/2011, FOSA 2, CUERPO 1 o por su ausencia en vida.

III.3. LESIONES, PATOLOGÍAS Y ANOMALÍAS ANTE MORTEM Y PRÓTESIS

Ante mortem: Según señalaron sus familiares, el Sr. _____ / no presentaba lesiones/anomalías.

²² Respecto a la ancestría, es importante aclarar que los grandes grupos poblacionales incluyen a su vez, poblaciones con diferencias entre sí, de modo que la asignación de restos a uno u otro grupo debe ser tomado en términos muy generales. Los conceptos de origen poblacional mongoloide hacen referencia a personas de origen poblacional asiático, que en el contexto del continente americano, hay que considerar que, según la teoría del poblamiento de América por Beringia, la población originaria de este continente proviene de Asia y por lo tanto, muchos rasgos mongoloides se reconocen en población americana originaria.

Muestra EAAF: T2 DF AP372011 C5F1 o CF21201013-H2 7 abril 2015	9ª costilla derecha	Perfil coincidente con AP37/2011 C5F1-H1 o 21201013-H1
Muestra PGR: 09MI1721-15C 7 abril 2015	Segmento de tibia izquierda 9cm, tercio proximal	Perfil coincidente con AP37/2011 C5F1-H1 o 21201013-H1
Muestra PGR: 09MI1721-15A 7 abril 2015	9ª costilla izquierda	Perfil coincidente con AP37/2011 C5F1-H1 o 21201013-H1
Muestras tomadas el día 30 mayo 2018		
Muestra EAAF: AP37/2011 F1-C5 o 21201013-D1 30 mayo 2018	Segundo molar inferior izquierdo	El perfil genético resultante coincide con el perfil genético de PGJ/ 2011 de AP37 CUERPO 2 FOSA1
Muestra EAAF: AP37/2011 F1-C5 o 21201013-D2 30 mayo 2018	Canino inferior derecho	Muestra de Resguardo. No se procesó porque se obtuvo resultado satisfactorio de 21201013-D1
Muestra EAAF: AP37/2011 F1-C5 o 21201013-H3 30 mayo 2018	Cráneo "1", segmento de parietal derecho	Perfil coincidente con AP37 F1 C5-H1 o 21201013-H1
Muestra EAAF: AP37/2011 F1-C5 o 21201013-H4 30 mayo 2018	Cúbito izquierdo, segmento tercio proximal	Perfil coincidente con AP37 F1 C5-H1 o 21201013-H1
Muestra PGR: 28MI1064-18 7 abril 2015	Quinto metatarso completo derecho	Perfil coincidente con AP37 F1 C5-H1 o 21201013-H1
Muestra PGR: 28MI1065-18 7 abril 2015	Radio derecho, segmento tercio medio	Perfil coincidente con AP37 F1 C5-H1 o 21201013-H1
Muestra PGR: 28MI1066-18 7 abril 2015	Cráneo "2", segmento de parietal izquierdo	El perfil genético resultante coincide con el perfil genético de PGJ/2011 de AP37 CUERPO 2 FOSA1

INVENTARIO FINAL DE LOS RESTOS AP37 F1 C5:

— Se observa presencia completa de: clavícula derecha e izquierda, omóplato derecho e izquierdo, radio

Ante la eventualidad de inconsistencias que pudieran encontrarse entre la codificación de la fosa exhumada, la codificación de la bolsa de cadáver conteniendo los restos y aquella correspondiente a los restos que según los registros y documentos consultados habrían sido inhumados en dicha sepultura, el EAAF asigna siempre un código propio, neutro, a cada resto que exhuma y/o que examina. Así, los restos "AP197/2011, FOSA 4, CUERPO 11" ingresaron al Proyecto Frontera que coordina el EAAF con el código **04202004**.

En la exhumación de los restos del Panteón Dolores en marzo del 2014 por parte de peritos de Comisión Forense y en el **examen inicial de los restos AP197/2011, FOSA 4, CUERPO 11, por peritos del EAAF que se inició el 2 de abril del 2014**, se realizaron diversos procedimientos con el fin de verificar si los restos analizados en el 2011 eran los mismos analizados por Comisión Forense en el 2014.

En el mismo panteón, la bolsa de cadáver original se colocó dentro de otra bolsa de polietileno de color blanco con cierre lateral y se le colocó una etiqueta con la misma inscripción, dentro de una bolsa plástica transparente sellada con cinta adhesiva y se escribió el código "**C11 Fosa 4 AP.197**" en la bolsa de cadáver nueva.

Los restos exhumados fueron trasladados desde el Panteón Dolores hasta el Instituto de Ciencias Forenses de Ciudad de México (INCIFO), anteriormente SEMEFO, en una ambulancia provista por la Coordinación General de Servicios Periciales de PGR. En el INCIFO se almacenan todos los restos bajo examen de la Comisión Forense.

Posteriormente, en el INCIFO se realizó un cotejo entre los dictámenes odontológicos post mortem realizados sobre el AP197 F4 C11 por peritos de la entonces Dirección General de Coordinación de Servicios Periciales de la PGR en el año 2011 y la información odontológica observable en el cadáver exhumado en el 2014 por la Comisión Forense bajo el mismo código y se halló concordancia.

II. INVENTARIO O REGISTRO DE EVIDENCIA BIOLÓGICA PRESENTE EN LOS DICTAMENES INICIALES E INVENTARIO ACTUAL DE LOS RESTOS

RECONSTRUCCIÓN DE INVENTARIO INICIAL DE LOS RESTOS AP197 F4 C11:

El inventario de secciones anatómicas y piezas óseas presentes al momento de realizarse la autopsia sobre los restos AP197 F4 C11, el día 15 de abril del 2011, puede en parte reconstruirse a partir de las lesiones traumáticas descritas en ella y los peritajes practicados sobre los restos.

Según el "Informe Médico Legal", el día 15 de abril del 2011 peritos de la Unidad de Servicios Periciales de la ciudad de Matamoros, Tamaulipas, en conjunto con peritos de la Procuraduría General de la República se constituyeron en presencia del Ministerio Público en las instalaciones del Servicio Médico Forense (SEMEFO) de la Procuraduría General de Justicia del Estado en la ciudad de Matamoros para autopsiar los restos AP197 F4 C11.

En función de este "Informe Médico Legal", emitido por la PGJ de Tamaulipas (aunque firmado tanto por peritos de la PGR y de la PGJ de Tamaulipas), y del Acta Médica, emitida por la Delegación Estatal en Tamaulipas de la PGR, reconstruimos lo más posible el inventario o listado de presencias y ausencias de secciones anatómicas y restos óseos.

En la misma bolsa se encuentran:

- 6 bolsas de papel Kraft que contienen varios elementos óseos, esqueletizados¹³.

Vestimenta

No hay.

Examen externo e interno

El cuerpo está reducido a torso y partes proximales de los cuatro miembros.

- ✓ Permanecen tejidos blandos putrefactos con piel acartonada y músculos desecados en mayor parte del cuerpo,
- ✓ Ausencia de los órganos toraco-abdominales,
- ✓ Se observan órganos sexuales masculinos con vello púbico negro,
- ✓ Esqueletización a nivel de la mandíbula, de las vértebras cervicales, del humero y del fémur derecho.

Cabeza y cuello:

- En la piel de la cara, con vello facial negro corto en la barba, a nivel del borde derecho de la mandíbula se observa un corte transverso de 6 cm.
- Ausencia del cráneo, solo permanecen los dientes, 22, 23 y 24 unidos por restos óseos,
- Mandíbula incompleta, **ver lesiones...**
- Hueso hioides y cartilagos de la laringe íntegros,
- Vértebras cervicales incompletas, **ver lesiones....**

Tórax y abdomen:

- Esternón y arcos costales completos, con fractura, **ver lesiones.**
- Raquis dorso-lumbar completo e íntegro.

Miembros:

- Cintura escapular completa e íntegra.
- Cintura pélvica completa e íntegra.
- Miembros superiores incompletos con amputaciones completas a nivel de los dos húmeros, **ver lesiones.**
- Miembros inferiores incompletos, con fémur derecho íntegro y con amputación completa a nivel del fémur izquierdo, **ver lesiones.**
- Ausencia de las partes distales de los miembros a partir de ambos húmeros y fémures.

¹³ En el Informe Médico Legal del EAAF sobre el Occiso 21, se incluyen fotos.

1. La razón de verosimilitud (RV) o Índice de parentesco (IP) es de 1.23×10^6 , indicando que los perfiles genéticos son 1.23×10^6 veces contra 1 más probables si los restos analizados (Occiso 48 / A-1602-12) pertenecen al individuo que se integra al grupo familiar de referencia, que a una persona de la población al azar de México.

Observación:

1. Siempre que no exista otro individuo masculino desaparecido, perteneciente a la misma línea paterna que 21100063 puede combinarse el valor de RV obtenido para marcadores STR autosómicos ($RV=1.23 \times 10^6$) con el valor de RV obtenido para el haplotipo de Y-STR ($RV=105$).
2. De acuerdo a lo indicado en el punto anterior, se obtiene un valor de RV combinado de 1.29×10^8 .
3. Dado que no se conoce el valor de probabilidad "a priori" de los episodios, en la siguiente tabla se indican los valores de Probabilidad de identidad resultantes de la combinación del valor de RV obtenido con distintos valores de probabilidad "a priori":

Razón de verosimilitud (RV)	Probabilidad "a priori"	Probabilidad de identidad
1.29×10^8	0.01 (1/100)	99,99992%
	0.001 (1/1000)	99,9992%
	0.0001 (1/10000)	99,992%

III.7. VESTIMENTA Y EFECTOS PERSONALES

Ante mortem: En relación a la vestimenta que llevaba el Sr. [REDACTED] el día de su desaparición, los familiares entrevistados señalaron lo siguiente:

- Pantalón de mezclilla azul, talla 34.
- Camisa manga corta, de rayas verde con blanco, sin bolsas, sin mayor detalle, talla XL.
- Botas color café, tipo industrial, sin agujetas.
- Bóxer de cuadros o lisos.
- Cinturón trenzado, color negro que se usa por las personas que montan a caballo.
- Colgijes y rosario en el cuello.
- Cartera con IFE, cédula de bautizo y alguna imagen de San Judas Tadeo.

Esa misma información se ve reflejada en el documento titulado "Formato de Entrevista para la búsqueda de personas desaparecidas", 4 de septiembre de 2015, PGJ de Tamaulipas. Donde el Sr. [REDACTED], padre del desaparecido, expresó lo siguiente: "pantalón de mezclilla azul Camisa manga corta rayada verde con blanco."

Post mortem:



- 32 piezas dentales presentes en vida
- Pérdida de 8 piezas *post mortem* de las cuales 2 son por toma de muestra por parte de Comisión Forense y según Inspección Ministerial de 2010 4 son tomadas como muestra el 26 de agosto.

En relación a la extracción de piezas dentales para ADN, el EAAF observó que: "La Inspección Ministerial de Cadáver y Autopsia firmada por el Lic. [REDACTED] y el Lic. [REDACTED], Agentes del Ministerio Público, Auxiliares de la Dirección de Averiguaciones Previas de la Procuraduría General de Justicia del Estado, del 26 de agosto de 2010, señala que cuatro piezas molares quedan embaladas en custodia de servicios periciales".

En el peritaje realizado en el 2014 por el EAAF para la Comisión Forense, se observaron las siguientes patologías, traumas y/o rasgos morfológicos *ante mortem*:

"CRÁNEO: En el maxilar superior se observa en el incisivo central superior una fractura de esmalte localizada en el ángulo mesoincisoral".

En síntesis, se realizó un cotejo entre los dictámenes odontológicos *post mortem* realizados sobre el CADÁVER 63 por peritos de la entonces Dirección de Servicios Periciales de la PGR en el año 2010 y la información odontológica observable en el cadáver exhumado en el 2014 por la Comisión Forense bajo el mismo código y se halló concordancia, así también la información odontológica de las piezas dentarias presentes del CADÁVER 63 y la información odontológica aportada por los familiares de la Sra. [REDACTED] presenta una coincidencia significativa a nivel de la pequeña fractura detectada en incisivo central superior izquierdo y en el resto de la información no presentan incompatibilidades significativas.

III.4. DACTILOSCOPIA

Según Dictamen en materia de Técnicas de Campo, elaborado por PGJE Tamaulipas, Oficio N°516/2010, con fecha 29 de agosto de 2010, se tomaron impresiones dactilares de los 72 occisos "localizados a la altura del Km 17 de la brecha denominada "90" el 24 de Agosto..."; posteriormente, en el mismo documento aparece enlistado el caso del "OCCISO N.N. SEXO MASCULINO #63". En dicho informe no se incluyen huellas dactilares y no resulta claro si fue posible obtener huellas de los cadáveres.

En el documento "Ficha de Identidad", elaborado por PGR, sin fecha de emisión ni firmas de peritos, se adjunta una copia de la ficha decadactilar, con fecha 29 de agosto de 2010, en donde se observan las impresiones de los diez dedos del CADÁVER 63.

Otra fuente que refiere la toma de huellas dactilares es el Informe de Dactiloscopia Forense, PGR, folio N°89985, con fecha 1 de octubre de 2010. En el mismo se informa que peritos de dactiloscopia de la Policía Nacional de Honduras se apersonaron en el INCIFO con el fin de recabar registros necrodactilares de 35 de los 72 cadáveres, incluido: "CADAVER: 63, GENERO: MASCULINO, FUE POSIBLE EXTRAER IMPRESIONES DACTILARES: SI". Entre la documentación consultada por EAAF no se encontraron los resultados de dichas impresiones.

AP39 F1 C1-21201016-D1 / AP39 F1 C1-21201016-H1	2,93x10 ²⁷	0.01 (1/100)	99,9999999999999999999999997%
		0.001 (1/1000)	99,9999999999999999999999997%
		0.0001 (1/10000)	99,9999999999999999999999997%
AP39 F1 C1-21201016-D1 / AP39 F1 C1-21201016-H2	2,93x10 ²⁷	0.01 (1/100)	99,9999999999999999999999997%
		0.001 (1/1000)	99,9999999999999999999999997%
		0.0001 (1/10000)	99,9999999999999999999999997%
AP39 F1 C1-21201016-D1 / AP39 F1 C1-21201016-H3	2,93x10 ²⁷	0.01 (1/100)	99,9999999999999999999999997%
		0.001 (1/1000)	99,9999999999999999999999997%
		0.0001 (1/10000)	99,9999999999999999999999997%
AP39 F1 C1-21201016-D1 / AP39 F1 C1-21201016-H4	5,03x10 ²¹	0.01 (1/100)	99,9999999999999999999999998%
		0.001 (1/1000)	99,9999999999999999999999998%
		0.0001 (1/10000)	99,9999999999999999999999998%

Durante esta etapa de toma de muestras la CGSP confirma que todas las muestras procesadas en su laboratorio son coincidentes con los de los restos AP39 F1 C1. El EAAF obtuvo perfiles genéticos de sus 5 muestras, todas coincidieron entre si y coincidieron con el perfil obtenido por la PGJ de Tamaulipas en el 2011 bajo el código NN495¹⁶, código otorgado por el laboratorio de genética de dicha procuraduría a la muestra extraída de los restos AP39/2011 F1 C1.

CONCLUSIÓN DE INVENTARIO

Como conclusión de inventario general de los restos AP39 F1 C1 podemos señalar que las piezas óseas procesadas sobre las que se obtuvieron perfiles genéticos son coincidentes entre sí y coincidentes con el perfil genético obtenido en el año 2011 de la muestra codificada como NN 495 procesada por la PGJ de Tamaulipas y proveniente de los restos AP39 F1 C1. De esto modo, se clarificó por vía genética y antropológica, la pertenencia a un solo individuo de los restos encontrados dentro de la bolsa de cadáver rotulada como AP39 F1 C1.

III. COMPARACIÓN DE INFORMACIÓN DE DATOS ANTE MORTEM DEL SR. [REDACTED]

[REDACTED] CON INFORMACIÓN POST MORTEM DEL AP39/2011, FOSA 1, CUERPO 1

III.1. PERFIL BIOLÓGICO

Ante mortem: Según señalaron sus familiares en entrevista realizada por la Comisión Forense, el Sr. [REDACTED] nació el 23 de diciembre de 1951, en La Hincada, San Luis Potosí. El Sr. [REDACTED] tenía 59 años cuando salió del domicilio de su hermana Rosa, ubicado en el municipio de Ciudad del Maíz, estado de San Luis Potosí. El día 6 de febrero de 2011, junto con el Sr. [REDACTED] y el Sr. [REDACTED]

¹⁶ Informe de ADN, con número de oficio: 22386. PGJ del Estado de Tamaulipas. Cd. Victoria, Tamaulipas a 10 de septiembre del 2014. Responsables: bióloga [REDACTED] y bióloga J. [REDACTED] na.

Post mortem: Los dictámenes emitidos por los Servicios Periciales de la PGJ Tamaulipas, en su examen de los restos AP151/2011, FOSA 2, CUERPO 1, realizados el 26 de abril del 2011, no señalan ninguna lesión, patología o anomalía *ante mortem* en los mencionados restos.

Examen EAAF, 28 de septiembre de 2016: En el examen de los restos AP151/2011, FOSA 2, CUERPO 1, se observaron las siguientes patologías, traumas o rasgos morfológicos *ante mortem*:

- Asimetría en abertura nasal, con vómer inclinado hacia la derecha.

Cabe señalar que los peritos de la Comisión Forense radiografiaron los restos el día 23 de abril de 2018 y de su análisis no se desprenden nuevos elementos a excepción de la visualización de la pieza dental #48 que está presente en la arcada dental, sin haber erupcionado.

III.4. ODONTOLOGÍA

Ante mortem. De acuerdo a lo que los familiares del _____ recuerdan, nos describen la siguiente información dental:

- Ausencia de una muela inferior izquierda, sin recordar mayor detalle.
- Presencia de muelas cordales (terceros molares), pero no están seguros si los 4 terceros molares se encontraban presentes o ausentes.
- Se astilló el incisivo central superior, sin recordar lateralidad, por esa razón tenía un "puente" o arreglo odontológico en estas piezas.
- Diastema entre incisivos centrales superiores, que dejó de observarse con claridad cuando se colocó el puente mencionado anteriormente, pero que antes de este, era visible.
- Puente que abarca los incisivos centrales superiores, que se sostiene de los incisivos laterales superiores, del mismo color que sus dientes.
- Línea dentaria pareja.

Post mortem: La inspección Ministerial y Levantamiento de cadáver de PGJ Tamaulipas menciona "presenta una pieza dental removible color plata en la mandíbula inferior del lado izquierdo". La Fe Ministerial de Autopsia e Inspección de Cadáver de la PGJ Tamaulipas señala "a simple vista se le apreció una pieza molar removible en color plateado en la parte inferior de la mandíbula del lado izquierdo" y que "se extrajeron tres piezas molares" para análisis genéticos con fines identificatorios. El Informe Médico Legal de la PGJ de Tamaulipas señala únicamente que "se extraen molares para su estudio". En la Cadena de Custodia de la PGJ de Tamaulipas, emitida el 26 de abril de 2011, señala la recolección de indicios por el Departamento de Medicina Forense "frasco transparente tapa rosca y la leyenda: "F2 C1 La Joya 25-04-11 el cual contiene en su interior **3 piezas dentales**". Según obra en el informe en materia de Genética Forense, emitido 15 de septiembre de 2014, se habrían extraído tres "molares".

Examen EAAF, 28 de septiembre de 2016: En el examen de los restos AP151 F2 C1 se observaron las siguientes características odontológicas:

- Ausencias *ante mortem*: pieza: #36, tal vez presentaba prótesis dentaria afectando a esta pieza ya que de

derecho e izquierdo, cubito izquierdo, esternón manubrio, esternón cuerpo, 12 costillas derechas, 12 costillas izquierdas, tres vértebras cervicales, doce vértebras dorsales, 1ª y 2ª vértebras lumbares, coxal derecho e izquierdo, rótula izquierda, tibia izquierda, peroné derecho e izquierdo y huesos del pie derecho.

- Se observa presencia parcial de: cráneo "1", hioides, húmero izquierdo, huesos de la mano izquierda, 3ª, 4ª y 5ª vértebras lumbares, sacro, fémur derecho e izquierdo, tibia derecha y huesos del pie izquierdo.
- Se observa ausencia de: mandíbula, húmero derecho, cúbito derecho, huesos de la mano derecha, cuatro vértebras cervicales y rótula derecha.

III. COMPARACIÓN DE INFORMACIÓN DE DATOS ANTE MORTEM DEL SR. GERARDO GALICIA SEGURA CON INFORMACIÓN POST MORTEM DEL AP37/2011, FOSA 1, CUERPO 5

III.1. PERFIL BIOLÓGICO

Ante mortem: Según señalaron sus familiares en entrevista con la Comisión Forense, el Sr. Gerardo GALICIA SEGURA nació el 16 de marzo de 1973, en el poblado Soledad Diez Gutiérrez, San Luis Potosí. El Sr. Gerardo GALICIA SEGURA tenía casi 38 años cuando salió de su domicilio ubicado en el municipio de San Luis Potosí, estado de San Luis Potosí, rumbo a Matamoros, Tamaulipas el día 14 de marzo de 2011 a las 3:00am. Posteriormente, el día 15 de marzo se comunicó con su esposa a las 9:00pm para decirle que llegaría el 16 de marzo a la 1:00pm, es decir, que saldría en la madrugada rumbo a San Luis Potosí. Es decir, que tendría 38 años al momento de su desaparición.

Según la misma fuente, el Sr. Gerardo GALICIA SEGURA medía 170cm aproximadamente, pesaba entre 72 y 80 kilos aproximadamente, era de complexión delgada, de hábito de lateralidad diestro, color de piel morena clara, y ojos color café claro. Su cabello era lacio, negro, de cantidad normal, pero con entradas. Tenía poco bigote, pero se rasuraba.

Post mortem: En la Inspección Ministerial y Levantamiento de Cadáver, PGJ de Tamaulipas: "...MEDIA FILIACIÓN Sexo MASCULINO, sin poder precisar su edad", "COMPLEXIÓN MEDIANA", "TEZ.- BLANCA", "CABELLO.- NEGRO CORTO".

En la Diligencia de Fe Ministerial de Autopsia e Inspección de Cadáver, PGJ Tamaulipas, se expresa: "tez morena, de 1.72 metros de estatura, de complexión mediana, siendo imposible describir el resto de la filiación por el avanzado estado de descomposición...". La Autopsia de la PGJ de Tamaulipas, de fecha 12 de abril de 2011, sobre los restos AP37/2011, FOSA 1, CUERPO 5 se realizó el día 10 de abril de 2011. El informe expresa "SEXO: MASCULINO, COLOR: MORENO, ESTATURA 1.72 MTS, PERIMETRO ABDOMINAL 0.68 MTS..." y agrega "...COMPLEXIÓN: MEDIANA, PERIMETRO TORACICO: 0.74 MTS..." no otorga más información y manifiesta que "EL RESTO DE LA FILIACIÓN NO SE IDENTIFICA POR EL AVANZADO ESTADO DE PUTREFACCIÓN."

Examen EAAF, 30 de julio del 2018: En cuanto a perfil biológico arrojó las siguientes conclusiones: se trata de un individuo de sexo masculino, de una edad al momento de la muerte de entre 28 a 42 años, y de una estatura de 166.10 cm +/- 4.15 cm (161.95cm – 170.25cm), ancestría una combinación de rasgos Europeos y Amerindios.

Cráneo y cuello:**Inspección Ministerial y Levantamiento de Cadáver, PGJ de Tamaulipas:**

- "ORIENTACION:...cabeza hacia el lado SUR..."
- "TEZ BLANCA..."

Fe Ministerial de Autopsia e Inspección de Cadáver, PGJ Tamaulipas:

- "ORIENTADO con la cabeza hacia el lado Sur..."
 - "TEZ no valorable, FRENTE No valorable, NARIZ no valorable, PESTAÑAS No valorable, LABIOS No valorable, BIGOTE No valorable, MENTON.- No valorable, CABELLO No valorable, OJOS No valorables, CEJAS No valorable, BOCA No valorable, PABELLONES AURICULARES No valorable, BARBA No valorable..."
- "...PROCEDE A PRACTICAR LA AUTOPSIA AL CADAVER ANTES DESCRITO DE LA SIGUIENTE MANERA: Procede el médico legista a realizar incisión retroauricular de extremo a extremo de cavidad craneal, se extracciona colgado de cuero cabelludo anterior y posterior, presenta fractura temporal y occipital ambos lados..."

Informe Médico Legal, PGJ Tamaulipas

- "Cabello: No valorable... Frente: No valorable... Pabellones Auriculares: No valorable... Bigote y barba: No valorable... Mentón: No valorable..."
- "Cuello: Presenta flacidez".
- "Cara Externa de Cuero Cabelludo: Sin alteración"
- "EXAMEN TRAUMATOLÓGICO: Presenta fractura de maxilar inferior lado derecho..."
- CRÁNEO: "Presenta fractura en región biparietooccipital y temporal derecho en bóveda de cráneo. Presenta cerebro y cerebelo en estado de licuefacción. Presenta fractura de piso anterior, medio y posterior en cavidad de cráneo."
- "CONCLUSIONES: La muerte del Referido: N.N. MASCULINO CUERPO 11 FOSA 4 (ARENAL) Fue consecuencia de: TRAUMATISMO CRANEOENCEFÁLICO CON FRACTURA DE CRÁNEO SECUNDARIO A GOLPE POR OBJETO CONTUNDENTE EN CRÁNEO."

Acta Médica, PGR:

- "...localizado...con la cabeza dirigida hacia el sur..."
- "...cabello negro y corto, sin presencia de bigote y barba, pabellones auriculares medianos, mentón de forma oval; resto de características y rasgos fisionómicos no es valorado por estado de putrefacción"
- "Perímetro cefálico: 52 centímetros"
- "LESIONES AL EXTERIOR:
- Hundimiento óseo en ambos parietales, temporal derecho y occipital a ambos lados de la línea media."

Informe Pericial de Técnicas de Campo y Fotografía, 2011:

TRAUMATISMOS Y LESIONES

Cabeza

Pérdida de sustancia ósea en mayor parte de la porción craneofacial.

- Fractura a nivel de la apófisis alveolar del maxilar izquierdo con corte rectilíneo y nítido oblicuo hacia abajo y a izquierda, cortando netamente las raíces de 23 y 24, resultado de la acción de un objeto cortante.
- La mandíbula presenta:
 - ✓ lado derecho, una fractura completa conminuta oblicua hacia abajo y adelante, a nivel del diente 48, exponiendo su raíz, con pérdida de sustancia ósea (ángulo-mandibular y rama ascendente).
 - ✓ lado izquierdo, una fractura conminuta completa transversa a nivel del espacio interdental entre los dientes 35 y 36.

Cuello

- Fracturas múltiples de todas las vértebras cervicales, con pérdida de sustancia ósea a nivel del arco anterior izquierdo del atlas y de su carilla articular superior derecha, en las apófisis articulares en el axis, en los arcos posteriores y las láminas transversas en la 3ª y 4ª vértebras y a nivel de las apófisis espinosas en las 3 últimas.
- Se observan varios cortes, resultado de la acción de un objeto cortante, transversales y nítidos en parte posterior de las vértebras, particularmente a nivel de la parte posterior de la apófisis odontoides y del cuerpo del axis y en las apófisis articulares de la tercer vértebra.

Tórax

- Fractura completa oblicua en la parte distal del 9º arco costal izquierdo.

Miembros superiores

- En el húmero derecho, fractura completa transversa con bordes irregulares espiculados que secciona el hueso en su tercio proximal, se observan en la cara posterior de la diáfisis al menos 8 cortes nítidos transversos, resultado de la acción de un objeto cortante.
- En el húmero izquierdo, fractura completa transversa con bordes irregulares que secciona el hueso en su tercio proximal, se observan en la cara postero lateral interna de la diáfisis al menos 6 cortes nítidos transversos, resultado de la acción de un objeto cortante.

Miembros inferiores

- En el fémur izquierdo, fractura completa conminuta (con 4 fragmentos), oblicua de arriba hacia abajo y de atrás hacia adelante, con bordes planos y regulares, corte nítido que secciona el hueso en su tercio distal, resultado de la acción de un objeto cortante.

DISCUSIÓN DEL CASO

- Las lesiones descritas son peri-mortem, resultado de la acción de un objeto cortante o corto contundente, tomando en cuenta las lesiones y patrones descritos.

Acta de Fe Ministerial e Inspección cadavérica, PGJ de Nuevo León, 2012:

— "...se encuentra totalmente desnudo..."

Informe sobre Múltiple Homicidio, PGJ de Nuevo León, 2012:

— "48.-N.N.MASCULINO...desnudo..."

Según obra en el registro fotográfico del procedimiento de autopsia presentado por la Dirección de Criminalística y Servicios Periciales de PGJ de Nuevo León, se observa una foto con un bóxer y el rótulo de **A-1602-12**. Asimismo, en el Dictamen de Criminalística de Servicios Periciales de Nuevo León menciona: "El occiso presentaba las siguientes ropas: 1. Un bóxer en color no apreciable a cuadros marca "Hanes", Talla M.

Otra fuente que se expresa en relación a las pertenencias del OCCISO 48 es el Oficio 18901/12 emitido por el Departamento de Criminalística en el que se solicita la destrucción de la totalidad de las prendas de los OCCISOS, y entre ellos se menciona el caso A-1602/12, "debido a la impregnación de una sustancia serosa (material de descomposición), humedad y tierra, mismo que no pueden ser sometidos a algún tipo de estudios asimismo del deterioro y proliferación de bacterias, que están generando la descomposición y mal olor, motivo que es un daño biológico y de salubridad..." Dicha petición fue aceptada y el Ministerio Público ordenó el 25 de mayo de 2012 la destrucción de todas las prendas, "...por lo que esta Fiscalía considera innecesaria su conservación..."

Examen EAAF, 10 de julio de 2017: Los peritos del EAAF adscritos a la Comisión Forense examinaron los restos del OCCISO 48, sin recibir evidencia biológica asociada.

IV. CAUSA, MODO Y TIEMPO DE MUERTE

La Autopsia realizada el 14 de mayo del 2012, en relación a causa de muerte o lesiones que pudieran haber contribuido a la misma, de los restos A-1602-12, OCCISO 48, presenta las siguientes lesiones:

— "EXAMEN TRAUMATOLÓGICO: equimosis en hemitórax izquierdo tercio inferior, en cara externa de muslo derecho, herida contusa de 48.0cm en base de cuello de toda su circunferencia con ausencia traumática de cabeza, ausencia traumática de extremidad superior izquierda a nivel de hombro con herida de 74.0cm cortocontusa con toda su circunferencia. ausencia traumática de extremidad superior derecha a nivel de hombro derecho con herida cortocontusa de 61.0cm en toda su circunferencia. ausencia traumática de pierna derecha a nivel de rodilla derecha con herida cortocontusa de 55.0cm en toda su circunferencia. ausencia traumática de pierna izquierda a nivel de rodilla izquierda con herida cortocontusa de 53.0cm en toda su circunferencia."

— "EXAMEN DE CAVIDADES:



III.5. LESIONES ANTE MORTEM

Ante mortem: En la entrevista con EAAF el 29 de noviembre de 2017, los familiares del Sr. [REDACTED] mencionaron un accidente en 2005 cuando se encontraba en EEUU trabajando en la construcción, donde se cayó de espaldas y lo atendieron en el hospital. No tuvo ningún problema de gravedad. Asimismo, durante el viaje en agosto de 2010, se torció el tobillo, lo traía hinchado y no aguantaba el dolor.

Post mortem: Los peritajes realizados en el 2010 sobre el CADÁVER 63 no mencionan la presencia de lesiones *ante mortem*.

En el peritaje realizado en el 2014 por el EAAF para la Comisión Forense, se observaron las siguientes patologías, traumas y/o rasgos morfológicos *ante mortem*:

"CRÁNEO: En el maxilar superior se observa en el incisivo central superior una fractura de esmalte localizada en el ángulo mesoincisal (*antemortem*)".

III.6. VESTIMENTA Y OBJETOS PERSONALES

Ante mortem: En relación a la descripción de la vestimenta y pertenencias, los familiares del Sr. [REDACTED] señalaron en entrevista con el EAAF que el día de su partida llevaba:

- Jeans, color negro, talla 34.
- Camiseta negra, manga corta, cuello redondo, creen que talla M. Las usaba tipo "cholo", un poco flojas.
- Bóxer de tela, cuadriculado, azul y verde.
- Gorra azul encendida.
- Tenis blancos, talla 7.
- Mochila negra, tipo escuela con una camiseta blanca y un par de calcetas.
- Accesorios y documentos que llevaba consigo: Faja negra de cuero, hebilla normal, cartera café de cuero, partida de nacimiento, ID de estados Unidos, papeles con números de teléfonos., fotografías de las niñas, tamaño infantil.

Post mortem: En cuanto a las **prendas de vestir y objetos personales** asociados al CADÁVER 63, se cuenta con las siguientes fuentes documentales:

Según la fuente "Inspección Ministerial de Cadáver y Autopsia", con fecha 26 de agosto del 2010, la descripción del vestuario del occiso es la siguiente: "Camiseta gris y playera de tirantes blanca; pantalón gris, cinto negro; un tenis en el pie derecho de color negro".

De acuerdo al Informe "Técnicas de Campo", PGJE Tamaulipas, con fecha 31 de agosto de 2010, oficio N°518/2010, refiere sobre la vestimenta del CADÁVER 63, lo siguiente: "CAMISETA GRIS Y PLAYERA DE TIRANTES BLANCA; PANTALON GRIS; CINTO NEGRO; UN TENIS EN EL PIE DERECHO DE COLOR NEGRO".

partieron en un vehículo particular marca TSURU, modelo 2002, sin placas, con destino hacia Tamaulipas.

Según la misma fuente, el Sr. [REDACTED] medía 173cm aproximadamente, pesaba entre 85 y 90 kilos aproximadamente, era de complejión gruesa, de hábito de lateralidad diestro, color de piel morena clara, ojos color café oscuro y tenía lentes de uso permanente. Su cabello era ondulado, grueso, abundante y de color negro entrecano. Tenía barba muy escasa y bigote entrecano.

Conforme la información aportada por la Sra. [REDACTED] (hija del Sr. [REDACTED] en el "Cuestionario para el rastreo de personas extraviadas" de SEIDO, PGR: medía 180cm, era de complejión media, de tez morena, tenía cejas pobladas, labios delgados, orejas grandes, y su cabello era entrecano y corto.

Post mortem: En la Inspección Ministerial y Levantamiento de Cadáver, PGJ de Tamaulipas: "...persona del género MASCULINO el cual se encuentra en avanzado estado de descomposición, por lo que resulta imposible describir sus rasgos faciales..." "COMPLEXIÓN: ROBUSTA..." En la Fe Ministerial de Autopsia e Inspección de Cadáver, PGJ Tamaulipas, se expresa: "TEZ Morena Clara, ESTATURA 1.67cm..." . La Necropsia de la PGJ de Tamaulipas sobre los restos AP39/2011, Fosa 1, CUERPO 1 se realizó el día 9 de abril del 2011. El informe expresa "...escroto y pene acartonados..." y agrega "...por suturas craneanas tenía entre 28 a 32 años de edad...por tabla de Broca, esta persona media 167.61 centímetros de estatura, piel morena clara..." no otorga más información y manifiesta que "los restos humanos se encuentran en completo estado de putrefacción."

Examen EAAF, 13 de marzo del 2017: En cuanto a perfil biológico arrojó las siguientes conclusiones: se trata de un **individuo de sexo masculino**, de una edad al momento de la muerte de entre **52 y 66 años**, y de una estatura de **176.308 cm +/- 4.15 cm (172.158cm - 180.46cm)**, de ancestría mongoloide con rasgos caucasoides.

En síntesis, la información sobre sexo, edad y estatura de los restos AP39/2011 F1 C1 estimada por los peritos del EAAF es esencialmente consistente con la aportada por sus familiares. Sin embargo, La edad estimada en la necropsia de PGJE de Tamaulipas en el año 2011 presenta una diferencia importante en relación a la reportada por su familia y estimada por EAAF en 2017. Sobre este punto, cabe destacar que el rango etario fue estimado en función de la observación del nivel de obliteración de las suturas craneales. Sin embargo, el patrón de lesiones generalizado de tipo perimortem (con la presencia de fracturas múltiples, pérdida de sustancia ósea y deformación plástica) complejiza la aplicación de este método, debido a que las suturas actúan como líneas de fuga energéticas para los casos de lesiones de alta energía, separando total o parcialmente las suturas óseas, pudiendo modificar la interpretación de los estadios/etapas de fusión en que se encuentra, afectando de esta forma el resultado de la pericia. Por otro lado, con un cuerpo completo, la fusión de suturas craneanas no es el único o el mejor indicador para edad.

III.2. CARACTERÍSTICAS INDIVIDUALIZADORAS Y ELEMENTOS DECORATIVOS EXTERNOS EN LA PIEL

Ante mortem. Los familiares del Sr. [REDACTED], describieron los siguientes elementos identificatorios en la piel:

Post mortem: En la Inspección Ministerial y Levantamiento de Cadáver, PGJ de Tamaulipas: "...no se puede precisar sexo debido a su avanzado estado de descomposición...", "...sexo sin poder precisar, edad aproximada sin precisar años", "TEZ-BLANCA". En la Fe Ministerial de Autopsia e Inspección de Cadáver, PGJ Tamaulipas, se expresa: "TEZ Morena Clara, ESTATURA 1.78cm...". La Necropsia de la PGJ de Tamaulipas sobre los restos AP39/2011, FOSA 3, CUERPO 1 se realizó el día 9 de abril del 2011. El informe expresa "...genital masculino reblandecido..." y agrega "...mide 1.78 centímetros de estatura, piel morena clara..." no otorga más información y manifiesta que "los restos humanos se encuentran en completo estado de putrefacción."

Examen EAAF, 9 de mayo del 2017: En cuanto a perfil biológico arrojó las siguientes conclusiones: se trata de un **individuo de sexo masculino**, de una edad al momento de la muerte de entre **48 a 62 años**, y de una estatura de **169.16 cm +/- 4.49 cm (164.67cm – 173.66cm)**, sin poder observar su ancestría, debido al estado de multifragmentación del área facial.

En síntesis, la información sobre edad, sexo y estatura de los restos AP39 F3 C1 estimada por los peritos del EAAF es esencialmente consistente con la aportada por sus familiares.

III.2. CARACTERÍSTICAS INDIVIDUALIZADORAS Y ELEMENTOS DECORATIVOS EXTERNOS EN LA PIEL

Ante mortem. Los familiares de _____ escribieron los siguientes elementos identificatorios en la piel:

- Hernia en el estómago, se quejaba que ese encontraba a la altura del ombligo.
- Bola de grasa, entre 2-3 cms arriba de la hernia, se le ve una bola, de aproximadamente 5cms de diámetro.
- Lunares tipo mancha en el cuello, del lado derecho, muchos y pequeños, sin recordar mayor detalle.
- Marcada la cicatriz de la vacuna en el hombro derecho.

Post mortem: Los dictámenes emitidos por los Servicios Periciales de la PGJ Tamaulipas, en su examen de los restos AP39/2011, FOSA 3, CUERPO 1, realizado el 9 de abril del 2011, no señalan marcas individualizadoras en la piel ni elementos externos decorativos.

Examen EAAF, 9 de mayo del 2017: Debido al estado de conservación de los restos, no se pudo verificar si existían marcas individualizantes en la piel u objetos decorativos externos.

III.3. LESIONES, PATOLOGÍAS Y ANOMALÍAS ANTE MORTEM Y PRÓTESIS

Ante mortem: Según señalaron sus familiares, el _____ presentaba las siguientes lesiones/anomalías:

- Mencionan "juanetes" en ambos pies, más marcado en el derecho, en la parte interna del pie, dedo gordo.
- Manifestaba dolor en la espalda baja, por permanecer muchas horas diarias sentado en el taxi.
- Presentaba diabetes, diagnosticada desde el año 2000, y no se cuidaba.

Post mortem: Los dictámenes emitidos por los Servicios Periciales de la PGJ Tamaulipas, en su examen de los restos AP39/2011, FOSA 3, CUERPO 1, realizados el 9 de abril del 2011, no señalan ninguna lesión, patología o anomalía *ante mortem* en los mencionados restos.

- acuerdo a la documentación en el expediente, se observó una pieza removible en mandíbula inferior izquierda²³.
- Ausencias *post mortem*: piezas #11, 12, 16, 17, 21, 31, 32, 33, 34, 35, 38, 41, 42, 43, 44, 45. Se incluye dentro de las pérdidas *post mortem* los incisivos superiores centrales y el incisivo lateral derecho. Estas pérdidas imposibilitan constatar la información dentaria brindada por los familiares [¿] sobre incisivos centrales superiores.
 - Las piezas #16, 17 y 38 podrían ser las que la documentación en el expediente señala como molares que se extraen para análisis de ADN por parte de los servicios forenses de la PGJ de Tamaulipas ²⁴.
 - Pieza extraída para ADN por Comisión Forense: #24 (ADN).
 - Ausencia clínica: #18, 28 y 48.
 - La pieza #48 está presente aunque sin erupcionar. Se presenta impactada.
 - El incisivo lateral superior izquierdo presenta fractura *post mortem* completa con ausencia de porción distal.
 - Ambos caninos superiores presentan fractura *post mortem* completa longitudinal en corona. El hueso que cubre la raíz de los molares superiores derechos se encuentra fracturado (tal vez por extracción de piezas dentales *postmortem* para análisis genético).

La información odontológica presentada por los familiares del [¿] consistente en líneas generales con las observadas en las pericias desde los años 2011 hasta la actualidad. A pesar de que no se encontró el puente que la familia mencionó en entrevista en el área superior anterior de la dentición, la situación de los incisivos superiores en el examen del EAAF mostró que estaban ausentes *post mortem* ambos incisivos centrales superiores y el incisivo lateral derecho imposibilitando la comparación de la información brindada por los familiares de.

En la fotografía del MNL facilitada por miembros de su familia, se aprecia parte de la arcada superior, área frontal. La línea dental visible abarca desde el incisivo superior derecho, hasta el izquierdo. Los incisivos centrales superiores presentan una coloración y brillo diferente al resto de las piezas visibles en la toma fotográfica. Esa diferencia en la coloración, brillo y/o textura es común cuando hay presencia de elementos artificiales cuyo propósito es restaurar la anatomía dental (prótesis dentales). En el caso de la fotografía, pareciera que la persona presenta una prótesis que afecta los dos incisivos centrales superiores. En ese caso, la fijación de la prótesis podría encontrarse en los incisivos superiores laterales.

Por otro lado, las documentales de levantamiento y autopsia mencionan la presencia de una pieza dental removible en color plateado pero en el maxilar inferior. Durante el examen de los restos realizado por el EAAF y por PGR en el marco de la Comisión Forense dicha pieza de metal removible no se encontró ni en su posición, ni dentro de la bolsa de cadáver. Cabe destacar que sí existe coincidencia entre la ausencia mencionada por la familia de una muela inferior, que en el presente dictamen aparece como "pérdida *ante mortem*". Sin embargo, faltan muchas piezas *post mortem* para poder brindar una opinión mas definitiva.

²³ De acuerdo a la Inspección Ministerial y Levantamiento de Cadáver con fecha 25 de abril de 2011 y de acuerdo a la Fe Ministerial de Autopsia e Inspección de Cadáver con fecha 26 de abril de 2011, ambos documentos firmados por el

²⁴ se observa una pieza dental removible en la mandíbula inferior izquierda y se extraen tres piezas molares con la finalidad de que se le apliquen las pruebas correspondientes.

²⁴ Idem

En síntesis, la información sobre edad, sexo y estatura de los restos AP37 F1 C5 estimada por los peritos del EAAF es esencialmente consistente con la aportada por sus familiares.

III.2. CARACTERÍSTICAS INDIVIDUALIZADORAS Y ELEMENTOS DECORATIVOS EXTERNOS EN LA PIEL

Ante mortem. Los familiares del Sr. Gerardo GALICIA SEGURA, describieron los siguientes elementos identificatorios en la piel:

- Cicatriz del obliquo hacia arriba, de unos 15 o 20 cms, y como de 1 cm de ancho, hundida, del mismo tono de su piel. Producto de una herida con un cuchillo o elemento filoso, cuando tenía 21 años. Fue operado en un hospital.
- Cicatriz en el muslo derecho, de unos 5cms aproximadamente de largo y de 1 cm de ancho, sin relieve, producto de una herida con un cuchillo o elemento filoso, cuando tenía 21 años. Fue operado en un hospital.
- Cicatriz en el lado derecho de la parte inferior de la boca, pequeña, producto de un golpe con alguna esquina de un camión, cuando tenía entre 10 y 15 años. Se curó sólo.
- Lunar negro en el pectoral izquierdo, cerca del centro del pecho.
- Lunar pequeño en el cachete izquierdo.
- Lunares rojos pequeños en el pecho.

Post mortem: Los dictámenes emitidos por los Servicios Periciales de la PGJ Tamaulipas, en su examen de los restos AP37/2011, FOSA 1, CUERPO 5, realizado el 10 de abril del 2011, señalan que "el resto de la filiación no se identifica por el avanzado estado de putrefacción". Sin embargo, la Diligencia de Fe Ministerial de Autopsia e Identificación de Cadáver sí especifica que "se observa que no tiene tatuajes ni señas particulares que lo identifiquen".

Examen EAAF, 30 de julio del 2018: Debido al estado de conservación de los restos, no se pudo verificar si existían marcas individualizantes en la piel u objetos decorativos externos.

III.3. LESIONES, PATOLOGÍAS Y ANOMALÍAS ANTE MORTEM Y PRÓTESIS

Ante mortem: Según señalaron sus familiares, el Sr. Gerardo GALICIA SEGURA presentaba las siguientes lesiones/patologías/anomalías *ante mortem*:

- En el año 2003 le pasó la llanta de un coche sobre el pie derecho; tuvo el pie hinchado durante unos tres días.
- Se quejaba de dolor en las piernas por andar manejando muchas horas.

Post mortem: Los dictámenes emitidos por los Servicios Periciales de la PGJ Tamaulipas, en su examen de los restos AP37/2011, FOSA 1, CUERPO 5, realizados el 10 de abril del 2011, no señalan ninguna lesión, patología o anomalía *ante mortem* en los mencionados restos. El Dictamen de Autopsia señala "Ninguna" en su sección de "Señas particulares – alteraciones congénitas – anomalías externas".

Examen EAAF, 30 de julio del 2017: En el examen de los restos AP37/2011, FOSA 1, CUERPO 5, se observaron las siguientes patologías, traumas o rasgos morfológicos *ante mortem*:

- Peroné izquierdo: En el área anterior de la epífisis proximal, se observa una modificación en la morfología que probablemente sea consecuencia de una fractura incompleta bien consolidada.

Cabe señalar que los peritos de la Comisión Forense radiografiaron los restos el 27 de agosto del 2018 trasladando

- "Cadáver 11 Fosa 4.- sexo masculino el cual presentaba fenómenos cadavéricos tardíos conservadores como adipocira y reducción de tejido blando en rostro..."
- "LESIONES: Presenta fractura de maxilar inferior lado derecho..."
- "RESULTADOS Y CONSIDERACIONES DE ORDEN TECNICO: Lesiones producidas por objeto contundente en cráneo..."

Tórax y abdomen:

Inspección Ministerial y Levantamiento de Cadáver, PGJ de Tamaulipas:

- "COMPLEXION: DELGADO".

Fe Ministerial de Autopsia e Inspección de Cadáver, PGJ Tamaulipas:

- "COMPLEXION: Mediana..."
- "...se procede a revisar el tórax y órganos internos encontrando órganos intra-torácico abdominales intactos..."

Informe Médico Legal, PGJ Tamaulipas.

- "Perímetro torácico: No valorable. Perímetro abdominal: No valorable".
- "Complexión: No valorable."
- "TÓRAX: No presenta huellas de violencia ni en paredes ni en órganos de tórax."
- "ABDOMEN: No presenta huellas de violencia ni en paredes ni órganos de abdomen".

Acta Médica, PGR:

- "SIGNOS TANATOLÓGICOS: El cadáver se encontró en estado de reducción esquelética (...) con exposición de cartilagos y (...) tejido óseo."
- "Perímetro torácico: No valorable."
- "Perímetro abdominal: No valorable."
- "Masculino de complexión delgada"

Miembros superiores:

Inspección Ministerial y Levantamiento de Cadáver, PGJ de Tamaulipas:

- Sin información al respecto.
- OBSERVACIONES: "Se observa atado de las manos hacia atrás con cintillo de plástico..."

Fe Ministerial de Autopsia e Inspección de Cadáver, PGJ Tamaulipas:

- "... FE DE LAS LESIONES:...desprendimiento del antebrazo izquierdo..."
- "...de dactiloscopia prueba que consiste en lavar ambas manos del cadáver aplicando tinta endeble con un rodillo para posteriormente fijarlas en cintillos de papel, **obteniendo resultados...**"

Informe Médico Legal, PGJ Tamaulipas:

- La ausencia de la cabeza no permite precisar las causas directas de la muerte.
- Además de las amputaciones traumáticas en los cuatro miembros (desmembramiento o descuartizamiento), se observa una decapitación a nivel del atlas, resultado de la acción de un objeto cortante, esa decapitación puede ser causa de la muerte sin poder afirmarlo.

CONCLUSIONES

- Las causas exactas de la muerte no se pueden precisar.
- Cualquiera que sea, la manera de muerte es violenta por homicidio.

TOXICOLOGÍA

La autopsia practicada en el 2012 señala que se tomaron muestras de hígado para química forense y se les asignó el código **QUI-3189-12**.

En el dictamen pericial del laboratorio de Química Forense de la Dirección de Servicios Periciales de la PGJ de Nuevo León, en su estudio de Alcoholemia y Toxicología, señala en sus conclusiones, lo siguiente:

1. "...presentó etanol en la muestra de hígado, con una concentración de 1.167g/kg (un gramo con ciento sesenta y siete miligramos de etanol por cada kilogramo de hígado) en cuanto a la pregunta de si el cuerpo identificado como **Pieza Humana Masculino de edad no valorable**, y a quien se le practicara la **autopsia número 1575-12**, presentaba intoxicación por consumo de alcohol al momento del fallecimiento [la respuesta señala] no lo podemos determinar debido al estado de descomposición en el que se encontraba, ya existe producción de etanol post-mortem principalmente en hígado."
2. "...no presentó en la muestra de hígado metabolitos procedentes del consumo de Anfetaminas, Barbitúricos, Benzodiacepinas, Cocaína, Marihuana, Metanfetaminas, Opiáceos ni Solventes Aromáticos, lo que nos indica que no se encontraba bajo ningún tipo de estupefacientes ni psicotrópicos."

TIEMPO DE MUERTE:

La autopsia practicada en el 2012 no señala tiempo de muerte, es decir, el intervalo entre la muerte de la persona y el hallazgo de sus restos, pero provee información generalmente utilizada para establecer esta estimación. Bajo "Signos de Muerte Real", la autopsia señala: "RIGIDEZ EN REGRESIÓN": "Livideces: NO VALORABLE", "Enfriamiento (temperatura rectal): PRESENTE"; "Putrefacción: PRESENTE CROMATICA, E INCIPIENTE ENFISEMATOSA (DE 4 A 6 DIAS)."¹⁴

Tal como se señaló anteriormente, los restos correspondientes al **OCCISO 21** fueron recuperados en Cadereyta Jiménez, en el kilómetro 47+200 de la carretera que une a la ciudad de Reynosa (Estado de Tamaulipas) con la ciudad de Monterrey (Estado de Nuevo León), el día **13 de mayo del 2012**.

¹⁴ Ver Informe de Autopsia A-1575-12 firmada por los Médicos Dra. [REDACTED] y Dra. [REDACTED] PGJ Nuevo León.



- CRANEO: ausencia traumática de cabeza. CUELLO: se observa sección de tráquea, esófago, laceración de paquete neurovascular cervical bilateral con desarticulación de c7-t1 con ausencia traumática de cabeza.
- TORAX: piel y tejido celular subcutáneo lo descrito en traumatológico con infiltrado hemorrágico en hemitórax izquierdo, óseo con fractura de segundo a sexto arcos costales anteriores izquierdo, pulmones ambos antracosicos blandos, izquierdo con adherencias, pericardio y corazón sin alteraciones.
- ABDOMEN: piel y tejido celular subcutáneo sin alteraciones, hígado, bazo, riñones y resto de vísceras abdominales sin alteraciones.

— "CONCLUSIONES: La muerte del referido: OCCISO 48 DORSO HUMANO MASCULINO, fue como consecuencia de: DECAPITACIÓN."

El día 13 de mayo de 2012 el Lic. [REDACTED] emite un oficio donde informa sobre el avance de la investigación, dirigido al Lic. [REDACTED], entonces agente del Ministerio Público de Investigación No. Uno, Especializado en delitos contra la Integridad Física, donde señala:

OCCISO	48. N.N. MASCULINO	Autopsia	1602/12
Causas de muerte	Decapitación	Médico Legista	[REDACTED]

Informe sobre Múltiple Homicidio, PGJ de Nuevo León, 2012:

— "48.-N.N.MASCULINO...decapitado..."

DICTAMEN MÉDICO LEGAL DEL EAAF, DEL 29 DE JUNIO DE 2016:

El 17 de octubre de 2017, se practicó el análisis médico forense, en las instalaciones del INCIFO, Ciudad de México.

ASPECTOS GENERALES DEL CADÁVER

En el interior de una bolsa mortuoria de color blanco, con marcas de identificación, se encuentra, envuelto en un campo azul, el cuerpo incompleto, previamente necropsiado con apertura mento-pública, de un individuo único de sexo masculino, en estado avanzado de descomposición.

En la misma bolsa se encuentran:

- 2 bolsas de papel Kraft que contienen varios elementos óseos, esqueletizados.

Vestimenta

No hay.

Conforme al documento titulado "Ficha de Identidad", PGR, sin firma de peritos ni fecha de emisión, se describe lo siguiente:

- Sudadera de color gris, sin marca ni talla visibles
- Playera de tirantes color negro.
- Pantalón de mezclilla de color azul, marca aerpostal, presenta mancha hemática por embebimiento en la parte posterior del tubo derecho.
- Un par de zapatos tenis color blanco con aplicaciones color negro, marca "Rebook", sin talla visible.
- Trusa de cuadros de color gris y blanco, sin marca ni talla visibles.

Cabe mencionar que en una diligencia llevada a cabo por la Comisión Forense el día 26 de enero de 2017 en instalaciones de la Coordinación General de Servicios Periciales de la PGR, en la que participaron peritos de la PGR y del EAAF en presencia del agente del Ministerio Público de la Federación, se inspeccionaron indicios no biológicos mayormente representados por documentación y objetos personales. Entre los mismos, se halló una caja rotulada como "AP/PGR/SDHPDSC/UIDPM/M2/001/16" en la que se encontraban 10 sobres de papel. En uno de éstos, rotulado "Identificaciones de CUERPOS ENTREGADOS" se hallaron 37 bolsas plásticas con documentación, entre las que se encontraba una bolsa rotulada como "Embalaje # 9 A.P.P. # 354/10" dentro de la cual se halló una licencia de conducir N° 0501-1975-00895 a nombre de [REDACTED]²¹, emitida el día 23-10-05 por la Sub-Dirección Policía de Tránsito de la República de Honduras, categoría "licencia internacional liviana", donde se observan datos personales del conductor y su fotografía a color.

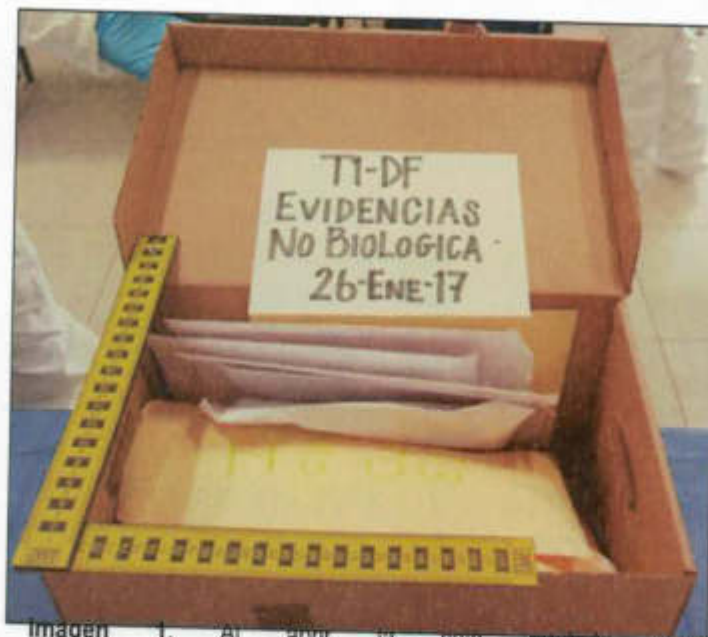


Imagen 1. Al abrir la caja rotulada como "AP/PGR/SDHPDSC/UIDPM/M2/001/16" se encontraron 10 sobres de papel.

²¹ Este indicio se encontró referido en el Oficio DCAP/ZNE/598/2010 de fecha 04 de septiembre de 2010.

- Cicatriz en la espalda baja, lado derecho, de 15cm, se observaba como "hundido, como si le hubiera quemado la piel, un tono más claro de la piel y se mira rojizo".
- Cicatriz en el dedo gordo de la mano izquierda, pierde parte del dedo, pero no perdió la uña, eso le sucedió hace 18 años aproximadamente.
- Lunar abultado, color café, cerca del ojo izquierdo, de aproximadamente 2-3mm. (Información coincidente con la presente en el "cuestionario para el rastreo de personas extraviadas", PGR)
- Reacción cutánea en el cuello, parece quemado, se presenta como llagas, le supura, se le seca y se hace costra. Presente también en axilas, entrepierna, pero más acentuado en cuello.

Post mortem: Los dictámenes emitidos por los Servicios Periciales de la PGJ Tamaulipas, en su examen de los restos AP39/2011, FOSA 1, CUERPO 1, realizado el 9 de abril del 2011, no señalan marcas individualizadoras en la piel ni elementos externos decorativos.

Examen EAAF, 13 de marzo del 2017: En el examen *post mortem* practicado por peritos del EAAF no se observaron marcas individualizantes en la piel ni objetos decorativos externos, debido al avanzado estado de descomposición de los restos AP39/2011, FOSA 1, CUERPO 1 o por su ausencia en vida.

III.3. LESIONES, PATOLOGÍAS Y ANOMALÍAS ANTE MORTEM Y PRÓTESIS

Ante mortem: Según señalaron sus familiares, el Sr. [REDACTED] presentaba las siguientes lesiones/anomalías:

- Fractura en uno de los huesos del brazo derecho, "se le veía chueco y decía que no podía girarlo". El episodio ocurrió cuando el PD tenía entre 15 y 18 años, su familia no sabe si recibió atención médica.
- Dolor en las muñecas, presentaba inflamación, edema y dolor crónico.
- Diabetes, diagnosticada en 1997, tomaba medicina: Glibenclamida.
- Presentaba Hipertensión: tomaba Losartan.
- Padece una embolia en el año 2001, como consecuencia, perdió movilidad parcial en su mano derecha.
- "Caminaba renqueando, como su padre, a pesar de no tener ningún defecto físico, pero lo de la embolia le acentuó eso."
- Dolor en los hombros por estrés laboral.

Según la información aportada por la Sra. [REDACTED] en la entrevista realizada en la PGR, en mayo de 2011, el Sr. LOREDO CRUZ presentaba consecuencias de una "herida de bala" en la parte superior derecha de la espalda.

Post mortem: Los dictámenes emitidos por los Servicios Periciales de la PGJ Tamaulipas, en su examen de los restos AP39/2011, FOSA 1, CUERPO 1, realizados el 9 de abril del 2011, no señalan ninguna lesión, patología o anomalía *ante mortem* en los mencionados restos.

Examen EAAF, 13 de marzo del 2017: En el examen de los restos AP39/2011, FOSA 1, CUERPO 1, se observaron las siguientes patologías, traumas o rasgos morfológicos *ante mortem*:

- Radio derecho: evidencia de fractura en tercio distal de larga data.

Examen EAAF, 9 de mayo del 2017: En el examen de los restos AP39/2011, FOSA 3, CUERPO 1, se observaron las siguientes patologías, traumas o rasgos morfológicos *ante mortem*:

— La 3ª vértebra cervical presenta una ligera desviación de la apófisis espinosa, hacia el lado izquierdo.

Cabe señalar que los peritos de la Comisión Forense no pudimos radiografiar los restos al inicio del análisis, porque el aparato de Rayos X con que contaba el INCIFO no se encontraba en condiciones de operatividad satisfactoria y en el tiempo disponible para este examen, no pudieron materializarse opciones alternativas. El día 29 de marzo de 2017 se tomaron radiografías trasladando los restos sólo por el día a las instalaciones de la Coordinación de Servicios Periciales de la PGR acompañados del Ministerio Público de la PGR y personal de Comisión Forense, sin encontrarse resultados de interés.

III.4. ODONTOLOGÍA

Ante mortem. De acuerdo a lo que los familiares de _____ recuerdan, nos describen la siguiente información dental:

- No presentaba todas las piezas dentales.
- Debido a caries avanzadas, se le cayeron tres piezas dentarias inferiores (posiblemente los incisivos centrales y un incisivo lateral) y dos piezas dentarias superiores (incisivo central e incisivo lateral derechos).
- Le realizaron extracciones de algunas de las muelas cordales, sus familiares no saben cuántas ni cuáles.
- Presentaba la línea dental pareja y de coloración amarillenta y con manchas, a causa del cigarrillo.

Post mortem: La Necropsia de la PGJ de Tamaulipas señala: "...ambas mandíbulas sin dentadura, solo el colmillo superior derecho...", "...se extrae el colmillo...para estudio de ADN". La Fe Ministerial de Autopsia e Inspección de Cadáver de la PGJ Tamaulipas señala: "...ambas mandíbulas sin dentadura, solo el colmillo superior derecho..." y sobre la extracción de piezas: "...Genética que consiste en extraer piezas dentales, obteniéndose colmillo, los cuales quedan embaladas e igualmente en conservación de periciales especialmente del departamento de Genética Forense." Según obra en los dos informes en materia de Genética Forense, emitidos por la PGJ de Tamaulipas, con fechas 25 de junio de 2011 y 10 de septiembre de 2014 respectivamente; se habría extraído y procesado la única pieza dental presente al momento de la necropsia (canino superior derecho) para la tipificación de ADN, dando por resultado un perfil genético utilizable.

Examen EAAF, 9 de mayo del 2017: En el examen de los restos AP39 F3 C1 se observaron las siguientes características odontológicas:

- En mandíbula y maxilar superior, se observa ausencia de la mayoría de las piezas dentales y reabsorción alveolar generalizada.
- Pérdidas *ante mortem*: 20 piezas.
- Posibles pérdidas *ante mortem*: 2 piezas.
- Posibles pérdidas *post mortem*: 2 piezas.
- Piezas afectadas por pérdida de substancia ósea: 8 piezas.

custodia; en este último documento, se menciona "3 piezas dentales". En el resto de los documentos y/o dictámenes emitidos por los Servicios Periciales de la PGJ Tamaulipas, mencionan que las piezas dentales extraídas con fines identificatorios fueron "molares".

Adicionalmente, el 7 de junio de 2011 el Ministerio Público de la PGJ de Tamaulipas realizó un Acta Ministerial con motivo de inhumación de los 3 cuerpos recuperados y documentados dentro de la AP151/2011, donde se menciona la extracción de nuevas muestras para análisis genéticos, "con el efecto de contar con mayores elementos que permitan la identidad de los referidos cuerpos". En relación a los restos **AP151/2011 FOSA 2 CUERPO 1**, según este documento ministerial, el perito encargado procede a la extracción y embalaje de las muestras "con la leyenda "F2 C1 La Joya" en un frasco en su interior una cabeza de fémur" [sin indicar número ni lateralidad] y de un fragmento de costilla, sin especificar lateralidad ni individualizar de qué costilla se trata. Hasta el día de hoy, el EAAF no ha recibido ni encontrado en el respectivo expediente o en alguna otra fuente documental relacionada información o dictámenes sobre el procesamiento de estas últimas muestras. Asimismo, en la documentación ministerial y pericial sobre 29 perfiles genéticos de restos óseos con fecha 30 de mayo del 2012 enviado por SEIDO/PGR a la entonces Dirección General de Servicios Periciales de la PGR y entregada por la CGSP de la PGR al EAAF en el marco de la Comisión Forense recién el 7 de mayo del 2018, no se encuentran el perfil genético de los restos AP151 F2 C1 o NN S F 2 (ver más información sobre este oficio en esta misma pagina).

El 15 de septiembre de 2014 el Laboratorio de Genética de la Dirección de Servicios Periciales emite el oficio 22824, donde remite el Informe de ADN al Agente del Ministerio Público Investigador de la ciudad de San Fernando, donde remite el Dictamen con número de oficio 14589 BIS de fecha 18 de junio de 2014.

Los familiares de [redacted] rieron en la entrevista con EAAF, que donaron sus muestras de sangre y saliva para ser procesadas genéticamente en la PGJ de Matamoros en el año 2011. Efectivamente, en junio del 2017, la Coordinación de Servicios Periciales de la PGR informó a la Comisión Forense sobre una coincidencia genética entre el perfil genético de una muestra de un familiar de persona desaparecido que tenía en su base de datos con el perfil genético de los restos AP151 F2 C1. Cabe destacar que en su comunicación a Comisión Forense, el departamento de genética de la CGSP señala que tenía almacenado el perfil genético de este familiar sólo con el nombre de la donante [redacted] o sin tener el nombre del desaparecido al que le correspondía. El EAAF solicitó al departamento de genética de la CGSP documentación sobre la proveniencia de dicho perfil genético e ingreso al laboratorio de genética de la CGSP de la PGR. La CGSP de PGR remitió en mayo del 2018 al EAAF y a los restantes miembros de la Comisión Forense dos documentos al respecto:

- a) Oficio PGR/SEIDO/UEIS/TU1904/2012 donde el [redacted] emite a la Directora General de Coordinación de Servicios Periciales de la Procuraduría General de la República, [redacted] para que se integrara al Banco Nacional de Datos Genéticos de PGR "29 perfiles genéticos de cadáveres no identificados, encontrados en las fosas clandestinas de San Fernando, Tamaulipas y 96 perfiles de familiares de personas desaparecidas". Asunto: Se remiten perfiles genéticos y fichas dactilares de Tamaulipas para su ingreso al Banco Nacional de Genética. " El oficio señala la remisión de SEIDO a la entonces Dirección General de Servicios Periciales de 29 perfiles genéticos de cadáveres no identificados encontrados en las fosas clandestinas de San Fernando, Tamaulipas y 96 perfiles genéticos de familiares de personas desaparecidas ...". **Esta información fue remitida al EAAF por parte de la CGSP de la PGR el 7 de mayo del 2018** por vía de correo electrónico. La documentación remitida efectivamente contiene 26 perfiles genéticos de restos que corresponden a las fosas clandestinas de abril/ mayo del 2011 de San Fernando y perfiles de 96 familiares; no contiene ninguna ficha dactilar. Dentro de los perfiles de familiares remitidos se encuentra el de la [redacted]. La documentación remitida contiene información proveniente de los siguientes oficios de la PGJ de Tamaulipas : 20713, 20714, 1203, 1905 todos ellos contenido información genética sobre los 26 restos, y hojas sueltas, sin membrete, fecha ni formato de dictamen que corresponden a los 96 perfiles genéticos de familiares.
- b) Dictamen de Genética Forense con 29 perfiles genéticos de cadáveres en calidad de desconocidos de las Fosas de San Fernando, Tamaulipas y 96 perfiles genéticos de familiares de desaparecidos", Folio 40216, de fecha 5 de junio de 2012, donde

los restos sólo por el día a las instalaciones de la Coordinación General de Servicios Periciales de la PGR acompañados del Ministerio Público de la PGR y personal de la Comisión Forense. Como resultado del radiografiado de los restos AP37 F1 C5 no se logró visualizar algún dato que reportar adicional al mencionado de la lesión *ante mortem* en peroné izquierdo. Esta lesión encontrada en los restos AP37 F1 C5 podría ser coincidente con la lesión reportada por su familia al señalar que "le pasó la llanta de un coche sobre el pie derecho; tuvo el pie hinchado durante unos tres días". Es cierto que hay una diferencia de lateralidad en el miembro inferior afectado entre la información reportada por la familia (derecho) y la lesión *ante mortem* encontrada en los restos AP37 F1 C5 (izquierdo). Esto puede deberse a un error de la memoria de los familiares sobre la lateralidad del incidente con el auto, ya que no contamos con registros médicos o que el hallazgo en los restos corresponda a otra lesión no reportada por sus familiares.

III.4. ODONTOLOGÍA

Ante mortem. De acuerdo a lo que los familiares del Sr. Gerardo GALICIA SEGURA recuerdan, nos describen la siguiente información dental:

- Presenta todas las piezas dentales, incluidas las muelas cordales o del juicio.
- En dos ocasiones se le cayeron pedacitos de muelas por caries.
- Dentadura pareja y blanca, con las piezas dentales pequeñas.
- No presenta restauraciones odontológicas o decorativas.
- Presenta bruxismo.

Post mortem: El Dictamen de Autopsia de la PGJ de Tamaulipas señala: "...se entregan piezas molares posteriores al departamento de genética forense...". La Diligencia de Fe Ministerial de Autopsia e Inspección de Cadáver de la PGJ Tamaulipas señala sobre la extracción de piezas: "...se procede a recabar por parte del personal de Servicios periciales de esta institución la recolección de piezas molares posteriores del occiso que se embalan para su análisis en el departamento de Genética Forense...". En la cadena de custodia iniciada a partir de la toma de muestras de molares en la autopsia se señala que se envían a genética forense del Servicio Periciales de la PGJ de Tamaulipas, un fragmento de mandíbula con dos piezas dentales. Según obra en los dos informes en materia de Genética Forense, emitidos por la PGJ de Tamaulipas, con fechas 25 de junio de 2011 y 10 de septiembre de 2014 respectivamente, se habría extraído y procesado piezas dentales embaladas para la tipificación de ADN pero "no fue posible la obtención de ADN debido a la degradación de dichas muestras". En ninguno de los documentos ministeriales o periciales se menciona cuales son las piezas dentales que se envían a analizar.

Examen EAAF, 30 de julio del 2018: Tal vez como se señaló con anterioridad, en el inventario inicial de los restos encontrados dentro de la bolsa de cadáver de los restos AP37 F1 C5 se encontró una mandíbula. Sin embargo, a través de análisis genéticos, se estableció que dicha pieza no corresponde a estos restos. Por esta razón, solo se describen aquí otras piezas dentarias también encontradas en la misma bolsa de cadáver pero que desconocemos hasta la fecha si le corresponden a los restos AP37 F1 C5.

- Se observan tres dientes y una fragmento de esmalte (corona) encontrado en la bolsa de ropa:

- "Manos y uñas: No valorable".

Acta Médica, PGR:

- "...con extremidades torácicas...en aducción total..."
- "LESIONES AL EXTERIOR:
- Ausencia de antebrazo y mano izquierda."

Dictamen de Dactiloscopia, PGJ Tamaulipas:

- "Cadáver 11 Fosa 4.- sexo masculino el cual presentaba fenómenos cadavéricos como adipocira, no teniendo optima la situación de ambas manos apreciándose degradación en los pulpejos por lo cual no se realiza a toma de huellas dactilares."
- "RESULTADOS:..."
 - Aplicada la metodología ya descrita en forma conjunta con el desarrollo técnico especificado, da como resultado que **NO SE OBTUVIERON HUELLAS DACTILARES DEL CUERPO NUMERO 14.** [La descripción de lo observado hace referencia al Cuerpo 11 Fosa 4].

Dictamen Dactiloscópico, PGR:

- Se señala que peritos de PGR amputaron los dedos: pulgar e índice de la mano derecha de los restos AP197 F4 C11 con el fin de obtener huellas dactilares.
- "CONCLUSIONES: SEGUNDA: Al realizar la confronta dactiloscópica de las impresiones dactilares de los cadáveres humanos relacionados con la AP 138/2011 de la Procuraduría General de Justicia de Estado de Tamaulipas, enumerados como: ...C-11 F-4... Contra los candidatos de la Base de Datos del Sistema AFIS; se determinó que **NO se encontró correspondencia alguna.**"

Miembros inferiores:**Inspección Ministerial y Levantamiento de Cadáver, PGJ de Tamaulipas:**

- "...los pies hacia el Norte..."

Fe Ministerial de Autopsia e Inspección de Cadáver, PGJ Tamaulipas:

- "ORIENTADO... los pies hacia el lado Norte..."
- "ESTATURA: 1 metro con 70 centímetros"
- "FE DE LAS LESIONES: ...pérdida de tejido en miembro pélvico..."
- "...la de genética que consiste en extraer por parte del perito de la Procuraduria General de la República un fragmento de fémur izquierdo..."

Informe Médico Legal, PGJ Tamaulipas

- "Estatura: 1.47 Mts."

Acta Médica, PGR:

- "...extremidades pélvicas en aducción total..."

El Acta de Defunción emitido por la Secretaría de Salud, Folio 1422575, refiere como fecha de defunción: 13 de mayo de 2012, la misma se trata de la fecha de hallazgo de los restos del OCCISO 21. A su vez, el Informe sobre Múltiple Homicidio, con fecha 13 de mayo de 2012, expresa lo siguiente en relación al tiempo de muerte: "Acudiendo elementos de Servicios Periciales siendo la 11, 17 y 18¹⁵ al mando de [REDACTED] quienes señalan que los cuerpos presentan 36hs aproximadamente de descomposición..."

Según indicaron los familiares del Sr. [REDACTED], el último contacto que tuvo con sus familiares fue el 9 de mayo de 2012 a las 13:40hs aproximadamente, en el tianguis de la Plaza Central de Jiménez, Estado de Tamaulipas.

En síntesis, el lugar y la fecha de hallazgo de los restos codificados como OCCISO 21 serían consistentes con la información provista por los familiares del Sr. [REDACTED] en cuanto a la fecha y lugar de la última comunicación entre el Sr. S. [REDACTED] sus familiares.

Según la información recogida, los restos del OCCISO 21, luego de ser recuperados el 13 de mayo del 2012 en la carretera nacional No. 4, Monterrey-Reynosa en la localidad de Cadereyta, Nuevo León, fueron colocados bajo refrigeración en una morgue de los Servicios Periciales del Estado, durante aproximadamente 7 meses y, posteriormente, fueron inhumados dentro de bolsas de cadáveres de plástico, de fuerte consistencia, en una fosa común en el panteón Municipal Sagrado Corazón de Jesús, municipio de Cerralvo, entre 15 y 16 meses adicionales, alterando el proceso de descomposición de los mismos. Por estos motivos, en opinión del EAAF, la estimación de tiempo de muerte o cronotato diagnóstico no puede realizarse en el examen actual de los restos.

La fecha aproximada de la muerte del Sr. [REDACTED] sería entre el 9 de mayo del 2012, fecha del último contacto con su familia en plaza central de Jiménez, Tamaulipas, y el 13 de mayo del 2012, fecha del hallazgo de sus restos.

V. CONCLUSIONES DEL EXAMEN DEL EAAF EN EL MARCO DE LA COMISIÓN FORENSE

1. Se trata de un individuo **masculino**, de una edad al momento de su fallecimiento de 25+/- 5años (20-30 años); la estatura en vida de 171.604 cm +/- 4.49 (167.114 -176.094cm).
2. La **identificación positiva** de los restos **OCCISO 21**, con quien en vida respondiera al nombre de [REDACTED] ha sido confirmada a través de la comparación del perfil genético de sus familiares y los restos mencionados; de la comparación de la información *ante mortem* o física proporcionada por sus familiares con el perfil biológico de los restos; y de la comparación de la información de antecedentes de la desaparición del Sr. [REDACTED] con la fecha y lugar de hallazgo de los restos OCCISO 21.
3. En cuanto a **causa de muerte** la conclusión del EAAF es la siguiente:

¹⁵ La cita es textual, no se entiende a qué se refiere el "siendo la 11, 17 y 18 al mando de...". Se anexa documento.



Examen externo e interno:

El cuerpo esta reducido a torso y ambos muslos en los miembros inferiores.

- Permanecen tejidos blandos putrefactos con piel acartonada y músculos desecados en la mayor parte del cuerpo.
- Órganos toraco-abdominales en estado avanzado de descomposición.
- Se observan órganos sexuales masculinos con vello púbico negro.

Cabeza y cuello:

- Ausencia completa del cráneo, y de la mandíbula.
- Ausencia de Hueso hioides y cartilagos de la laringe.
- Vértebras cervicales incompletas, con varios cortes y fracturas conminutas **ver lesiones**.

Tórax y abdomen:

- En la espalda, parte superior y media se observa un tatuaje de color negro "ALVARADO - Lupita".
- En la piel, a nivel de los hombros se observan cortes rectilíneos nítidos alrededor de los miembros superiores.
- Esternón y arcos costales completos, con fracturas, **ver lesiones**.
- Raquis dorso-lumbar completo e íntegro.

Miembros:

- Cintura escapular completa, con cortes y fracturas, **ver lesiones**.
- Cintura pélvica completa e íntegra.
- Ausencia de los miembros superiores, excepto cabeza del humero derecho con amputación, **ver lesiones**.
- Miembros inferiores incompletos, con amputaciones completas a nivel de ambas rodillas, **ver lesiones**.
- A nivel de las rodillas en la piel se observan cortes transversos rectilíneos nítidos.

TRAUMATISMOS Y LESIONES

Cuello

- Fracturas múltiples conminutas de todas las vértebras cervicales, con varios cortes transversales rectilíneos y nítidos en su parte anterior y pérdida de sustancia ósea.
- Ausencia del atlas.



Imagen 2. Dentro del sobre rotulado "Identificaciones de CUERPOS ENTREGADOS" se hallaron 37 bolsas plásticas con documentación entre las que se encontró la licencia de conducir del señor [REDACTED] (ver próxima imagen).

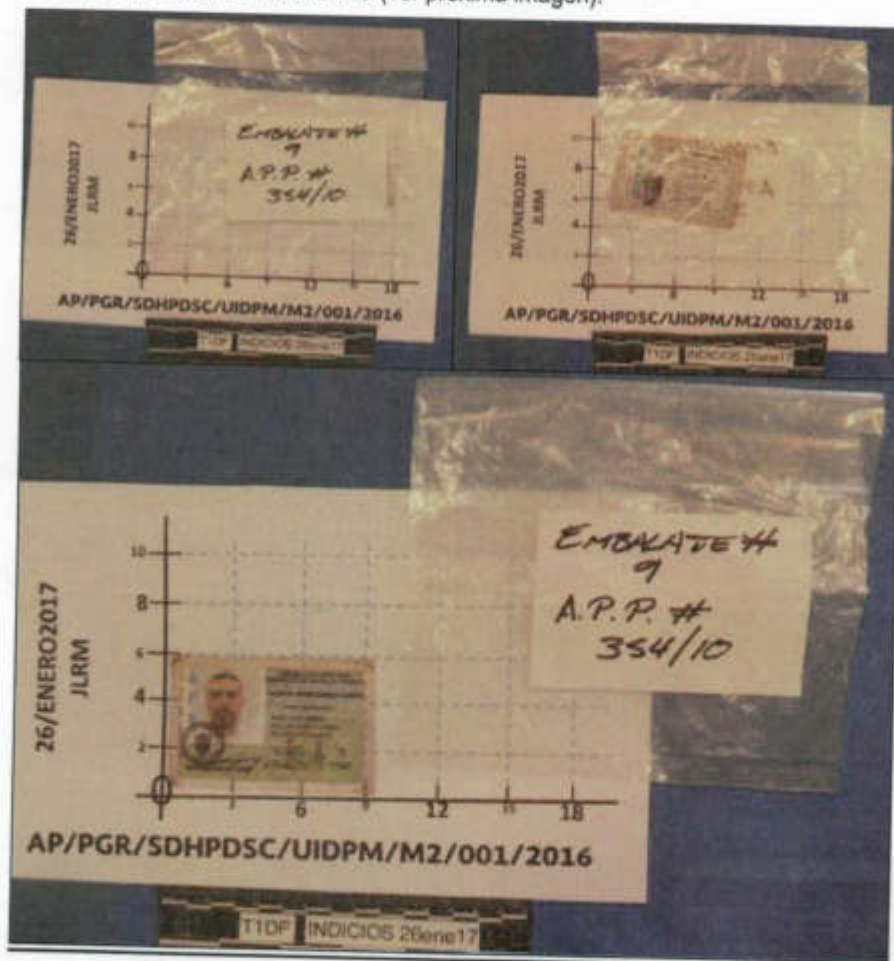


Imagen 3. Bolsa rotulada como "Embalaje # 9 A.P.P. # 354/10" dentro de la cual se halló una licencia de conducir N° 0501-1975-00895 a nombre de [REDACTED] (ver detalles en la próxima imagen).

- Cúbito derecho: evidencia de fractura en tercio distal de larga data.
- La columna vertebral presenta labiación en cuerpos vertebrales, especialmente en zona torácica y lumbar.
- En los huesos de la mano derecha, carpos y metacarpos: evidencia de labiación en carillas articulares; posiblemente se trate de una osteoartritis.

Cabe señalar que los peritos de la Comisión Forense no pudimos radiografiar los restos al inicio del análisis, porque el aparato de Rayos X con que contaba el INCIFO no se encontraba en condiciones de operatividad satisfactoria y en el tiempo disponible para este examen, no pudieron materializarse opciones alternativas. El día 29 de marzo de 2017 se tomaron radiografías trasladando los restos sólo por el día a las instalaciones de la Coordinación de Servicios Periciales de la PGR acompañados del Ministerio Público de la PGR y personal de Comisión Forense. En dichas tomas se pudo apreciar lo mencionado anteriormente: fracturas de larga data (cúbito y radio) y labiación en varias piezas óseas.

La información aportada por el EAAF sobre lesiones y/o patologías *ante mortem* de los restos AP39/2011 F1 C1 en cuanto a la lesión antigua en antebrazo y la mano derecha es coincidente con la expresada por sus familiares en las entrevistas del 2011 (PGR, SEIDO) y del 2017 (EAAF, Comisión Forense).

III.4. ODONTOLOGÍA

Ante mortem. De acuerdo a lo que los familiares del Sr. [REDACTED] recuerdan, nos describen la siguiente información dental:

- No presentaba todas las piezas dentales.
- Le realizaron dos extracciones odontológicas: piezas #11 y #27, su familia presentó la "carta de consentimiento informada", con fecha 24 de febrero de 2010, ante el Dr. [REDACTED], cirujano dentista; firmada por el Sr. [REDACTED] en la que constan dichas extracciones.
- Presentaba el incisivo central superior fracturado (sin recordar lateralidad). Utilizaba una "placa" a modo de protección de la pieza, pero luego se le cayó.
- Presentaba giroversión en incisivos centrales inferiores y tenía la dentadura "floja".
- Bruxaba de vez en cuando.
- Presentaba diastema entre los incisivos centrales superiores.
- Dentadura de color levemente amarillenta.

Post mortem: La Necropsia de la PGJ de Tamaulipas señala: "...ambas mandíbulas completas, presenta incisivos centrales superiores con paladar "placa removible"...se le extraen molares para su estudio de "ADN"... "CONSIDERACIONES MEDICO LEGALES...como seña particular presentaba prótesis removible de incisivos centrales superiores, se entregan molares a la agencia del Ministerio Público...". La Fe Ministerial de Autopsia e Inspección de Cadáver de la PGJ Tamaulipas señala: "...ambas mandíbulas completas, presenta incisivos centrales superiores con paladar "placa removible"... y sobre la extracción de piezas: "Genética que consiste en extraer piezas dentales, obteniéndose molares para su estudio, los cuales quedan embaladas e igualmente en

La información odontológica presentada por los familiares de _____s consistente en líneas muy generales con las observadas en las pericias desde los años 2011 hasta la actualidad. En la actualidad, se registran 10 piezas que se perdieron *post mortem* o afectadas por pérdida de sustancia ósea de las que no podemos entonces tener información sobre su condición en vida.

III.5. DACTILOSCOPIA:

En el documento "Fe Ministerial de Autopsia e Inspección de Cadáver" PJG Tamaulipas, 2011 se menciona la intervención de peritos en dactiloscopia: "...**Dactiloscopia** que consiste en recabar las huellas dactilares de cada uno de los cuerpos." Sin embargo, no se encuentra entre la documentación consultada por EAAF, un Informe o Dictámen en Dactiloscopia donde se reflejen los resultados de la pericia.

Examen EAAF, 9 de mayo de 2017: En el examen del EAAF sobre los restos AP39 F3 C1, no pudieron tomarse huellas dactilares debido al avanzado estado de descomposición en que se encontraban.

III.6. GENÉTICA

En noviembre de 2014, la Procuraduría General de Justicia de Tamaulipas autorizó a la Coordinación General de Servicios Forense de la PGR a entregar al EAAF, en el marco de Comisión Forense, perfiles genéticos de los 73 restos que habían quedado bajo su jurisdicción provenientes de las fosas clandestinas de San Fernando, Tamaulipas. La Coordinación General de Servicios Periciales de la PGR había recibido estos perfiles con anterioridad a la creación de Comisión Forense. Entre este material se encuentra un dictamen del departamento de genética de los Servicios Forenses de la PGJ de Tamaulipas, de fecha 25 de junio de 2011, con los perfiles genéticos de los 9 cadáveres de la AP39/2011 en donde se incluye el perfil genético de la muestra codificada por el laboratorio de genética de los servicios periciales de la PGJ de Tamaulipas como NN497 correspondientes según PGJ, a los restos CUERPO #3. El perfil genético de la muestra NN497 según la documentación analizada parece provenir del procesamiento de la única pieza dental presente al momento de la necropsia: canino superior derecho y/o de un fragmento de esternón¹⁸. Este dictamen contiene también el electroferograma y la cadena de custodia, correspondientes al procesamiento de la muestra tomada por PGJ de Tamaulipas en el 2011 del cadáver AP39 F3 C1. En el resto de los documentos y/o dictámenes emitidos por los Servicios Periciales de la PGJ Tamaulipas, se menciona que se extrajeron con fines identificatorios: "el colmillo" y "el pedazo de esternón".

Como ya se comentó, la Comisión Forense tuvo acceso al expediente completo de la AP39/2011 hasta junio de 2017, después que se logra incluir las averiguaciones que se quedaron en la PGJ de Tamaulipas. En esta revisión se encontró que el 20 de abril de 2011 se realizó la Diligencia de Depósito de Cadáver en la cual se acredita la presencia de 9 cuerpos sin identificar que serán enviados a fosa común, por la funeraria en turno. En dicha diligencia también se menciona la extracción de nuevas muestras genéticas "a fin de ser enviadas a la Dirección de Servicios Periciales y sirvan de apoyo al Departamento de Genética para la elaboración de su dictamen...". Para el **CUERPO 1 FOSA 3 LAS NORIAS**, "el médico legista procede a realizar la extracción de fragmentos óseos específicamente de una **costilla** [sin indicar número, ni lateralidad] y ambas **cabezas de fémur**, mismas que embalan en botes de plástico con tapa blanca debidamente sellados y etiquetados como

¹⁸ Informe de ADN, emitido por el Laboratorio de Genética de PGJ Tamaulipas, N° Oficio: 10575, 25 de junio de 2011.

se indica que "es necesario que se se solicite a quien corresponda a que de cada uno de los familiares es necesario conocer información general que requiere el sistema CODIS y que será útil para poder establecer las confrontas. 1. Parentesco biológico de cada familiar con respecto del desaparecido. 2. Indicar fecha de la desaparición. 3. Lugar probable de desaparición. 4. Nombre completo del desaparecido(s). 5. Edad del desaparecido. 6. Señas particulares del desaparecido (s). La información arriba requerida es indispensable para las identificaciones, y por el momento la Base de Datos manejará el perfil genético de cada uno de los familiares enviados como "Familiar sin datos". Por lo anterior se emiten las siguientes conclusiones: UNO. Se informa que la información enviada de los cadáveres y familiares remitidas por la PGJ de Tamaulipas, serán almacenados, en la Base de Datos de este laboratorio. DOS. Se solicita a quién corresponda que sea remitida la información arriba señalada de cada uno de los familiares".

Cabe resaltar que este dictamen nos fue entregado de forma parcial, ya que no se encuentran todos los 29 perfiles genéticos con electroferogramas, así como los 96 perfiles genéticos de familiares, son hojas tabuladas en Excel, que no forman parte de un dictamen.

El 22 de febrero de 2018, en el marco de Comisión Forense y con la autorización del Ministerio Público a cargo, se recolectaron muestras de sangre de los familiares de [redacted]. Dichas muestras se recabaron para ser sometidas a análisis genéticos con exclusivos fines identificatorios. Las muestras de sangre consisten en:

- Tres muestras codificadas como [redacted] pertenecientes a [redacted], quien señaló ser madre de [redacted].
- Tres muestras codificadas como [redacted] pertenecientes a [redacted] quien señaló ser hermana completa de [redacted].
- Tres muestras codificadas como [redacted] quien señaló ser hermano completo de [redacted].

CONCLUSIONES DE RESULTADOS GENÉTICOS IDENTIFICATORIOS DEL EAAF

- "La razón de verosimilitud (LR) es de 7,74E+11, indicando que los perfiles genéticos son 7,74E+11 veces contra 1 más probables si los restos analizados (AP151 F2 C1-21201030-H2) pertenecen al individuo que se integra al grupo familiar de referencia, que a una persona de la población al azar de México.
- Dado que no se conoce el valor de probabilidad "a priori" de los episodios, se consideraron 3 valores diferentes. De la combinación del valor de LR obtenido con los diferentes valores de probabilidad "a priori", se obtiene para cada caso, que la probabilidad de la hipótesis 1 (H1) es igual o superior a 99,99%."²⁸

Razón de verosimilitud (LR)	Probabilidad "a priori"	Probabilidad de la hipótesis 1 (H1)
7,74E+11	0,01 (1/100)	Igual o superior a 99,99%
	0,001 (1/1000)	Igual o superior a 99,99%
	0,0001 (1/10000)	Igual o superior a 99,99%

III.7. VESTIMENTA Y EFECTOS PERSONALES

Ante mortem: Los familiares de [redacted] describieron en la entrevista con Comisión Forense, las siguientes prendas y efectos personales:

— La familia señaló que "se lo llevaron descalzo". Talla de calzado: 7 y medio u 8.

²⁸ Se anexa dictamen de Genética Forense del EAAF, 23 de abril 2018.

- Incisivos superiores derechos (1.1 y 1.2) presentes en un fragmento de hueso maxilar. Se observa mucho desgaste en caras incisal y lingual.
- Incisivo inferior (posible 4.1 o 4.2) con mucho desgaste en cara incisal.
- fragmento de esmalte, por su morfología probablemente de corona de un molar.

III.5. DACTILOSCOPIA:

Ante mortem. Al momento de la entrevista del EAAF con los familiares del Sr. Gerardo GALICIA SEGURA, ellos entregaron a la Comisión Forense una copia de la cartilla del servicio militar nacional del Sr. GALICIA SEGURA, que cuenta la impresión de una huella dactilar.

Post mortem: En el documento "Acuerdo" de la PJG Tamaulipas, del día 09 de abril de 2011, se ordena la intervención de peritos en dactiloscopia: "...Dactiloscopia, a fin de que procedan a la toma de huellas dactilares de los mismo cuerpos con la finalidad de que sean almacenados en su base de datos y así de ser posible en un futuro su fácil identificación." El Informe o Dictámen en Dactiloscopia de fecha 19 de marzo de 2015 de los Servicios Periciales de la PGJ de Tamaulipas señala la imposibilidad de realizar la toma de huellas dactilares a los cuerpos, "debido al grado de descomposición que presentaban dichos cadáveres".

Examen EAAF, 30 de julio de 2018: En el examen del EAAF sobre los restos AP37 F1 C5, no pudieron tomarse huellas dactilares debido al avanzado estado de descomposición en que se encontraban.

III.6. GENÉTICA

A inicio del 2014, la Procuraduría General de Justicia de Tamaulipas autorizó a la Coordinación General de Servicios Periciales de la PGR a entregar al EAAF, en el marco de Comisión Forense, perfiles genéticos de los 74 restos que habían quedado bajo su jurisdicción provenientes de las fosas clandestinas de San Fernando, Tamaulipas. La Coordinación General de Servicios Periciales de la PGR había recibido estos perfiles con anterioridad a la creación de Comisión Forense. El EAAF recibió inicialmente de la CGSP de la PGR este material solo en hojas sueltas. Posteriormente, la Comisión Forense recibió en noviembre del 2014 un oficio de la PGJ de Tamaulipas con los resultados del procesamiento de los restos AP37 F1 C5, entre otros oficios con resultados genéticos de esos 74 restos de las fosas clandestinas de San Fernando que quedaron bajo jurisdicción de la PGJ de Tamaulipas. En dicho oficio se señala que las muestras de procesadas en el 2011, correspondientes a "Piezas dentales del cuerpo número cinco (5) Fosa 1 (N.N. 474)",²² habrían resultado en un perfil completamente plano. El oficio indica que incluye copia simple del electroferograma y la cadena de custodia, correspondientes al procesamiento de la muestra tomada por PGJ de Tamaulipas en el 2011 de los cadáveres. Finalmente, en el año 2017 al tener acceso directo a la AP37/2011 de la PGJ de Tamaulipas, se accedió a un dictamen del departamento de genética de los Servicios Forenses de la PGJ de Tamaulipas, de fecha 25 de junio de 2011, con los análisis genéticos de los 8 cadáveres de la AP37/2011 en donde se incluye la muestra codificada por el laboratorio de genética de los servicios periciales de la PGJ de Tamaulipas como NN474 correspondientes según PGJ, a los restos CUERPO 5. La muestra NN474, según la documentación analizada, parece provenir de piezas dentales. El dictamen concluye en uno de sus puntos: "las muestras analizadas del cuerpo Número (5) Fosa 1 (N.N. 474) [...] encontrados el día 8 del mes de abril de 2011 en una fosa ubicada en la Brecha denominada "El Arenal" del Ejido

²² Informe de ADN, emitido por el Laboratorio de Genética de PGJ Tamaulipas, N° Oficio: 22373, 10 de septiembre de 2014.

- "...pies dirigidos hacia el norte..."
- "... región de extremidades (...) pélvicas con exposición de cartilagos y ligamentos y exposición de tejido óseo..."
- "Estatura. 170 centímetros."
- "Pie Izquierdo: 25 centímetros."

Odontología:

Fe Ministerial de Autopsia e Inspección de Cadáver, PGJ Tamaulipas:

- "...DENTADURA Incompleta..."
- "PARTICULARES Corona metálica plateada en incisivo central izquierdo"³¹
- "FE DE LAS LESIONES [...] Fractura cuerpo maxilar lado derecho..."
- "Se procede a realizar...identoestomatograma la cual se inicia practicando una necropsia oral y posteriormente el molde de ambos maxilares en el cual quedan impresos la forma, desgaste o falta de alguna pieza según sea el caso [...] la cual queda embalada y en conservación por el pericial..."
- "...la de genética que consiste en extraer por parte del perito de la Procuraduría General de la República... se extraen las piezas dentales caninos 33, 43 y 38, las cuales quedan embaladas y en conservación de los peritos de la Procuraduría General de Justicia del Estado el análisis correspondiente."

Informe Médico Legal, PGJ Tamaulipas:

- Dentadura: Mal...Faltan Piezas dentarias: Si...Prótesis: Presenta corona metálica en incisivo central izquierdo en maxilar superior..."
- "EXAMEN TRAUMATOLÓGICO: Presenta fractura de maxilar inferior lado derecho."

Acta Médica, PGR:

- Sin información al respecto.

El documento de "Química Forense", con folio 654/2011, indica que el 15 de abril del 2011 se recolectaron "piezas molares" del "CUERPO ONCE, FOSA CUATRO" en el área del SEMEFO, sin especificar cuáles o cuantas, las cuales "están preservadas en un bote de plástico transparente".

El documento de "ACTA RELATIVA A LA ENTREGA Y APERTURA DE EMBALAJE", en la Ciudad de Victoria Tamaulipas, indica que el 26 de abril del 2011 se recolectaron "tres piezas molares" del "C-11 F-4 (...) #11 FOSA 4 ARENAL" con el objetivo de que sean trasladados al laboratorio de Genética Forense de la Dirección de Servicios Periciales [PGJ Tamaulipas].

Informe de Odontología y Descripción Odontológica Post Mortem, PGR, 2011;³²

³¹ En el Examen EAAF, 02 de abril de 2014 de los restos AP197 F4 C11 no se observó la presencia del incisivo central superior izquierdo, sin embargo en una segunda revisión en el año 2018, se encontró el incisivo, el cual tiene un arreglo odontológico de una corona fenestrada plateada.

- 3.1 Además de las amputaciones traumáticas en los cuatro miembros (desmembramiento o descuartizamiento), se observa una decapitación a nivel del atlas, resultado de la acción de un objeto cortante, esa decapitación puede ser causa de la muerte sin poder afirmarlo.
- 3.2 La ausencia de la cabeza no permite precisar las causas directas de la muerte.
- 3.3 Las lesiones descritas son peri-mortem, resultado de la acción de un objeto cortante o corto contundente, tomando en cuenta las lesiones y patrones descritos.

CONCLUSIONES

- Las causas exactas de la muerte no se pueden precisar.
- Cualquiera que sea, la manera de muerte es violenta por homicidio.

VI. OBSERVACIONES Y/O RECOMENDACIONES

1. ACCESO A EXPEDIENTES Y DICTÁMENES: Es importante señalar que desde septiembre del 2013, fecha de inicio de la Comisión Forense, el EAAF tuvo acceso a los expedientes AP/121/2012-I-1 de la PGJ del Estado de Nuevo León y de la Averiguación Previa AP/PGR/NL/GPE-I/1479/D/2012 de la PGR en su contenido hasta esa fecha. La documentación entregada al EAAF por parte de la Subprocuraduría de Control Regional, Procedimientos Penales y Amparo (SCRPPA) de la PGR, consta de los dictámenes periciales de la PGR Nuevo León en el área de medicina legal, genética, química y criminalística, con algunas fotos de la autopsia. Además se obtuvieron algunas actas, oficios y demás documentos donde se registra el levantamiento de cuerpos y los exámenes y diligencias realizadas entre mayo de 2012 y febrero de 2013.

Sin embargo, la Comisión Forense recibió muy poca información sobre las denuncias de desaparición que pudieran estar relacionadas con esta averiguación previa, recibiendo informes parciales sobre un grupo de cerca de 12 personas, todas las cuales fueron resueltas a los largo de estos años. La información de contexto sobre la investigación de este caso así como las posibles hipótesis de la identidad de sus víctimas es de suma relevancia para la identificación de los 49 restos de esta investigación. En la documentación analizada, la Comisión Forense recibió no recibió información adicional por parte del Ministerio Público sobre otras personas desaparecidas que pudieran corresponder con los restos de Cadereyta hasta julio del año 2017.

El acceso a la información de contexto así como denuncias de desaparición relacionadas de este caso bajo mandato de investigación de la Comisión Forense se encuentra estipulado en su acuerdo de creación, así como también a las averiguaciones previas y actas circunstanciadas correspondientes, y es de fundamental importancia para contar con toda la información pertinente a cada caso, así como para poder avanzar en nuevas identificaciones de restos aún no identificados.

2. CONDICIONES DE INHUMACIÓN: En el abordaje de casos complejos que involucran un número importante de cadáveres, las condiciones de inhumación de los restos no identificados pueden condicionar el posterior análisis forense de los mismos. Por ello, una inhumación que cuente con registros completos, que se realice en

- A nivel del axis, cortes nítidos: transverso en la base de la apófisis odontoide y longitudinal en plano frontal en la parte anterior del cuerpo vertebral con pérdida de sustancia ósea, fracturas transversas con bordes espiculados irregulares a nivel de ambas laminas, con desprendimiento de la parte posterior de la vértebra.
- Fragmentos de las 3ª, 4ª y 5ª vértebras que presentan varios cortes (particularmente en el cuerpo vertebral) y varias fracturas con bordes espiculados, desprendimiento y pérdida de sustancia ósea en parte posterior de las vértebras.
- En C6 y C7 se observan al menos 3 cortes rectilíneos transversos y oblicuos en parte anterior de los cuerpos vertebrales.

Esos cortes son resultado de la acción de un objeto cortante.

Tórax:

- Fracturas transversas en la parte distal de los arcos costales derechos de la 2ª a la 4ª costillas, sin ningún infiltrado sanguíneo, parecen *post mortem*.
- Fracturas transversas en la parte distal de los arcos costales izquierdos de la 2ª a la 7ª costillas, sin ningún infiltrado sanguíneo, parecen *post mortem*.

Miembros superiores y cintura escapular:

- En el húmero derecho, fractura conminuta completa, con bordes espiculados, a nivel del cuello quirúrgico, amputación con ausencia del resto de los elementos del miembro superior derecho.
- Ausencia completa del miembro superior izquierdo, cortado a nivel del hombro.
- En el omoplato izquierdo:
 - Fractura completa transversa con bordes rectilíneos regulares y nítidos, resultado de la acción de un objeto cortante, a nivel de la base de la apófisis coracoides.
 - Fractura incompleta con trazo nítido oblicuo hacia abajo en el borde lateral externo.
 - Fisura longitudinal en la fosa subescapular.

Miembros inferiores:

- En el fémur derecho, en un plano transverso, corte único rectilíneo nítido con desprendimiento incompleto de parte posterior del cóndilo medial y pérdida de sustancia ósea a nivel de ambos cóndilos y de la parte media de la rótula.
- En el fémur izquierdo, en un plano transverso, corte rectilíneo nítido con pérdida de sustancia ósea a nivel del cóndilo medial.



Imagen 4. Licencia de conducir N° 0501-1975-00895 a nombre de [REDACTED], emitida el día 23-10-05 por la Sub-Dirección Policía de Tránsito de la República de Honduras, categoría "licencia internacional liviana", donde se observan datos personales del conductor y su fotografía a color.

conservación de periciales especialmente del departamento de Genética Forense." Se expresa en la CADENA DE CUSTODIA, emitida el 9 de abril de 2011, por la PGJE de Tamaulipas, sobre la recolección de indicios por el Departamento de Medicina Forense: "frasco etiquetado "#1 Norias #1 Norias" conteniendo en su interior **3 piezas dentales** y fragmento de **prótesis dental** color rosa." Según obra en los dos informes en materia de Genética Forense, emitidos por la PGJ de Tamaulipas, con fechas 25 de junio de 2011 y 10 de septiembre de 2014 respectivamente; se habrían extraído tres "molares", sin especificar cuales fueron extraídos y cuales/cuántos procesados para la tipificación de ADN, aunque concluye en sus resultados, que se presenta un perfil genético exitoso.

Examen EAAF, 13 de marzo del 2017: En el examen de los restos AP39 F1 C1 se observaron las siguientes características odontológicas:

- En mandíbula se evidencia depósito de sarro generalizado.
- Piezas perdidas *ante mortem*, 6 piezas dentales y una corona (pieza 14). Entre las piezas ausentes ante mortem se encuenyan la pieza #11 y la #27, correspondiendo la pieza #11 incisivo central superior derecho.
- Piezas ausentes *post mortem*: 5.
- No sabemos si las piezas 18 y 48 estaban o no presentes en vida. Hay pérdida de sustancia ósea en esas áreas.
- Desgaste dental en caras oclusal e incisal generalizado, en maxilar y mandíbula.

La información odontológica presentada por los familiares del Sr. [REDACTED] consistente en líneas generales con las observadas en las pericias desde los años 2011 hasta la actualidad; en particular las ausencias ante mortem de las piezas #11 y #27 son coincidentes con la documentación del dentista del Sr. LOREDO CRUZ, que aportó su familia.

III.5. DACTILOSCOPIA:

De acuerdo al Informe de Dactiloscopia de la PGJ de Tamaulipas de fecha 9 de abril de 2011, el "CUERPO 1 FOSA 1 NO IDENTIFICADO, se encuentra en avanzado estado de descomposición por lo que no es posible realizar la toma de impresiones dactilares que permitan su identificación por medio de esa técnica"¹⁷. El 27 de mayo de 2011, se emite un Dictamen en Dactiloscopia Forense, de la PGR; en dicho informe se presenta el resultado de la confronta entre la información y documentación volcada en el "cuestionario para el rastreo de personas extraviadas" aportada por la Sra. [REDACTED], hija del Sr. [REDACTED]; contra "las impresiones dactilares obtenidas de los cadáveres humanos localizados en San Fernando Estado de Tamaulipas..." Se expresa en la conclusión que no se pudo realizar esa confronta por no contar con documentación que se aprecie la huella dactilar del Sr. [REDACTED]

"CONCLUSIONES:...**TERCERA:** a los cuestionarios de rastreo de personas extraviadas en copia fotostática simple a nombre de [REDACTED]...no se anexaron documentación en donde se localizara huella

¹⁷ Se anexa al presente Dictamen el Informe del Departamento de Dactiloscopia de la PGJ de Tamaulipas.

	0,0001 (1/10000)	Igual o superior a 99,99%
--	------------------	---------------------------

III.7. VESTIMENTA Y EFECTOS PERSONALES

Ante mortem: Los familiares del _____ escribieron en la entrevista con Comisión Forense, las siguientes prendas y efectos personales:

- La familia señaló que "se lo llevaron descalzo". Talla de calzado: 7 y medio u 8.
- Trusa blanca "Fruit of the loom", talla G.
- Pantalón de mezclilla, "LEVIS", tipo vaqueros, de botones, #501, talla 36.

NOTA _____ obligado por la fuerza a salir de casa, durante la madrugada; la familia describió cómo vestía comúnmente:

- Camisas cuadradas, talla XL.
- Pantalón de mezclilla, talla 26.
- Gorra.
- Esclava con sus iniciales, color oro: RCCT
- Pulsera de tela, color rojo
- Cadena de aproximadamente, .5cm de ancho, de oro, no recuerdan si trae un dije o no.
- Cartera con tarjeta de débito, que se utilizó días después de la desaparición.
- Tarjetas (sin conocer detalle), IFE, Licencia, imagen de la Santísima y de San Judas Tadeo.
- Foto de su pareja y de su hija Alejandra.

Post mortem: La Inspección Ministerial y Levantamiento de Cadáver:

- **"Descripción del vestuario del occiso:** "Camisa color azul, con rayas moradas, pantalón color negro de mezclilla, botas color café (de trabajo)..."
- **"Pertenenencias del occiso lleva consigo lo siguiente:** Ninguna."

La Fe Ministerial de Autopsia e Inspección de Cadáver, señalan la siguiente vestimenta asociada a los restos AP151/2011, FOSA 2, CUERPO 1:

- **"La descripción del vestuario del occiso es la siguiente:** "Camisa color azul, con rayas moradas, pantalón color negro de mezclilla y botas color café , toda la ropa está muy deteriorada..."

Necropsia, PGJE Tamaulipas:

- Sin información.

Examen EAAF, 8 de mayo de 2018: Los peritos del EAAF adscritos a la Comisión Forense examinaron los restos AP151/2011, FOSA 2, CUERPO 1, encontrando la siguiente evidencia no biológica asociada:

- Un pantalón negro de mezclilla marca "LEVI STRAUSS & CO" y talla parcialmente "L30". El ancho a nivel de la cintura es de aproximadamente 46CM y una longitud total de 96CM. Posee tres bolsillos delanteros

"La Joya", del municipio de San Fernando, Tamaulipas, no fue posible la obtención de ADN debido a la degradación de las muestras".

Como ya se comentó, la Comisión Forense tuvo acceso al expediente completo de la AP37/2011 hasta junio de 2017, después que la Federación finalmente atrajo las averiguaciones que se quedaron en la PGJ de Tamaulipas en la AP/PGR/SIEDO/UEIS/197/2011. En esta revisión se encontró que el 17 de abril de 2011 se realizó la Diligencia de Depósito de Cadáver en la cual se acredita la presencia de 8 cuerpos sin identificar que serán enviados a fosa común, por la funeraria en turno. En dicha diligencia también se menciona la extracción de nuevas muestras genéticas "a fin de que sean trasladados para su resguardo a la Dirección de Servicios Periciales". Para el cuerpo **CINCO FOSA 1** "...se extrae dos cabezas de fémur las cuales son embaladas en frascos de plástico transparente con tapa de rosca color blanco". Sin embargo, el EAAF no tuvo acceso a ninguna información pericial o ministerial en donde se indique si estas cabezas de fémur de los restos AP37 F1 C5 fueron procesadas genéticamente por los servicios periciales de la PGJ de Tamaulipas.

Los familiares del Sr. GALICIA SEGURA refirieron en entrevista con la Comisión Forense en junio del 2018 que intentaron presentar una denuncia ante la Procuraduría de Justicia en San Luis Potosí pero les indicaron que eso no era posible debido a que su desaparición había ocurrido en el estado de Tamaulipas, y por tanto, la denuncia debía colocarse en ese estado. Al mismo tiempo, la Sra. Marcela GALICIA SEGURA, hermana del Sr. GALICIA SEGURA, al parecer también interpuso una denuncia al parecer en la delegación local de la PGR en San Luis Potosí, aunque la familia no recuerda esto con seguridad.

Dentro de la revisión que realizó la Comisión Forense del expediente relacionada con el Acta Circunstanciada AP/PGR/SIEDO/UEIS/AC/044/2011, encontró el Dictamen en Genética Forense, folio 43433 de la Dirección General de Coordinación de Servicios Periciales de la PGR del 4 de julio de 2011 con los resultados del procesamiento de 56 muestras de referencia de familiares de desaparecidos en San Luis Potosí. Dicho Dictamen Genético incluye las muestras de referencia de "C. Marcela Galicia Segura (hermana)" ... "desaparecido: Gerardo GALICIA SEGURA" y concluye lo siguiente:

“UNO: Se obtuvieron los Perfiles Genéticos y haplotipos por los sistemas Identifier y Y-Filer, a partir de las muestras de referencia tomadas a los familiares de los desaparecidos.

DOS. Los perfiles genéticos y haplotipos obtenidos están almacenados en el Banco de Datos.

TRES: La confronta entre los perfiles genéticos obtenidos a partir de las muestras de referencia, con los perfiles genéticos obtenidos hasta el momento de los cadáveres de las fosas de San Fernando Tamaulipas **no arrojó ningún resultado**. En caso de obtenerse una confronta positiva, se la hará saber inmediatamente”.

En el expediente no se encontró ningún dictamen adicional donde se volviera a realizar un análisis sobre los restos AP37 F1 C5, con el fin de obtener un perfil genético o algún documento pericial o ministerial que informara sobre el destino de las cabezas de fémur retiradas de los restos AP37 F1 C5 como muestras adicionales para ser entregadas a genética forense de la PGJ de Tamaulipas el 17 de abril del 2011. Tampoco se encontró un dictamen de confronta genética posterior entre los restos AP37 F1 C5 bajo jurisdicción de la PGJ de Tamaulipas y las muestras de referencia que familiares entregaron en San Luis Potosí, en su denuncia ante la delegación local de la PGR.

- "...se estima que tiene una edad odontológica probable de 25 ± 3 años, por las características morfológicas dentales que muestra, así como por sus estructuras adyacentes y por el número de órganos dentarios presentes y ausentes."
- "...presenta tratamiento de prótesis fija, siendo una corona $\frac{3}{4}$ de metal plateado en el incisivo central superior izquierdo, con soporte en la cara mesial del incisivo central superior derecho."
- "... presenta tratamiento de exodoncia (extracción) en el primer molar inferior derecho"
- "... presenta obturación con amalgama oclusal y prolongación vestibular en el primer molar inferior izquierdo
- "... presenta fractura de corona en las caras oclusal y vestibular del tercer molar inferior derecho"

INVENTARIO DEL EAAF SOBRE LOS RESTOS AP197 F4 C11, EN EL MARCO DE COMISIÓN FORENSE:

Se trata de un cadáver que se encuentra en avanzado estado de descomposición con fenómeno cadavérico conservador tipo adipocira.

- Se observa **presencia completa de:** mandíbula, clavículas derecha e izquierda, omóplatos derecho e izquierdo, húmeros derecho e izquierdo, radio derecho, cúbito derecho, esternón manubrio, cuerpo esternal, 12 costillas derechas, 12 costillas izquierdas, columna cervical completa, columna dorsal completa, columna lumbar completa, sacro, coxales derecho e izquierdo, fémur derecho, rótulas derecha e izquierda, tibias derecha e izquierda, peronés derecho e izquierdo.
- Se observa **presencia parcial de:** cráneo, hioides, mano derecha³³ (solo falta el trapezoide, las falanges proximal y distal del dedo pulgar y falanges intermedia y distal del dedo meñique), fémur izquierdo³⁴, pie derecho (solo faltan cuatro falanges distales de los dedos 1-4 y la cuarta falange intermedia) y pie izquierdo (solo faltan las falanges intermedias y distales de los dedos cuarto y quinto).
- Se observa **ausencia de:** radio izquierdo, cúbito izquierdo y mano izquierda.
- **Evidencia biológica asociada:** No se observa.

COMPARACIÓN DE INVENTARIO DE LOS RESTOS AP197/2011, FOSA 4, CUERPO 11, SEGÚN AUTOPSIA DEL 14 DE ABRIL DEL 2011, Y SEGÚN EXAMEN DE LOS RESTOS POR PERITOS DEL EAAF EN EL MARCO DE COMISIÓN FORENSE:

No es posible realizar una comparación detallada de inventario óseo de los restos AP197/2011, FOSA 4, CUERPO 11, entre la documentación mencionada de autopsia del 15 de abril del 2011 y el examen de restos iniciado el 02 de abril de 2014 por el EAAF, toda vez que en el examen del 2011 no hay una descripción detallada, pieza ósea por pieza ósea, como pudo realizarse en el examen de estos restos iniciado en el 2014. Sin embargo, se observa

³² Informe en materia de Odontología Forense, folio 2616, PGR, 6 de abril de 2011.

³³ En el Dictamen en Materia de Dactiloscopia Forense (necrodactilia) de PGR del 4 de mayo del 2011, se menciona que el día 19 abril de 2011 fueron amputados los dedos pulgar e Índice de la mano derecha del Cadáver 11 de la Fosa 4 de la AP197 con la finalidad de recabar impresiones dactilares, para su ingreso y cotejo en el sistema AFIS.

³⁴ La Fe Ministerial de Autopsia e Inspección del Cadáver AP 197 F4 C11, firmada por el Lic. Pedro Efraín González Aranda, Director de Averiguaciones Previas de la Procuraduría General de Justicia del Estado, del 15 de abril de 2011, señala que el perito de la Procuraduría General de la República retira un fragmento del fémur izquierdo.

fosas individuales, bien señalizadas son algunas de las condiciones indispensables para facilitar y permitir las posteriores tareas de análisis e identificación. En el presente caso, los restos se encontraban en una fosa común, sin separación de los restos entre sí y la ubicación de la fosa no estaba marcada en la superficie de la tierra donde se encontraba; la misma fue ubicada con ayuda de persona del cementerio. Al mismo tiempo, y a diferencia de otros casos de fosas comunes en México, en este caso la fosa se encontraba claramente ubicada por personal del cementerio, con un croquis claro realizado por peritos locales y personal del cementerio sobre la ubicación de cada cuerpo dentro de la fosa. Este croquis se va actualizando a medida que se extraen los restos. Así mismo, las bolsa de cadáveres utilizadas en la inhumación de estos restos eran de buena calidad lo que facilitó que no se rompieran con el curso del tiempo, imposibilitando de este modo que los restos de distintas bolsas de cadáveres pudieran mezclarse entre sí o la pérdida de piezas óseas.

3. DIFICULTADES ANTE MULTIPLICIDAD DE CODIGOS APLICADOS A UN MISMO CADÁVER: Para el presente caso, al momento del hallazgo y examen inicial de estos cuerpos en el año 2012, cada disciplina interviniente de los Servicios Periciales de la PGJ de Nuevo León, asignó un código distinta a cada uno de los cadáveres, sin ninguna conexión con las otras disciplinas, ni mención en los respectivos dictámenes de los otros códigos asignados al mismo cadáver. Así los restos tenían un código otorgado por criminalística, otro por medicina legal y otro por genética. No se encontró en el expediente con un documento que los relacionara con claridad. Esto dificultó y retrasó las tareas de revisión de la Comisión Forense. Se recomienda asignar un código único a cada cadáver bajo análisis y que todas las disciplinas involucradas lo adopten. En el caso de que por reglamentos internos de cada laboratorio interviniente se deba asignar un código interno y por ello diferente al de origen, deben asentarse en la documentación ambos códigos. Esto evita la fragmentación de la información, la pérdida de la misma, minimiza la posibilidad de errores en la codificación y facilita el trabajo a la hora de integrar e interpretar resultados.

4. SITUACIÓN DE MODO O MANERA DE MUERTE: Existe una divergencia entre la PGJ de Nuevo León y la PGR en relación a lo que la legislación mexicana permite en materia de pronunciamiento sobre modo o manera de muerte. Mientras que los peritos de Nuevo León se pronuncian sobre el modo de muerte los peritos de la PGR consideran que su normativa no los autoriza para pronunciarse al respecto.

5. DESTRUCCIÓN DE LA ROPA POR PARTE DEL MINISTERIO PÚBLICO: el Oficio 18901/12 emitido por el Departamento de Criminalística en el que se solicita la **destrucción de la totalidad de las prendas de los OCCISOS, y entre ellos se menciona el caso A-1575/12, "debido a la impregnación de una sustancia serosa (material de descomposición), humedad y tierra, mismo que no pueden ser sometidos a algún tipo de estudios asimismo del deterioro y proliferación de bacterias, que están generando la descomposición y mal olor, motivo que es un daño biológico y de salubridad..."** Dicha petición fue aceptada y el Ministerio Público ordenó el 25 de mayo de 2012 la destrucción de todas las prendas, "...por lo que esta Fiscalía considera innecesaria su conservación..."

En opinión del EAAF la destrucción de prendas es un grave error injustificable por el razonamiento otorgado por el coordinador de criminalística de los servicios periciales de Nuevos León y acordado por el Ministerio Público de dicha Procuraduría. La destrucción de todas las vestimentas que llevaban los 49 cadáveres de



Esos cortes son resultado de la acción de un objeto cortante, suficientemente pesado o usado con fuerza suficiente para cortar, en solo un golpe, el miembro a nivel de las rodillas. Los cortes se hicieron de adelante hacia atrás.

DISCUSIÓN DEL CASO

- Las lesiones descritas son peri-mortem, resultado de la acción de un objeto cortante, tomando en cuenta los patrones de lesiones descritos.
- La ausencia de la cabeza no permite precisar las causas directas de la muerte.
- Además de las amputaciones traumáticas en los cuatro miembros (desmembramiento o descuartizamiento), se observa una decapitación a nivel del axis, resultado de la acción de un objeto cortante; esa decapitación puede ser causa de la muerte sin poder afirmarlo.

CONCLUSIONES

- Las causas exactas de la muerte no se pueden precisar.
- Cualquiera que sea, la manera de muerte es violenta por homicidio.

TOXICOLOGÍA

La autopsia practicada en el 2012 señala que se tomaron muestras de hígado para química forense y le asignaron el código **QUI-3247-12**.

En el dictamen pericial del laboratorio de Química Forense de la Dirección de Servicios Periciales de la PGJ de Nuevo León, en su estudio de Alcoholemia y Toxicología, señala en sus conclusiones, lo siguiente:

1. " ...presentó etanol en la muestra de hígado, con una concentración de 0.896g/kg (ochocientos noventa y seis miligramos de etanol por cada kilogramo de hígado) en cuanto a la pregunta de si el cuerpo identificado como **Pieza Humana Masculino de edad no valorable**, y a quien se le practicara la **autopsia número 1602-12**, presentaba intoxicación por consumo de alcohol al momento del fallecimiento, no lo podemos determinar debido al estado de descomposición en el que se encontraba, ya existe producción de etanol post-mortem principalmente en hígado."
2. "...no presentó en la muestra de hígado metabolitos procedentes del consumo de Anfetaminas, Barbitúricos, Benzodiacepinas, Cocaína, Marihuana, Metanfetaminas, Opiáceos ni Solventes Aromáticos, lo que nos indica que no se encontraba bajo ningún tipo de estupefacientes ni psicotrópicos."

TIEMPO DE MUERTE:

La autopsia practicada en el 2012 no señala tiempo de muerte, es decir, el intervalo entre la muerte



IV. DICTÁMENES GENÉTICOS CON FINES IDENTIFICATORIOS

En la presente sección, peritos en genética forense de PGR y del EAAF de la Comisión Forense analizaron la información genética procesada por peritos de PGR en 2010 en relación al CADÁVER 63.

La Inspección Ministerial de Cadáver y Autopsia del CADÁVER 63 de la PGJ de Tamaulipas señala que el 26 de agosto del 2010, durante la necropsia se tomaron **cuatro piezas dentarias** para análisis genéticos, **correspondientes a molares**, sin especificar cuáles.

El informe odontológico de PGR, no indica la extracción de piezas dentarias para análisis genéticos. A su vez, el 31 de agosto del 2010, el laboratorio en genética forense de la entonces Dirección General de Coordinación de Servicios Periciales (actual, CGSP) de la Procuraduría General de la República, recibió por parte de la Delegación Estatal de Tamaulipas, muestras biológicas correspondientes a 72 fragmentos óseos con tejidos, entre ellos el proveniente del CADÁVER 63, que posterior a su recepción en el laboratorio de genética forense de PGR se le asigna la clave interna 28MI9609. Dentro del cuadernillo de PGR denominado "Ficha de Identidad" se adjunta una página, sin firma ni fecha con el perfil genético del CADÁVER 63 obtenido en el 2010 por la PGR.

Efectivamente, los peritos del EAAF en su examen de la dentición del CADÁVER 63 observaron que presentaba diez ausencias *post mortem*, algunas de las cuales podrían corresponder a aquellas retiradas para análisis genéticos con fines identificatorios en el año 2010; aunque el EAAF resaltó en su dictamen de antropología forense que incluye una sección sobre odontología,²² que no es posible que se hayan extraído tres molares en 2010, ya que no son coincidentes con las piezas faltantes.

El 19 de enero de 2017, con autorización y en presencia del Ministerio Público de la PGR, peritos del EAAF y PGR, en el marco de las actividades de Comisión Forense, tomaron cuatro muestras -dos de ellas correspondientes a piezas dentales y otras dos correspondientes a fragmentos de diáfisis de fémur derecho- para análisis genéticos con fines identificatorios. Una muestra dental y una muestra ósea fueron procesadas por el laboratorio genético de la Coordinación de Servicios Periciales de la PGR; las dos muestras restantes fueron procesadas en el laboratorio de genética del EAAF. En ambos casos, la finalidad del procesamiento de estas muestras fue estrictamente identificatorio.

Muestras que tomó el EAAF:

- Fragmento de fémur derecho, código: T1 DF C63 04201004-H1.
- Primer molar inferior izquierdo, código: T1 DF C63 04201004-D1.

Muestras que tomó PGR:

- Un fragmento de fémur derecho.
- Tercer molar superior derecho.

En la entrevista con el EAAF en el año 2017, los familiares del Sr. [REDACTED] mencionaron que el padre del [REDACTED] quien no veía a su familia desde que sus hijos eran pequeños, cuando se enteró en la prensa sobre la

²² Se adjunta dictamen del EAAF sobre Antropología Forense en anexo del presente dictamen integrado.

dactilar de las personas extraviadas, por tal motivo, **no se realizó estudio dactiloscópico.**" Y se agrega, "**NOTA:** No se omite manifestar que algunas de las fichas necrodactilares no cuentan con la impresión del dedo Pulgar y/o Índice, por ausencia del (los) mismo(s) o por encontrarse, la capa dérmica, en avanzado estado de descomposición cadavérica...Por lo anterior, la identificación solicitada quedará sujeta a los resultados que se obtengan en el área de Genética Forense."

Examen EAAF, 13 de marzo de 2017: En el examen del EAAF sobre los restos AP39 F1 C1 no pudieron tomarse huellas dactilares debido al avanzado estado de descomposición de los restos.

III.6. GENÉTICA

En noviembre de 2014 y a inicios del 2015, la Procuraduría General de Justicia de Tamaulipas autorizó a la Coordinación General de Servicios Forense de la PGR a entregar al EAAF, en el marco de Comisión Forense, perfiles genéticos de los 73 restos que habían quedado bajo su jurisdicción provenientes de las fosas clandestinas de San Fernando, Tamaulipas. Dicha Coordinación de la PGR había recibido estos perfiles con anterioridad a la creación de Comisión Forense. Adicionalmente, en el 2017, entre el material existente en la AP39/2011 se encuentra un dictamen del departamento de genética de los Servicios Forenses de la PGJ de Tamaulipas, de fecha 25 de junio de 2011, con los perfiles genéticos de los cadáveres de la AP39/2011 en donde se incluye el perfil genético de la muestra codificada por el laboratorio de genética de los servicios periciales de la PGJ de Tamaulipas como NN495 correspondientes según PGJ, a los restos CUERPO #1. El perfil genético de la muestra NN495 según obra en informe, proviene del procesamiento de "las piezas dentales extraídas", sin especificar número ni cantidad de piezas utilizadas para la tipificación de ADN¹⁸. Este dictamen contiene también el electroferograma y la cadena de custodia, en esta última se menciona: "...3 piezas dentales y fragmento de prótesis dental color rosa."

En el resto de los documentos y/o dictámenes emitidos por los Servicios Periciales de la PGJ Tamaulipas, mencionan que las piezas dentales extraídas con fines identificatorios fueron "molares".

Por otro lado, el 20 de abril de 2011 se realiza la Diligencia de Depósito de Cadáver en la cual se acredita la presencia de 9 cuerpos sin identificar que serán enviados a fosa común, por la funeraria en turno. En dicha diligencia también se menciona la extracción de nuevas muestras genéticas, "a fin de ser enviadas a la Dirección de Servicios Periciales y sirvan de apoyo al Departamento de Genética para la elaboración de su dictamen...". Para el **CUERPO 1 FOSA 1 LAS NORIAS**, "el médico legista procede a realizar la extracción de fragmentos óseos específicamente **cabeza de fémur** y fragmento de una **costilla** [sin indicar número ni lateralidad] mismos que embalan en botes de plástico con tapa blanca debidamente sellados y etiquetados como **#1 LAS NORIAS.**"

Sin embargo, no se encontró en la documentación a la que tuvo acceso Comisión Forense ni dentro de la AP39/2011, ni en la AP PGR/SIEDO/UEIS/197/2011, dictamen alguno que informe sobre el perfil genético obtenido sobre estas nuevas muestras, como tampoco se encontró dictamen de confronta de estos restos con las muestras de familiares de personas desaparecidas que presentaron denuncia en la PGR o que hicieron llegar a través de procuradurías locales sus perfiles genéticos.

¹⁸ Informe de ADN, emitido por el Laboratorio de Genética de PGJ Tamaulipas, N° Oficio: 10575, 25 de junio de 2011.

de especialidades de la soledad de la Policía Federal Preventiva. Esta información no se ve reflejada entre la documentación consultada por EAAF obrante en la AP39/2011.

El 6 de noviembre de 2017, en el marco de Comisión Forense y con la autorización del Ministerio Público a cargo, se recolectaron muestras de sangre de los familiares del [redacted]. Dichas muestras se recabaron para ser sometidas a análisis genéticos con exclusivos fines identificatorios. Las muestras de sangre consisten en:

- Tres muestras codificadas como **15100039 (PRG 24MR2770-17)**, pertenecientes a la [redacted] quien señaló ser esposa de [redacted], madre biológica de los donantes codificados como 15100040, 15100041 y 15100042.
- Tres muestras codificadas como **15100040 (PGR 24MR2772-17)**, pertenecientes a la [redacted] quien señaló ser hija de [redacted].
- Tres muestras codificadas como **15100041 (PGR 24MR2771-17)**, pertenecientes a [redacted] quien señaló ser hijo del [redacted].
- Tres muestras codificadas como **15100042 (PGR 24MR2773-17)**, pertenecientes a la [redacted] quien señaló ser hija del [redacted].

El laboratorio Bode Cellmark Forensics procesó dichas muestras y en febrero del 2018 envió al EAAF los resultados genéticos.

CONCLUSIONES DE RESULTADOS GENÉTICOS IDENTIFICATORIOS DEL EAAF:

Resultados Genéticos en Investigación de Parentesco Biológico

- La razón de verosimilitud (RV) o Índice de parentesco (IP) es de $8,75 \times 10^{23}$, indicando que los perfiles genéticos son $8,75 \times 10^{23}$ veces contra 1 más probables si los restos analizados (AP39 F3 C1-21201018-H1) pertenecen al individuo que se integra al grupo familiar de referencia, que a una persona de la población al azar de México.
- Dado que no se conoce el valor de probabilidad "a priori" de los episodios, en la siguiente tabla se indican los valores de Probabilidad de identidad resultantes de la combinación del valor de RV obtenido con distintos valores de probabilidad "a priori":

Razón de verosimilitud (RV)	Probabilidad "a priori"	Probabilidad de identidad
$8,75 \times 10^{23}$	0.01 (1/100)	99,9999999999999999999999%
	0.001 (1/1000)	99,9999999999999999999999%
	0.0001 (1/10000)	99,9999999999999999999999%

Frecuencias STR tomadas de: Genetic admixture and diversity estimations in the Mexican Mestizo population from México City using 15 STR polymorphic markers.

vacíos y dos traseros vacíos. La apertura es a través de 5 botones al frente, estando ausente el superior y los 4 restantes metálicos y cubiertos de tela con leyenda de la marca en relieve. En sector interno central de cintura presenta etiqueta de tela blanca con leyenda en negro: "100% COTTON", "MADE IN EGYPT", "WPL-423". En sector externo posterior superior derecho, en la zona de la cintura, se observan vestigios de una etiqueta color café claro con diseños y leyendas en color rojo donde se distingue la figura de un caballo y leyendas parcialmente legibles: "...TRAUSS & CO", "...RANCISCO CAL". La prenda está muy deteriorada, con múltiples sectores de tela rasgada, descosidos, cortados y faltantes. En el forro interno del bolsillo delantero izquierdo se lee: "THIS IS A PAIR OF LEVIS".

- Un short o pantalón corto verde azulado oscuro de material sintético, talla XL, con diseño de franjas de tela de color blanco y negro en cada lateral, con cordón negro en cintura. Presenta un bolsillo interno color verde azulado en sector anterior izquierdo, forro interno de tela color blanco tipo suspensor. Se observa una etiqueta interna en sector superior izquierdo con datos del producto, entre ellos: "BODY 100% NYLON", "INSERTS AND LINING 100% POLYESTER", "MADE IN PHILIPPINAS", "XL". La prenda está manchada en azul, café y blanco. No presenta roturas.
- Un calcetín color café oscuro con trama de textil que presenta patrón de rayas finas paralelas a excepción de la planta. La zona de la punta presenta patrón de rayas paralelas en colores amarillo y café. La prenda presenta roturas. La longitud aproximada desde el talón a la punta es de 26CM.
- Calzado de seguridad correspondiente a pie izquierdo, marca "VARGAS", "HECHO EN MÉXICO", "TALLA 28". Según se observa en distintas inscripciones en el producto. El calzado se halla muy deteriorado y ha perdido su parte exterior que está conformado de la suela color negro prácticamente íntegra, la puntera metálica, parte del forro interno color café y parte de la plantilla color café (talla 28 en sector interno de la suela, marca y procedencia en sector externo de la suela).

La información de vestimenta y efectos personales presentada por los familiares () en líneas generales consistente con las observadas en las pericias desde los años 2011 hasta la actualidad. Cabe destacar que la persona fue extraída de su casa, por lo cual la vestimenta descrita por la familia es acotada. Sin embargo el pantalón de mezclilla de la marca "LEVI'S" es consistente.

V. CAUSA, MODO Y TIEMPO DE MUERTE

La *Inspección Ministerial y Levantamiento de Cadáver* del 26 de abril del 2011 sobre los restos AP151 F2 C1 señala:

- "Fe de lesiones: Ninguna a simple vista".

La Fe Ministerial de Autopsia e Inspección de Cadáver, señala:

- "...se aprecia una perforación en el hipocondrio de 9 mm de largo y 6 mm de ancho, en la región lumbar derecho se le aprecia una perforación similar a la anterior ..."

La Necropsia, realizada el 26 de abril del 2011 por los Servicios Periciales de la PGJ de Tamaulipas, señala en relación a las lesiones de los restos AP151 F2 C1:

En el marco de Comisión Forense, el EAAF y la CGSP tomaron muestras en dos ocasiones de los restos AP37 F1 C5: una primera vez en el año 2015 como parte de un muestreo masivo inicial a un grupo de restos provenientes de las fosas clandestinas de San Fernando; y una segunda vez, ya como parte de un examen pericial más profundo de estos restos al verificar la presencia de restos de mas de un individuo en la bolsa de cadáver de estos restos. Los resultados alcanzados se muestran en la sección de inventario del presente dictamen.

En abril del 2018, el EAAF envió a su laboratorio de genética ubicado en Argentina los perfiles genéticos de familiares de desaparecidos de San Luis Potosí que se encontraban en el dictamen de genética forense de PGR dirigido al entonces director de Servicios Periciales de la PGJ de San Luis Potosí de fecha 4 de julio del 2011 al que tuvimos acceso recientemente. La finalidad de este envío era compararlos con los perfiles genéticos de los restos de Comisión Forense. Los perfiles genéticos de aquellos familiares que tenían establecido en el dictamen su vínculo biológico con una persona desaparecida fueron comparados con los perfiles de los restos de Comisión Forense (existen otros familiares que no tenían establecido dicho vínculo y deberemos buscarlo antes de poder realizar las comparaciones genéticas con los perfiles de los restos).

De la comparación de los perfiles de familiares enviados, se obtuvo la siguiente coincidencia de interés:

21201013²³-H1 vs. MNL 04390027²⁴ (04190031, Hermana²⁵). LR=37400

La coincidencia es entre el perfil genético de la hermana del Sr. GALICIA SEGURA y el perfil de los restos AP37 F1 C5 obtenido por el EAAF en el marco de la Comisión Forense en el año 2015.

Aun con un LR claramente insuficiente, el EAAF comunicó estos resultados iniciales a la Comisión Forense, sugiriendo explorar esta coincidencia genética inicial ampliando donantes para ver si se trataba de un falso positivo o un vínculo biológico real.

Como ya hicimos en un caso previo, el 17 de mayo el EAAF se comunicó con la fiscal Luz María Montes Mariano de la PGJ de San Luis Potosí para conocer si esta persona seguía desaparecida y que información había al respecto para ver si esta coincidencia genética inicial podía indicar un vínculo biológico real. La Fiscal Montes Mariano al día siguiente nos comunicó que este caso no tenía denuncia pero que tenía la dirección de la familia. Envío personal a buscar al domicilio y a los pocos días se reunió con la esposa del Sr. GALICIA SEGURA quien manifestó que su marido efectivamente permanecía desaparecido, desde marzo de 2011 en Tamaulipas.

El 11 de junio de 2018, en el marco de Comisión Forense y con la autorización del Ministerio Público a cargo, se recolectaron muestras de sangre de los familiares del Sr. Gerardo GALICIA SEGURA, en las instalaciones de la Procuraduría General de Justicia en San Luis Potosí. Dichas muestras se recabaron para ser sometidas a análisis genéticos con exclusivos fines identificatorios. Las muestras de sangre consisten en:

- a. Tres muestras codificadas como **15100054 (PRG 24MR1099-18)**, pertenecientes a la Sra. Ma. Eugenia BERMUDEZ MOLINA, quien señaló ser esposa del Sr. Gerardo GALICIA SEGURA y madre biológica de los donantes codificados como 15100055, 15100056 y 15100057.

²³ Código asignado por el EAAF correspondiente a los restos AP37 F1 C5.

²⁴ Código asignado por el EAAF correspondiente al Sr. Galicia Segura.

²⁵ Código asignado por el EAAF correspondiente a la hermana del Sr. GALICIA SEGURA.

consistencia en líneas generales entre el grado de integridad de los restos AP197 F4 C11 en el 2011, 2014 y en el 2018 al examinarlos la Comisión Forense.

III. COMPARACIÓN DE INFORMACIÓN DE DATOS ANTE MORTEM DEL SR. ANTELMO GUERRERO CASTRO CON INFORMACIÓN POST MORTEM DEL AP197/2011, FOSA 4, CUERPO 11

III.1. PERFIL BIOLÓGICO Y OTROS DATOS DE FILIACIÓN

Ante mortem: Según señalaron sus familiares en entrevista con el EAAF, el Sr. Antelmo GUERRERO CASTRO nació el 21 de mayo de 1990, en la localidad de La Noria, Ciudad Fernández, estado de San Luis Potosí. El Sr. GUERRERO CASTRO tenía **20 años** cuando inició su viaje hacia Estados Unidos, el día 25 de marzo del 2011.

Según la misma fuente, el Sr. Antelmo GUERRERO CASTRO medía 170cm de estatura, pesaba aproximadamente entre 58 y 60 kilos, era de complexión delgada, de hábito de lateralidad diestro, color de piel morena clara y ojos café oscuro. Su cabello era lacio, de color castaño oscuro y de escasa cantidad. Su bigote era delgado y escaso, y su barba era rala.

Post mortem: Según la fuente "Inspección Ministerial y Levantamiento de Cadáver", refiere: "...Sexo masculino...COMPLEXION: DELGADO, TEZ: BLANCA..."

La Fe Ministerial de Autopsia e Inspección de Cadáver: cadáver de sexo masculino..."...TEZ No valorable, ESTATURA: 1 metro con 70 centímetros, FRENTE No valorable, NARIZ no valorable, PESTAÑAS No valorable, LABIOS No valorables, BIGOTE No valorable, MENTON No valorable, CABELLO no valorable, OJOS No valorable, CEJAS no valorable, BOCA no valorable, PABELLONES AURICULARES No valorable, BARBA No valorable..."

El Informe Médico Legal, de la PGJ de Tamaulipas sobre los restos AP197/2011, FOSA 4, CUERPO 11, establece que se trataba de restos de **sexo masculino, complexión no valorable, sin establecer la edad, con una estatura de 1.47mts.**

En términos de perfil biológico, el Acta Médica de PGR señala solamente que se trata de un cadáver de **170 centímetros de estatura**, masculino, de complexión delgada, cabello negro y corto, frente mediana, pabellones auriculares medianos, sin presencia de bigote y barba y de mentón oval.

La "Ficha de Identidad" proporcionada por la PGR al EAAF, en el marco de la Comisión Forense, señala que el "CADÁVER 11 FOSA 4 AP PGR/SIEDO/UEIS/197/2011" es **masculino**, sin estimar estatura, edad y/o características físicas. En la sección de "Descripción Odontológica *Post mortem*" de la misma ficha entregada por PGR, se señala que los restos AP197 F2 C1 tiene la edad odontológica de **25 +/- 3** (es decir, de **22 a 28 años de edad**).

El Departamento de Antropología de la Coordinación General de Servicios Periciales de la PGR tomó una muestra de "fragmento de terminación esternal cuarto arco costal izquierdo" en el año 2011 para realizar justamente la estimación de edad, según consta en la Fe Ministerial de Autopsia e Inspección de Cadáver referente a estos restos.

Cadereyta a dos semanas del hallazgo de los cuerpos, constituye destrucción de indicios o evidencia en un grave caso de múltiples homicidios dentro de una investigación en curso y afectando restos no identificados. Este tipo de medidas están fuertemente reñidas con las buenas prácticas forenses y perjudican la investigación al eliminar por razones no justificadas en opinión del EAAF, una fuente de información que puede ser de mucha importancia para la investigación. La descripción de vestimenta en documentos presentes en el expediente así como su registro fotográfico es en general pobre, y al haberlas destruido no permitió su análisis por esta Comisión Forense.

Las prendas y objetos personales son evidencias que deben recibir el mismo tratamiento que los restos óseos o cadáveres: deben ser fotografiados, acondicionados, analizados y preservados. Al igual que el material biológico, si es correctamente manipulado por los peritos, no representa peligro o riesgo alguno sanitario.

6. DEFICIENCIAS EN EL SEGUIMIENTO DE LOS PROCESOS DE IDENTIFICACIÓN DE RESTOS: La familia del Sr. [REDACTED] presentó la denuncia de su desaparición el día 11 de mayo del 2012 ante la PGJ de Ciudad Victoria, Tamaulipas, ocasión en que le extrajeron muestras hemáticas a su madre con fines identificatorios. El día 6 de junio del 2012, la Procuraduría General de Justicia del estado de Nuevo León emitió un Dictamen con los perfiles genéticos de los occisos, incluyendo el del OCCISO 21.

En el expediente analizado no se encontró el dictamen de genética forense de los Servicios Forense de la Procuraduría de Tamaulipas de la muestra tomada a la madre del Sr. [REDACTED] en mayo del 2012. Por esta razón, desconocemos si esta muestra fue procesada y si el resultante perfil genético fue comparado contra los perfiles genético de resto no identificados hallados en la el estado de Tamaulipas y en otros estados aledaños como Nuevo León. La madre del Sr. [REDACTED] señaló en entrevista con la Comisión Forense que al parecer esta muestra otorgada por ella en el año 2012 a la PGJ de Tamaulipas se habrían perdido, razón por la cual la PGJ de Tamaulipas le tomó nuevamente muestras a ella en el año 2017, y esta vez también agregando a un hermano de joven [REDACTED]

Al procesar estas nuevas muestras en el año 2017, los servicios periciales de la PGJ de Tamaulipas obtienen una coincidencia con el perfil genético del OCCISO 21 de Cadereyta, Nuevo León. Es decir, que ya contaban con los perfiles genéticos de los restos de Cadereyta. Si la muestra de la madre del Sr. [REDACTED] se hubiera procesado y se hubiera comparado en el año 2012 con los perfiles genéticos de los restos de Cadereyta que ya habían sido procesados también en ese mismo año por la procuraduría de Nuevo León y que ya constaban además a nivel de los Servicios Periciales de la PGR, esta coincidencia genética podría haberse realizado muchos años antes.

Es extremadamente importante revisar los sistemas de recepción, procesamiento, conservación y cruce de los perfiles genéticos de familiares de personas desaparecidas y de restos no identificados a nivel nacional. En particular, es imperioso el cruce de información genética en forma permanente entre estados de la Republica aledaños que, en función de análisis de contexto de criminalidad regional, puedan estar relacionados entre sí.



de la persona y el hallazgo de sus restos, pero provee información generalmente utilizada para establecer esta estimación. Bajo "Signos de Muerte Real", la autopsia señala: "FLACIDEZ": "Livideces: NO VALORABLES", "Enfriamiento (temperatura rectal): SI"; "Putrefacción: PRESENTE EN FASE ENFISEMATOSA"¹⁰

Tal como se señaló anteriormente, los restos correspondientes al **OCCISO 48** fueron recuperados en Cadereyta Jiménez, en el kilómetro 47+200 de la carretera que une a la ciudad de Reynosa (Estado de Tamaulipas) con la ciudad de Monterrey (Estado de Nuevo León), el día **13 de mayo del 2012**.

El Certificado de Defunción emitido por la Secretaría de Salud, Folio 120486943, refiere como fecha de defunción: 13 de mayo de 2012, la misma se trata de la fecha de hallazgo de los restos del OCCISO 48. A su vez, el Informe sobre Múltiple Homicidio, con fecha 13 de mayo de 2012, expresa lo siguiente en relación al tiempo de muerte: "Acudiendo elementos de Servicios Periciales siendo la 11, 17 y 18 al mando de [REDACTED] quienes señalan que los cuerpos presentan 36hrs aproximadamente de descomposición..."

Según indicaron los familiares del Sr. [REDACTED], la **última comunicación que el mantuvo con sus familiares fue el 6 de mayo de 2012 desde Ciudad Victoria, Tamaulipas.**

En síntesis, el lugar y la fecha de hallazgo de los restos codificados como OCCISO 48 son consistentes con la información provista por los familiares del Sr. [REDACTED] en cuanto a la fecha de la última comunicación entre el Sr. [REDACTED] y sus familiares. El lugar de hallazgo de los restos en otro estado debe ser explicado a través de la investigación que lleve adelante el Ministerio Público.

Según la información recogida, los restos del OCCISO 48, luego de ser recuperados el 13 de mayo del 2012 en la carretera nacional No. 4, Monterrey-Reynosa en la localidad de Cadereyta, Nuevo León, fueron colocados bajo refrigeración en una morgue de los Servicios Periciales del estado, durante aproximadamente 7 meses y, posteriormente, fueron inhumados dentro de bolsas de cadáveres de plástico, de fuerte consistencia, en una fosa común en el panteón Municipal Sagrado Corazón de Jesús, municipio de Cerralvo, entre 15 y 16 meses adicionales, alterando el proceso de descomposición de los mismos. Por estos motivos, en opinión del EAAF, la estimación de tiempo de muerte o cronotato diagnóstico no puede realizarse en el examen actual de los restos.

La fecha aproximada de la muerte del Sr. [REDACTED] sería entre el 6 de mayo del 2012, fecha de la última comunicación con su familia desde Ciudad Victoria, Tamaulipas, y el 13 de mayo del 2012, fecha del hallazgo de sus restos.

¹⁰ Ver Informe de Autopsia A-1602-12 firmada por los Médicos Dr. [REDACTED] y Dr. [REDACTED] PGJ Nuevo León.



desaparición de su hijo, se acercó junto a su hermana, la Sra. [REDACTED] la casa de la señora [REDACTED] madre del [REDACTED] y dijo que se realizarían un examen de ADN, y lo entregaría a la Fiscalía de Honduras. La Sra. [REDACTED] e habló por teléfono a la madre del [REDACTED] le dijo que habían entregado las muestras de ADN de su padre directamente a [REDACTED] (al parecer es una persona de la fiscalía de Honduras), quien estaba viajando a México para dar seguimiento a la identificación. Sin embargo, según relata la familia del Sr. [REDACTED] las muestras se habrían extraviado.

El 29 de noviembre de 2017, con el consentimiento de los donantes y autorización del Banco de Datos Forenses de Migrantes No Localizados de Honduras, señalado por escrito en acta correspondiente, personal del EAAF recolectó muestras de sangre a los familiares del Sr. [REDACTED] en Centro Menonita, ubicado en San Pedro Sula, Cortés, Honduras Dichas muestras se recabaron para ser sometidas a análisis genéticos con exclusivos fines identificatorios. Las muestras de sangre recolectadas para análisis genéticos consisten en:

- a. Cuatro muestras codificadas como **03100429**, todas ellas pertenecientes a quien se identificó como la Sra. [REDACTED] quien señaló ser madre del Sr. [REDACTED]
- b. Cuatro muestras codificadas como **03100430**, todas ellas pertenecientes a quien se identificó como el Sr. [REDACTED] quien señaló ser hijo del Sr. [REDACTED]

Una de las cuatro muestras extraídas de cada donante fue enviada, por solicitud del EAAF y con autorización del Banco Forense, al laboratorio genético Bode Cellmark Forensics, ubicado en la ciudad de Lorton, Virginia, quien emitió un dictamen genética familiar en enero de 2018. Otra de las muestras, fue entregada con su correspondiente cadena de custodia a la Procuraduría General de la República (PGR) de México. Las otras dos muestras recolectadas de los donantes se mantienen como muestras de resguardo en la Secretaría de Derechos Humanos, Justicia, Gobernación y Descentralización (SDHJGD) de Honduras y en el Foro Nacional para las Migraciones de Honduras (FONAMIH).

A continuación se resumen los resultados alcanzados por el laboratorio de genética del EAAF, con los resultados obtenidos por el laboratorio Bode Cellmark Forensics.

RESUMEN DEL DICTAMEN EN GENÉTICA FORENSE DEL EAAF:

Para el objetivo 1:

Se detallan a continuación los valores de RV obtenidos que indican cuántas veces más probables son los perfiles genéticos hallados si las muestras mencionadas pertenecen al mismo individuo, que si pertenecen a individuos diferentes de la población al azar de México. Ya que no se conoce el valor de probabilidad "a priori" de los episodios, en la siguiente tabla se indican los valores de Probabilidad de identidad resultantes de la combinación del valor de RV obtenido con distintos valores de probabilidad "a priori".

UTILIZANDO FRECUENCIAS POBLACIONALES DE MÉXICO			
Muestras	Razón de verosimilitud (RV)	Probabilidad "a priori"	Probabilidad de identidad
CADÁVER 63-04201004-D1 / CADÁVER 63	3,66x10 ¹⁷	0.01 (1/100)	99.99999999999997%
		0.001 (1/1000)	99.99999999999997%
		0.0001 (1/10000)	99.99999999999997%

Los familiares del Sr. [REDACTED] rieron en la entrevista con EAAF, que donaron sus muestras de sangre en la PGJE de San Luis Potosí. A su vez, el día 13 de mayo de 2011, la Sra. [REDACTED], presentó la denuncia de desaparición del Sr. [REDACTED] en las oficinas de la PGR, donde fue atendida por la Lic. Verónica Salazar donde le extrajeron muestras de sangre y de cabello. En la AP39/2011 obra el "Acta Circunstanciada correspondiente a la diligencia pericial de Genética Forense" con fecha 13 de mayo de 2011, donde consta que se "recaba muestra de sangre que se fijó en papel FTA de una persona de nombre: [REDACTED] previo su consentimiento expreso."

El Dictamen en Genética Forense presentado a la Comisión Forense por la CGSP, del 25 de julio de 2011, folio 39732, corrobora lo señalado por la familia, en donde figura el perfil genético de la Sra. [REDACTED]. En dicho dictamen se indica que la muestra de la Sra. L. [REDACTED] fue codificada como: "09MR13163", arribando entre sus conclusiones:

"UNO: Se obtuvo el perfil genético de las muestras de sangre con clave: 09MR13163 DONADA POR LA C. [REDACTED]...TRES: Los perfiles genéticos se almacenan en el Banco de Datos genéticos para futuras confrontas. CUATRO: Los perfiles genéticos obtenidos de las muestras previamente mencionadas, no presentan relación biológica con los perfiles genéticos obtenidos e ingresados en el banco de datos donde se incluyen a los cuerpos encontrados en las fosas de San Fernando de Tamaulipas, hasta el día 25 de julio".

Este resultado pareciera indicar que las muestras sólo fueron comparadas con los 120 restos que llegaron a la Ciudad de México y no con los perfiles de los 73 restos que quedaron bajo la jurisdicción de la PGJ de Tamaulipas. Sin embargo, en oficio del 15 de septiembre del 2011, PGR SIEDO envió a la Procuraduría de Tamaulipas los perfiles genéticos de varios familiares entre los cuales se encuentra el de la Sra. [REDACTED]. La documentación de la PGJ de Tamaulipas señala que son colocados en la AC072/2011.

El 6 de noviembre de 2017, en el marco de Comisión Forense y con la autorización del Ministerio Público a cargo, se recolectaron muestras de sangre de los familiares del Sr. [REDACTED]. Dichas muestras se recabaron para ser sometidas a análisis genéticos con exclusivos fines identificatorios. Las muestras de sangre consisten en:

- a. Tres muestras codificadas como **15100043 (PRG 24MR2774-17)**, pertenecientes a [REDACTED] quien señaló ser hermano completo del Sr. Eliseo LOREDO CRUZ.
- b. Tres muestras codificadas como **15100044 (PGR 24MR2775-17)**, pertenecientes a [REDACTED] quien señaló ser esposa del Sr. [REDACTED] y madre biológica de los donantes codificados con los números: 15100045 y 15100046.
- c. Tres muestras codificadas como **15100045 (PGR 24MR2776-17)**, pertenecientes a [REDACTED] quien señaló ser hija del Sr. [REDACTED]
- d. Tres muestras codificadas como **15100046 (PGR 24MR2777-17)**, pertenecientes a [REDACTED] quien señaló ser hija del Sr. [REDACTED]

CONCLUSIONES DE RESULTADOS GENÉTICOS IDENTIFICATORIOS DEL EAAF:

III.7. VESTIMENTA Y EFECTOS PERSONALES

Ante mortem: Los familiares del Sr. _____, describieron las siguientes prendas y efectos personales:

- Pantalón de vestir, color café, talla 40 o 42.
- Camisa a cuadros, manga corta, con bolsas en el pecho, talla 40
- Zapato tipo mocasín negro, con cintas.
- Bóxer a cuadritos, talla CH.
- Reloj muñeca, grande, tipo metal.
- Cinturón color café con hebilla sencilla.
- Chamarra.
- Accesorios: escapulario de la Virgen de Guadalupe o San Juditas.
- Llevaba sus documentos en la bolsa de la camisa, su familia no sabe cuales específicamente tenía ese día.

Post mortem: La Inspección Ministerial y Levantamiento de Cadáver:

- **"Descripción del vestuario del occiso es la siguiente: Ninguna."**
- **"Pertenencias del occiso lleva consigo lo siguiente: Ninguna."**

La Fe Ministerial de Autopsia e Inspección de Cadáver, señalan la siguiente vestimenta asociada a los restos AP39/2011, FOSA 3, CUERPO 1:

- **"La descripción del vestuario del occiso es la siguiente: No presentaba ropa."**
- **"Las pertenencias que el occiso lleva consigo son: Ninguna."**

Necropsia, PGJE Tamaulipas:

- "...sin ropa..."

Examen EAAF, 9 de mayo del 2017: Los peritos del EAAF adscritos a la Comisión Forense examinaron los restos AP39/2011, FOSA 3, CUERPO 1, encontraron la siguiente evidencia no biológica asociada a los restos:

-Se registra un calcetín de algodón, largo, de color oscuro con detalles en color verde, sin talla ni marca visible.

IV. CAUSA, MODO Y TIEMPO DE MUERTE

La *Inspección Ministerial y Levantamiento de Cadáver* del 8 de abril del 2011 sobre los restos AP39 F3 C1 señala:

- "Fe de lesiones: No se pueden apreciar debido al avanzado estado de descomposición en que se encuentra".

La Fe Ministerial de Autopsia e Inspección de Cadáver, señala:

- "SE LE APRECIA UNA PERFORACIÓN EN HIPOCONDRIO DERECHO DE .9MM DE LARGO POR .6MM DE ANCHO EN REGION LUMBAR DERECHA SE LE APRECIA UNA PERFORACIÓN SIMILIAR A LA ANTERIOR".
- "CONSIDERACIONES MEDICO LEGALES:...A CONSECUENCIA DE TRAUMATISMO ABDOMINAL POR PROYECTIL DE ARMA DE FUEGO..."
- "CONCLUSIONES: TRAUMATISMO ABDOMINAL POR PROYECTIL DE ARMA DE FUEGO..."

DICTAMEN MÉDICO LEGAL DEL EAAF, 19 DE JUNIO DE 2017:

El *Dictamen Médico Legal* del EAAF, realizado por el Dr. Pierre Perich, médico forense consultor del EAAF, presenta las siguientes conclusiones:

"El 21 de junio de 2017, se practicó el análisis médico forense, en las instalaciones del INCIFO, Ciudad de México".

ASPECTOS GENERALES DEL CADÁVER

En el interior de bolsa mortuoria de color blanco, con marcas de identificación, se observa la mayor parte del toraco-abdomen articulada con restos de tejidos blandos putrefactos y varios elementos óseos esqueletizados de un individuo único de sexo masculino y una bolsa de papel kraft que contiene cráneo y mandíbula, que sirvieron para el análisis antropológico.

En la misma bolsa se encuentran:

- una bolsa de plástico rojo con restos de tejidos blandos putrefactos,
- una bolsa de plástico transparente que contiene prendas.

Vestimenta

Será descrita en el informe de antropología.

Examen externo e interno

- En parte abdominal y lumbar del torso y hasta el tercio medio de los muslos, únicamente, permanecen pocos tejidos blandos, con piel sin epidermis, acartonada, de color beige, tejidos y músculos putrefactos y desecados, ver lesiones...
- Pene y escroto presentes, con escasos restos de vello púbico de color negro.
- Órganos abdominales putrefactos no identificables.

Cabeza y cuello:

- Cráneo con fractura (ver lesiones).
- Vértebras cervicales incompletas (ausencia de la 1ª, 2ª, 5ª y 6ª).

Tórax y abdomen:

- Incisión mento-púbica.
- Caja torácica con abertura, con plastrón esterno-costal.

- b. Tres muestras codificadas como **15100055 (PGR 24MR1100-18)**, pertenecientes al Sr. José Daniel GALICIA BERMUDEZ, quien señaló ser hijo del Sr. Gerardo GALICIA SEGURA.
- c. Tres muestras codificadas como **15100056 (PGR 24MR1101-18)**, pertenecientes a la Sra. Jessica Magaly GALICIA BERMUDEZ, quien señaló ser hija del Sr. Gerardo GALICIA SEGURA.
- d. Tres muestras codificadas como **15100057 (PGR 24MR1102-18)**, pertenecientes a la menor Citali Monserrat GALICIA BERMUDEZ, quien señaló ser hija del Sr. Gerardo GALICIA SEGURA.

El laboratorio Bode Cellmark Forensics procesó dichas muestras y en febrero del 2018 remitió al EAAF los resultados genéticos.

CONCLUSIONES DE RESULTADOS GENÉTICOS IDENTIFICATORIOS DEL EAAF:

Para el objetivo 1:

Se detallan a continuación los valores de LR obtenidos que indican cuántas veces más probables son los perfiles genéticos hallados si las muestras mencionadas pertenecen al mismo individuo, que si pertenecen a individuos diferentes de la población al azar de México. Ya que no se conoce el valor de probabilidad "a priori" de los episodios, se consideraron 3 valores diferentes. De la combinación de los valores de LR obtenidos con los diferentes valores de probabilidad "a priori" se obtiene, para cada caso, un valor de LR posterior superior a 1,00E+04.

Muestras	Razón de verosimilitud (LR)	Probabilidad "a priori"	LR Posterior
21201013-H4 / 21201013-H1	1,85E+21	0,01 (1/100)	Superior a 1,00E+04
		0,001 (1/1000)	Superior a 1,00E+04
		0,0001 (1/10000)	Superior a 1,00E+04
21201013-H4 / 21201013-H2	1,85E+21	0,01 (1/100)	Superior a 1,00E+04
		0,001 (1/1000)	Superior a 1,00E+04
		0,0001 (1/10000)	Superior a 1,00E+04
21201013-H4 / 21201013-H3	6,8E+21	0,01 (1/100)	Superior a 1,00E+04
		0,001 (1/1000)	Superior a 1,00E+04
		0,0001 (1/10000)	Superior a 1,00E+04

Para el objetivo 2:

- La razón de verosimilitud (LR) es de 1,20E+22, indicando que los perfiles genéticos son 1,20E+22 veces contra 1 más probables si los restos analizados (21201013-H4) pertenecen al individuo que se integra al grupo familiar de referencia, que a una persona de la población al azar de México.
- Dado que no se conoce el valor de probabilidad "a priori" de los episodios, se consideraron 3 valores diferentes. De la combinación del valor de LR obtenido con los diferentes valores de probabilidad "a priori" se obtiene, para cada caso, que la probabilidad de la hipótesis 1 (H1) es igual o superior a 99,99%.

Razón de verosimilitud (LR)	Probabilidad "a priori"	Probabilidad de la hipótesis 1 (H1)
1,20E+22	0,01 (1/100)	Igual o superior a 99,99%
	0,001 (1/1000)	Igual o superior a 99,99%

Sin embargo, en sesión de Comisión Forense del día 21 de agosto del 2015, los peritos de la Coordinación General de Servicios Periciales de la PGR asentaron que **no se había realizado un examen antropológico de los 120 restos trasladados a la Ciudad de México, ni en la ciudad de Matamoros, al momento de la toma de esta muestra de costilla, ni posteriormente cuando los restos se encontraron en el INCIFO durante casi un año, previo a su inhumación en el Panteón Dolores o su devolución a los familiares correspondientes en los casos entregados.**

Examen EAAF, iniciado el 02 de abril de 2014: El examen antropológico del EAAF sobre los restos AP197/2011, FOSA 4, CUERPO 11, en cuanto a perfil biológico arrojó las siguientes conclusiones:

Se trata de un individuo **masculino**, de una edad al momento de su fallecimiento con una estimación de **edad entre 19 y 25 años aproximadamente**, una estatura en vida de **174.04cms más/menos 4.49cms (169.55cms – 178.53cms)** y de origen poblacional con una combinación de rasgos de amerindios y europeos.

En síntesis, la **información sobre sexo, edad y estatura estimada sobre los restos AP197 F4 C11 es consistente con la proporcionada por los familiares del Sr. Antelmo GUERRERO CASTRO**. Cabe hacer la salvedad en el caso de la estimación de edad que realizaron los peritos de Odontología Forense de PGR en sus informes del año 2011, donde le asignaron un rango etario de entre 22 y 28 años de edad, el mismo quedó fuera de la edad del Sr. Antelmo GUERRERO CASTRO al momento de su desaparición y fallecimiento. Asimismo, la estatura que señala el Informe Médico legal de la Procuraduría General de Justicia de Tamaulipas con "1.47Mts", está completamente fuera del rango de estatura brindado por los familiares del Sr. Antelmo GUERRERO CASTRO. Si se hubiera colocado la estimación de edad odontológica de PGR en el 2011 y/o la de estatura de PGJ de Tamaulipas otorgadas para los restos AP197 F4 C11 en una base de datos hubiera excluido al Sr. GUERRERO CASTRO.

III.2. CARACTERÍSTICAS INDIVIDUALIZADORAS Y ELEMENTOS DECORATIVOS EXTERNOS EN LA PIEL

Ante mortem. Los familiares del Sr. Antelmo GUERRERO CASTRO señalaron en entrevista con el EAAF las siguientes marcas individualizantes:

- Lunar abultado en el párpado, no recuerdan lateralidad, color negro, de 2-3mm de tamaño aproximadamente.

Post mortem: Según la Inspección Ministerial y Levantamiento de Cadáver de PGJ de Tamaulipas:

- "SEÑAS PARTICULARES: No se aprecian."

Fe Ministerial de Autopsia e Inspección de Cadáver, PGJ Tamaulipas:

- Sin información al respecto.

Informe Médico Legal, PGJ Tamaulipas:

- Sin información al respecto.

Acta Médica, PGR:

- Sin información al respecto.



Finalmente, la ausencia hasta la fecha de una base nacional de genética forense fuerte y completa de personas desaparecidas y/o sus familiares y de restos no identificados, con participación de todos los estados de la República y con permanente monitoreo de cruce de información genética por parte de analistas de dicha disciplina contribuyó también al serio retraso en la identificación de los restos del Sr. [REDACTED] con el consiguiente sufrimiento para sus familiares.

Lamentablemente, los familiares del Sr. [REDACTED] tuvieron que esperar hasta la formación de la Comisión Forense; la exhumación de estos restos del Panteón Municipal Sagrado Corazón en el Municipio de Cerralvo en Nuevo León (donde los restos OCCISO 21 fueron inhumados después de haber sido encontrados en Cadereyta Nuevo León); y la realización de nuevos exámenes genéticos y de otras disciplinas forenses, para poder finalmente concluir el proceso de identificación de su familiar.

El EAAF considera de suma importancia como parte del mandato de la Comisión Forense examinar este caso, en donde los procesos de identificación y notificación a sus respectivos familiares parecen haberse detenido al poco tiempo de haber comenzado en el año 2012, enviando los restos confirmadas a una fosa común, con el consiguiente sufrimiento de las familias involucradas.

El EAAF solicita al Ministerio Público a cargo de la averiguación previa AP/121/2012-I-1 de la Procuraduría General de Justicia del estado de Nuevo León, de la Averiguación Previa AP/PGR/NL/GPE-I/1479/D/2012 de la Procuraduría General de la República, al Ministerio Público de la Federación de la Unidad de Investigación de Delitos para Personas Migrantes de la PGR y a dar vista a la Visitaduría General de Asuntos Internos de la Procuraduría General de la República sobre las irregularidades que se describen en el presente dictamen para que inicie la investigación y deslinde de responsabilidades correspondientes.

Respetuosamente,

[REDACTED]
Dra. [REDACTED]
Antropóloga, EAAF

[REDACTED]
Mtra. [REDACTED]
Antropóloga, EAAF

EQUIPO ARGENTINO DE ANTROPOLOGÍA FORENSE
FEBRERO 2018

Los siguientes consultores del EAAF contribuyeron para la elaboración del presente Dictamen: Dr. [REDACTED], Tesista [REDACTED], Mtra. [REDACTED], Lic. [REDACTED] y Lic. [REDACTED]



IV. CONCLUSIONES DEL EXAMEN DEL EAAF EN EL MARCO DE LA COMISIÓN FORENSE

1. Se trata de un individuo **masculino**, de una edad al momento de su fallecimiento de 35+/- 7 años (28-42 años); la estatura en vida de 173.23 cm +/- 4.49 (168.74 -177.72cm).
2. La **identificación positiva** de los restos **OCCISO 48**, con quien en vida respondiera al nombre de [REDACTED] ha sido confirmada a través de la comparación del perfil genético de su padre y los restos mencionados; de la comparación de la información *ante mortem* o física proporcionada por sus familiares con el perfil biológico de los restos; y en particular, la coincidencia de los tatuajes reportados por su familia y observados en el OCCISO 48, y de la comparación de la información de antecedentes de la desaparición del Sr. [REDACTED] con la fecha y lugar de hallazgo de los restos OCCISO 48.
3. En cuanto a **causa de muerte** la discusión al respecto y conclusión del EAAF es la siguiente:
 - Las lesiones descritas son peri-mortem, resultado de la acción de un objeto cortante, tomando en cuenta los patrones de lesiones descritos.
 - La ausencia de la cabeza no permite precisar las causas directas de la muerte.
 - Además de las amputaciones traumáticas en los cuatro miembros (desmembramiento o descuartizamiento), se observa una decapitación a nivel del axis, resultado de la acción de un objeto cortante; esa decapitación puede ser causa de la muerte sin poder afirmarlo.

CONCLUSIONES

- Las causas exactas de la muerte no se pueden precisar.

Cualquiera que sea, la manera de muerte es violenta por homicidio.

- 3.1 Las causas exactas de la muerte no se pueden precisar.
- 3.2 Cualquiera que sea, la manera de muerte es violenta por homicidio.

V. OBSERVACIONES Y/O RECOMENDACIONES

1. **ACCESO A EXPEDIENTES Y DICTÁMENES:** Es importante señalar que desde septiembre del 2013, fecha de inicio de la Comisión Forense, el EAAF tuvo acceso a los expedientes AP/121/2012-I-1 de la PGJ del Estado de Nuevo León y de la Averiguación Previa AP/PGR/NL/GPE-I/1479/D/2012 de la PGR. La documentación entregada al EAAF por parte de la Subprocuraduría de Control Regional, Procedimientos Penales y Amparo (SCRPPA) de la PGR, consta de los dictámenes periciales de la



Para el objetivo 2:

1. La razón de verosimilitud (RV1) o Índice de parentesco (IP1) es de $7,46 \times 10^{10}$, indicando que los perfiles genéticos son $7,46 \times 10^{10}$ veces contra 1 más probables si los restos analizados (CADÁVER 63-04201004-D1) pertenecen al individuo que se integra al grupo familiar de referencia, que a una persona de la población al azar de México.
2. Dado que no se conoce el valor de probabilidad "a priori" de los episodios, en la siguiente tabla se indican los valores de Probabilidad de identidad resultantes de la combinación del valor de RV1 obtenido con distintos valores de probabilidad "a priori":

UTILIZANDO FRECUENCIAS POBLACIONALES DE MÉXICO		
Razón de verosimilitud (RV1)	Probabilidad "a priori"	Probabilidad de identidad
$7,46 \times 10^{10}$	0.01 (1/100)	99,999999%
	0.001 (1/1000)	99,999999%
	0.0001 (1/10000)	99,99999%

3. La razón de verosimilitud (RV2) o Índice de parentesco (IP2) es de $6,22 \times 10^{10}$, indicando que los perfiles genéticos son $6,22 \times 10^{10}$ veces contra 1 más probables si los restos analizados (CADÁVER 63-04201004-D1) pertenecen al individuo que se integra al grupo familiar de referencia, que a una persona de la población al azar de Honduras.
4. Dado que no se conoce el valor de probabilidad "a priori" de los episodios, en la siguiente tabla se indican los valores de Probabilidad de identidad resultantes de la combinación del valor de RV2 obtenido con distintos valores de probabilidad "a priori":

UTILIZANDO FRECUENCIAS POBLACIONALES DE HONDURAS		
Razón de verosimilitud (RV2)	Probabilidad "a priori"	Probabilidad de identidad
$6,22 \times 10^{10}$	0.01 (1/100)	99,9999998%
	0.001 (1/1000)	99,9999998%
	0.0001 (1/10000)	99,999998%

V. CAUSA, MODO y TIEMPO DE MUERTE

CAUSA DE MUERTE:

Con base en el Convenio de Colaboración citado anteriormente, peritos de la Comisión Forense reexaminaron los restos del CADÁVER 63 con el fin de aportar una opinión técnica en relación a la causa de muerte y lesiones señaladas en la necropsia practicada sobre estos restos en el año 2010. Médicos y antropólogos forenses consultores del EAAF examinaron los restos del CADÁVER 63 en enero del 2018.

Antes de brindar la opinión médico legal del EAAF sobre causa y modo de muerte, se analizarán aquí las autopsias realizadas en el año 2010 por peritos tanto de la PGJ de Tamaulipas como de la PGR.

V.1. LESIONES PERI MORTEM

RESULTADOS GENETICOS SOBRE INVESTIGACIÓN DE PARENTESCO BIOLÓGICO

1. La razón de verosimilitud (RV) o Índice de parentesco (IP) es de $1,51 \times 10^{20}$, indicando que los perfiles genéticos son $1,51 \times 10^{20}$ veces contra 1 más probables si los restos analizados (AP39 F1 C1-21201016-D1) pertenecen al individuo que se integra al grupo familiar de referencia, que a una persona de la población al azar de México.
2. Dado que no se conoce el valor de probabilidad "a priori" de los episodios, en la siguiente tabla se indican los valores de Probabilidad de identidad resultantes de la combinación del valor de RV obtenido con distintos valores de probabilidad "a priori":

Razón de verosimilitud (RV)	Probabilidad "a priori"	Probabilidad de identidad
1,51 x10 ²⁰	0.01 (1/100)	99,9999999999999993%
	0.001 (1/1000)	99,9999999999999993%
	0.0001 (1/10000)	99,9999999999999993%

Frecuencias STR tomadas de: Genetic admixture and diversity estimations in the Mexican Mestizo population from México City using 15 STR polymorphic markers, Teresa Juárez-Cedillo, Joaquín Zuñiga, Víctor Acuña-Alonzo, Nonanzit Pérez-Hernández, José Manuel Rodríguez-Pérez, Rodrigo Barquera, Guillermo J. Gallardo, Rosalinda Sánchez-Arenas, María del Carmen García-Peña, Julio Granados, Gilberto Vargas-Alarcón, Forensic Science International: Genetics, - 2 (2008) e37-e39.

III.7. VESTIMENTA Y EFECTOS PERSONALES

Ante mortem: Los familiares del Sr. [REDACTED] describieron en la entrevista con Comisión Forense, las siguientes prendas y efectos personales:

- Chamarra verde olivo, de cierre, bolsas en las manos, "Dockers", Talla M.
- Pantalón café claro, Talla 34.
- Camisa de manga larga, sin recordar color o playera tipo polo, Talla 34.
- Botas vaqueras, color café oscuro.
- Trusa
- Gorra roja, sin recordar detalle.
- Cinturón tipo piteado, con un medallón o ruedas de metal (su familia no recuerda si lo llevaba ese día)
- Cartera tipo piel, color negra, "post it" con teléfonos y fotos de todos los nietos.
- IFE, tarjeta de Banorte, Tarjeta de pensionado y licencia.

Según el "Cuestionario para el rastreo de personas desaparecidas" SEIDO, PGR: "llevaba un cinturón blanco con hebilla grande, una chamarra color verde seco y un pantaón de mezclilla."

Post mortem: La Inspección Ministerial y Levantamiento de Cadáver:

- **"Descripción del vestuario del occiso:** Pantalón de mezclilla azul, marca "Calvin Klein", chamarra no se le distingue el color, Marca Texas, Talla "XL", camisa color azul con rayas rojas, Talla "M", Marca "Outdoor Echang"."

- "Fe de lesiones: Herida por proyectil de arma de fuego penetrante de cráneo y dedos del pie derecho cortados"
- "...fractura y pérdida de hueso escama del occipital y parte posterior de ambos temporales..."
- "...piso de cráneo fracturado..."

La Necropsia, realizada el 9 de abril del 2011 por los Servicios Periciales de la PGJ de Tamaulipas, señala en relación a las lesiones de los restos AP39 F3 C1:

- "cráneo con cuero cabelludo desprendiéndose, fractura y pérdida de hueso, escama del occipital y parte posterior de ambos temporales..."
- "...al abrir el cráneo...piso del cráneo fracturado, luxación de cervicales..."
- "CONSIDERACIONES MEDICO LEGALES:... COMO CONSECUENCIA DE TRAUMATISMO CRANEO ENCEFALICO, POR PROYECTIL DE ARMA DE FUEGO..."
- "CONCLUSIONES:
A) La muerte del referido (a): CADÁVER No.1 FOSA 3. EJIDO LAS NORIAS.
B) Fue como consecuencia de: TRAUMATISMO CRANEO-ENCEFÁLICO
C) Producido por: PROYECTIL ARMA DE FUEGO".

DICTAMEN MÉDICO LEGAL DEL EAAF, 22 DE JUNIO DE 2017:

El *Dictamen Médico Legal* del EAAF, realizado por el Dr. Pierre Perich, médico forense consultor del EAAF, presenta las siguientes conclusiones:

"El 22 de junio de 2017, se practicó el análisis médico forense, en las instalaciones del INCIFO Ciudad de México".

ASPECTOS GENERALES DEL CADÁVER

En el interior de bolsa mortuoria de color blanco, con marcas de identificación,

Se encuentran 12 bolsas de papel Kraft que contienen elementos óseos completamente esqueletizados de un individuo único de sexo masculino.

En la misma bolsa se encuentra:

- Dos bolsas de plástico transparente que contienen evidencias no biológicas

Vestimenta

Ausente.

Examen externo e interno

Esqueletización completa.

- Los arcos costales presentan múltiples lesiones *post mortem* (ausencia de 5ª, 7ª, 8ª, 9ª, 10ª, 11ª y 12ª costillas derechas, 4ª y 6ª costillas izquierda).
- Mayor ausencia de órganos toraco-abdominales putrefactos.
- Raquis dorso-lumbar incompleto (faltan 2ª y 3ª dorsal).

Miembros:

- Cintura escapular sin lesiones, ausencia de omóplato derecho.
- Cintura pélvica completa e íntegra.
- Miembros superiores: ausencia del radio izquierdo y de ambas manos, la cabeza del húmero derecho presenta lesiones tafonómicas debidas a la acción de predadores.
- Miembros inferiores: ausencia de fémur y peroné derecho, ambas rótulas y pie derecho.

TRAUMATISMOS Y LESIONES:**Cabeza**

- Deformación plástica con ligero hundimiento en la región malar derecha, con fractura incompleta del borde inferior a la mitad del piso de la órbita, posiblemente lesión *peri mortem*.

Abdomen:

El examen de la pared abdominal pone en evidencia:

- En el hipocondrio izquierdo, un orificio circular de 2 cm de diámetro, a 9 cm a la izquierda de la línea media y a 2 cm por encima del nivel del ombligo.
- En la región lumbar lateral derecha, un infiltrado sanguíneo con hematoma subyacente en una superficie de 12 cm de diámetro.

Miembros inferiores:

- En la cara lateral externa del tercio superior del muslo derecho, se observa un infiltrado sanguíneo con hematoma subyacente en una superficie de 10 cm de diámetro.

DISCUSIÓN DEL CASO:

- Las lesiones descritas a nivel de la pared abdominal son *peri-mortem* y parecen resultado de la acción de un proyectil, aunque solo se aprecia un orificio hipocondrial anterior (que parece posiblemente orificio de salida).
- La lesión a nivel del malar derecho es de etiología indeterminada.

CONCLUSIONES:

- Las causas de la muerte son lesiones vasculares y de órganos intra-abdominales con choque hemorrágico, resultado de la acción de un proyectil.
- La manera de muerte es violenta por homicidio.

0,0001 (1/10000)

igual o superior a 99,99%

III.7. VESTIMENTA Y EFECTOS PERSONALES

Ante mortem: Los familiares del Sr. Gerardo GALICIA SEGURA, describieron las siguientes prendas y efectos personales:

- Cachucha negra, con un logotipo rojo redondo, cree que da una marca de un tequila, posiblemente con la imagen de un águila.
- Playera, cuello redondo, manga corta, azul cielo, lisa, talla M.
- Camiseta sport, blanca, talla M.
- Pantalón de mezclilla, azul oscuro, talla 32.
- Zapatos negros, tipo de vestir, de meter, marca Flexi, talla 6.
- Calcetines blancos largos.
- Bóxers rojos o negros, de algodón, pegados.
- Cinturón negro, de cuero, liso, con hebilla normal plateada, cuadrada.
- Celular chico, Motorola, de botones, color blanco con gris, marca telcel, no recuerdan el número.
- Cartera negra de cuero, sencilla, con:
 - IFE y licencia de manejo para la camioneta.
 - Tarjeta de circulación.
 - Imagen de San Judas Tadeo.
- Mochila negra, marca Nike, con la "palomita" blanca, de viaje (como de gym), con:
 - Toalla verde.
 - Pantalón de mezclilla, azul, talla 32.
 - Playera manga corta, cuello redondo, color rojo, talla M.
 - Calcetines blancos, largos.

Post mortem: La Inspección Ministerial y Levantamiento de Cadáver:

- "Descripción del vestuario del occiso: Playera de tirantes de color blanca, boxer de tela, pantalón azul marino de mezclilla, una bota en color negro."
- "Pertenencias del occiso lleva consigo lo siguiente: Ninguna."

La Diligencia de Fe Ministerial de Autopsia e Inspección de Cadáver, señalan la siguiente vestimenta asociada a los restos AP37/2011, FOSA 1, CUERPO 5: "viste una pantalón color negro de mezclilla y una trusa color negro sin talla ni marca visibles".

Examen EAAF, 9 de mayo del 2017: Los peritos del EAAF adscritos a la Comisión Forense examinaron los restos AP37/2011, FOSA 1, CUERPO 5, encontraron la siguiente evidencia no biológica asociada a los restos:

- Una playera de algodón, mangas cortas y cuello redondo, color claro, marca "D.A.C.Athletic Club", talla M, hecho en México, la prenda tiene costuras en color azul con un bordado en forma de "V" en vista anterior, la

Ficha de Identidad, elaborada por PGR, sin firma de peritos:

— Sin información al respecto.

Examen EAAF, 02 de abril de 2014: En el examen externo del cadáver AP197 F4 C11 practicado por peritos del EAAF se expresa lo siguiente:

— "Debido al estado de conservación de los restos, no es posible examinar presencia de marcas individualizantes en la piel ni objetos decorativos externos."

III.3. LESIONES, PATOLOGÍAS Y ANOMALÍAS ANTE MORTEM Y PRÓTESIS

Ante mortem: Según señalaron sus familiares en entrevista con el EAAF, realizada dentro del marco de la Comisión Forense, el Sr. Antelmo GUERRERO CASTRO presentaba la siguiente lesión *ante mortem*:

— Se lastimó el brazo derecho a causa de una caída de moto en el año 2010. Estuvo vendado unas semanas, pero mencionaron que la lesión sanó bien.

— Padecía dolores estomacales, pero tomaba buscapina y se le quitaba.

Post mortem: Tanto en la Fe Ministerial de Autopsia e Inspección de cadáver de la PGJ, en el Acta Médica elaborada por PGR, en el Dictamen de Autopsia como en la Ficha de Identidad de PGR, no se menciona información al respecto.

Asimismo, cabe resaltar que el Departamento de Antropología Forense de PGR no realizó un examen antropológico de los restos hasta que se inició el trabajo con la Comisión Forense.

Examen EAAF, 02 de abril de 2014: En el examen antropológico del EAAF de los restos AP197/2011, FOSA 4, CUERPO 11, se observaron las siguientes patologías, traumas o rasgos morfológicos *ante mortem*:

— En la clavícula derecha se observa un área de remodelación ósea en forma de cayo óseo bien consolidado ubicado en tercio medio del cuerpo, compatible fractura *ante mortem* de larga data, con desplazamiento del eje longitudinal.

El EAAF pudo radiografiar los restos el día 26 de septiembre del 2016, trasladando los restos solo por el día a las instalaciones de la Coordinación de Servicios Periciales de la PGR acompañados del Ministerio Público de la PGR y peritos de la Comisión Forense. Además, el EAAF hizo una segunda toma de radiografías el día 26 de agosto de 2018, donde no se observaron otras patologías, traumas o rasgos morfológicos.

Cabe destacar que la lesión encontrada sobre la clavícula derecha, podría ser consistente con las lesiones sufridas en un accidente de moto por parte del Sr. Antelmo GUERRERO CASTRO y que describieron sus familiares en entrevista con la Comisión Forense.

III.4. ODONTOLOGÍA

Ante mortem. Los familiares del Sr. Antelmo GUERRERO CASTRO describieron la siguiente información dental:



PGR Nuevo León en el área de medicina legal, genética, química y criminalística, con algunas fotos de la autopsia. Además se obtuvieron algunas actas, oficios y demás documentos donde se registra el levantamiento de cuerpos y los exámenes y diligencias realizadas entre mayo de 2012 y febrero de 2013.

Sin embargo, la Comisión Forense recibió muy poca información sobre las denuncias de desaparición que pudieran estar relacionadas con esta averiguación previa, recibiendo informes parciales sobre un grupo de cerca de 12 personas. La Comisión Forense tampoco recibió información por parte del Ministerio Público sobre las diligencias que se han realizado con anterioridad a esta Comisión para identificar los restos. La información de contexto sobre la investigación de este caso así como las posibles hipótesis de la identidad de sus víctimas es de suma relevancia para la identificación de los 49 restos de esta investigación.

El acceso a la información de contexto así como denuncias de desaparición relacionadas de este caso bajo mandato de investigación de la Comisión Forense se encuentra estipulado en su acuerdo de creación, así como también a las averiguaciones previas y actas circunstanciadas correspondientes, y es de fundamental importancia para contar con toda la información pertinente a cada caso, así como para poder avanzar en nuevas identificaciones de restos aún no identificados.

2. CONDICIONES DE INHUMACIÓN: En el abordaje de casos complejos que involucran un número importante de cadáveres, las condiciones de inhumación de los restos no identificados pueden condicionar el posterior análisis forense de los mismos. Por ello, una inhumación que cuente con registros completos, que se realice en fosas individuales, bien señalizadas son algunas de las condiciones indispensables para facilitar y permitir las posteriores tareas de análisis e identificación. En el presente caso, los restos se encontraban en una fosa común, sin separación de los restos entre sí pero la fosa se encontraba claramente ubicada, con un croquis realizado por peritos locales y personal del cementerio sobre la ubicación de cada cuerpo dentro de la fosa. Este croquis se va actualizando a medida que se extraen los restos. Así mismo, las bolsas de cadáveres utilizadas en la inhumación de estos restos eran de buena calidad lo que facilitó que no se rompieran con el curso del tiempo, imposibilitando de este modo que los restos de distintas bolsas de cadáveres pudieran mezclarse

3. DIFICULTADES ANTE MULTIPLICIDAD DE CÓDIGOS APLICADOS A UN MISMO CADÁVER: Para el presente caso, cada disciplina interviniente de los Servicios Periciales de la PGJ de Nuevo León, asignó un código distinta a cada uno de los cadáveres, sin ninguna conexión con las otras disciplinas, ni mención en los respectivos dictámenes de los otros códigos asignados al mismo cadáver. Así los restos tenían un código otorgado por criminalística, otro por medicina legal y otro por genética. No se encontró en el expediente con un documento que los relacionara con claridad. Esto dificultó y retrasó las tareas de revisión de la Comisión Forense. Se recomienda asignar un código



Los servicios periciales de PGR presentan dos documentos complementarios de autopsia para el CADÁVER 63: el Acta Médica y el Informe de Seguimiento de Necropsia. Los presentaremos uno seguido del otro por ser de la misma institución si bien fueron realizados en días distintos de agosto (25 y 26 de agosto del 2010) del 2010, y en lugares distintos, el primero en la Base Naval de San Fernando, Tamaulipas y el segundo en el SEMEFO de Reynosa, Tamaulipas.

El **Acta Médica** emitida por la entonces Dirección General de los Servicios Periciales de la PGR emitida el 25 de agosto del 2010 señala la presencia lesiones en cráneo y en tórax consistente con las producidas por proyectil de arma de fuego describiendo lo siguiente:

"1.- LESIONES AL EXTERIOR: orificio de entrada con bordes invertidos, de forma oval de 19 x 10 milímetros de diámetro localizada en región frontal izquierda a 1,4 centímetros de línea media anterior y a 155 centímetros del plano de sustentación sin orificio de salida."²³

El **Informe de Seguimiento de Necropsia** realizado por perito de la Dirección General de Coordinación de Servicios Periciales de la PGR en la Delegación Estatal Tamaulipas en la ciudad de Reynosa el día 26 de agosto del 2010 al cadáver indicado como CADÁVER Número 63 señala las mismas lesiones por proyectil de arma de fuego pero ampliando su descripción:

— "LESIONES AL EXTERIOR:

Presenta una herida producida por proyectil disparado por arma de fuego.

1º. Con características de orificio de entrada con bordes invertidos, de forma circular de 19 x 10 milímetros, localizada en región frontal izquierda 1.4 centímetros de la línea media anterior y a 155 centímetros del plano de sustentación sin orificio de salida"

— "LESIONES AL INTERIOR: CRÁNEO: Se realiza incisión retro auricular con colgajo anterior y posterior se retira bóveda craneal con sierra manual encontrando perforación de meninges cerebrales, pérdida de anatomía de hemisferios cerebrales, fractura de piso medio de base de cráneo." Luego se menciona, que la lesión en la región parietal es "PENETRANTE Y PERFORANTE" y que no presenta orificio de salida. Siguiendo una dirección de arriba hacia abajo, de delante hacia atrás y de izquierda a derecha."

— "LESIONES AL INTERIOR: CUELLO: A la disección de tejidos blandos pálidos, esófago y tráquea centrales, al corte libre en su luz. TORAX Y ABDOMEN: se realiza incisión y se abre por plano acostumbrados, no apreciándose lesiones o alteraciones viscerales".

"RESULTADOS: LA PERSONA DE SEXO MASCULINO IDENTIFICADA COMO CADÁVER 63 FALLECIÓ DE LAS ALTERACIONES TISULARES Y VISCERALES CAUSADAS POR EL CONJUNTO DE LESIONES PROVOCADAS POR PROYECTIL DISPARADO POR ARMA DE FUEGO, EN NUMERO DE UNA, PENETRANTE Y PERFORANTE DE CRANEO QUE SE CLASIFICA MORTAL.

La **Autopsia** realizada por peritos de PGJE de Tamaulipas²⁴ el 26 de agosto del 2010, menciona:

²³ Ver Acta Médica que se adjunta.

- "Pertenenencias del occiso lleva consigo lo siguiente: Ninguna."

La Fe Ministerial de Autopsia e Inspección de Cadáver, señalan la siguiente vestimenta asociada a los restos AP39/2011, FOSA 1, CUERPO 1:

- "La descripción del vestuario del occiso es la siguiente: Pantalón de mezclilla Azul de Marca "Calvin Klein", Chamarra no se le distingue el color, Marca Tejas, Talla "XL", Camisa Color Azul con rayas Rojas, Talla "M", Marca "Outdoor Exchang"."
- "Las pertenencias que el occiso lleva consigo son: NINGUNA."

Necropsia, PGJE Tamaulipas:

— "...Se le retira Pantalón de mezclilla azul de marca "Calvin Klein", chamarra no se le distingue el color marca "Tejas" Talla "XL", camisa azul con rayas rojas Talla M, Marca "Outdoor Exchang"."

Examen EAAF, 13 de marzo del 2017: Los peritos del EAAF adscritos a la Comisión Forense examinaron los restos AP39/2011, FOSA 1, CUERPO 1, sin recibir evidencia no biológica asociada a los mismos. En función de la documentación al respecto, no es claro si la vestimenta recuperada con el cuerpo 1 de la Fosa 1 de la AP39 presenta o no similitudes con la descrita por los familiares del Sr. [REDACTED]

V. CAUSA, MODO Y TIEMPO DE MUERTE

La Inspección Ministerial y Levantamiento de Cadáver del 8 de abril del 2011 sobre los restos AP39 F1 C1 señala:

- "Fe de lesiones: No se pueden apreciar a simple vista debido al avanzado estado de descomposición".

La Fe Ministerial de Autopsia e Inspección de Cadáver, señala:

- "Fe de lesiones...herida por proyectil de arma de fuego penetrante de cráneo..."
- "...presentando orificio en región temporal izquierda de 1.1 cm de largo por 8 mm ancho, orificio en región temporal y occipital derecha 2.6 cm de largo por 2.1 cm de ancho, fractura de huesos temporal parietal, occipital derecha, presenta en base de cráneo..."

La Necropsia, realizada el 9 de abril del 2011 por los Servicios Periciales de la PGJ de Tamaulipas, señala en relación a las lesiones de los restos AP39 F1 C1:

- "cráneo...presenta orificio en región temporal izquierda de 1.1 centímetros de largo por 8 milímetros de ancho, orificio en región temporal y occipital derecha de 2.6 centímetros de largo por 2.1 centímetros de ancho, fracturas de huesos temporal, parietal, occipital derecha..."
- "CONSIDERACIONES MEDICO LEGALES:...A CONSECUENCIA DE TRAUMATISMO CRANEO ENCEFALICO, POR PROYECTIL DE ARMA DE FUEGO..."
- "CONCLUSIONES:

Cabeza y cuello:

- Cráneo y mandíbula con fracturas (ver lesiones).
- Vértebras cervicales incompletas (presentes 3ª, 4ª y 5) e integras.

Tórax y abdomen:

- Esternón ausente.
- Arcos costales derechos e izquierdos incompletos con lesiones post-mortem.
- Raquis dorso-lumbar incompleto sin lesión visible.

Miembros:

- Cintura escapular incompleta, solo está presente la clavícula derecha (ver lesiones).
- Cintura pélvica completa e integra.
- Miembros superiores incompletos, con ausencia de los dos radios, del cubito derecho y ausencia de manos, (ver lesiones).
- Miembros inferiores incompletos, (ver lesiones).

TRAUMATISMOS Y LESIONES**Cabeza**

Fracturas múltiples conminutas con importante pérdida de sustancia ósea y deformación plástica generalizada, sin patrón de lesión evidente, reconstrucción imposible. Corte compatible con craneotomía.

Cintura escapular

La clavícula derecha presenta una fractura completa en el cuerpo, con bordes espiculados, con desprendimiento del tejido cortical en borde anterior.

Miembros superiores

- Parte de **cabeza humeral**, aislada, sin poder precisar lateralidad, que presenta al menos tres cortes completos, rectilíneos, con planitud perfecta, el tejido cortical parece presentar características de corte con sierra (estrillado)...
- En el **húmero derecho**, fractura completa que secciona la pieza en su tercio proximal, con pérdida de la cabeza y cuello, en sus caras laterales se describen varios (al menos 6) cortes nítidos, rectilíneos, ligeros de orientación, profundidad y tamaño diferentes, debidos a la acción de un objeto cortante.
- En el **húmero izquierdo**, fractura completa que secciona el hueso en su tercio proximal, con pérdida de la cabeza y cuello, en sus caras anterior y posterior se describen 2 cortes nítidos, rectilíneos, debidos a la acción de un objeto cortante.

HALLAZGO DE MAZO O MARRO:

Al parecer, en abril del 2011 en el curso de las exhumaciones de fosas clandestinas en San Fernando, Tamaulipas, el Ministerio Público de la PGJ de Tamaulipas recuperó en la Fosa 1 de la AP1173 un mazo o marro, sobre el que los peritos de PGR realizan diferentes peritajes que se citan a continuación. La UEIS/SIEDO/PGR solicita a la Dirección de General de Coordinación de Servicios Periciales tres tipos de exámenes del marro mencionado: dactiloscópico, genético y criminalística.

El Dictamen de Criminalística de peritos de la PGR de fecha 26 de abril del 2011 señala que se trata de una herramienta manual, "...de 89.5cm de largo, con mango de madera de color café la cual se encuentra astillada y deteriorada, presenta tierra de color café en toda su estructura, en algunas partes de la misma se observa humedad, la forma de su base es ovalada y mide 13cm de circunferencia en su parte superior es de metal de forma rectangular, mide 18cm por 7cm de color naranja, el cual en algunas partes presenta desprendimiento de pintura en sus extremos su forma es octogonal, misma que presenta tierra de color café. El uso de esta herramienta es utilizada en la industria de la construcción."²⁸ Entre sus observaciones señala que "...El olor que tiene dicho objeto tiene [sic] olor fétido."²⁹

El dictamen concluye que "...por las características físicas del [sic] herramienta antes descrita esta si puede ser utilizada para causar lesiones corporales de tipo contundente a una persona o incluso la muerte; esta dependerá de la fuerza e intensidad con que sea utilizada la misma y el área anatómica que lesiones...". **El dictamen concluye que el mazo o marro "...puede ser utilizado para causar lesiones de tipo contundente, no constándole a la suscrita [es decir, a la perita criminalística de PGR que realiza el dictamen] que este objeto haya sido utilizado para causar la muerte, tormento, lesiones u homicidio."**³⁰

El Dictamen de Dactiloscopia Forense de la PGR de fecha 27 de abril del 2011 concluye que "...derivado del rastreo de fragmentos lofoscópicos sobre una herramienta manual (mazo o marro) de mango de madera y cabeza de metal se determinó que **NO se encontraron huellas latentes para ser estudiadas.**"³¹

El Dictamen de Genética Forense de la PGR de fecha 12 de mayo del 2011 se centra sobre la posibilidad de "...recabar muestras hemáticas, lofoscópicas, óseas, etc..." que pudieran encontrarse en el marro bajo investigación. El dictamen señala que se observó fluorescencia al exponer la superficie externa del marro a luz ultravioleta. Así mismo, señala que al someter a las 88 muestras recolectadas en hisopos de las manchas café rojizo presentes en la superficie metálica del mazo a la reacción de Kastle-Meyer, se obtuvo una reacción positiva ante la fenoltaleína en la muestra con clave 28MI12908. Pero que **"no se encontró material biológico UTIL en el mazo identificado con clave 28MI12908, con el cual obtener perfil genético."**³²

En un segundo Dictamen de Criminalística de Campo de PGR, del 18 de mayo del 2011, el peritaje se centra en tratar de establecer "...si existe un nexo causal entre el objeto o arma (contundente) consistente en un "marro"....Con el tipo de lesiones descritas con aquellas que causaron la muerte a los cadáveres encontrados en las

²⁸ Dictamen de Criminalística de Campo, PGR, 26 de abril del 2011, AP1173/2011, pág. 2.

²⁹ Ídem.

³⁰ Ídem.

³¹ Dictamen de Dactiloscopia Forense, PGR, 27 de abril del 2011, AP PGR/SIEDO/UEIS/197/2011.

³² Dictamen de Genética Forense, PGR, 12 de mayo del 2011, AP PGR/SIEDO/UEIS/197/2011.

playera se encuentra deteriorada principalmente en el lado izquierdo.

- Una camiseta de tirantes, color claro, muy degradada con roturas y manchas color café, sin talla ni marca visible.
- Un calzón tipo bóxer color verde, con resorte color gris que presenta la leyenda "del Rey" en vista anterior medial en color verde, también presenta 2 franjas horizontales, bilaterales de color gris, en vista antero inferior de lado derecho presenta una corona en color gris, talla M. La prenda presenta en vista posterior un corte aproximadamente vertical de 14.5 cm. De lado derecho inferior presenta una costura manual en color azul alrededor de la pierna.
- Una calceta deportiva de color claro, posiblemente era blanca, sin talla ni marca visible, con roturas y manchas de color café.
- Un pantalón de mezclilla de color azul, desteñido, deteriorado, manchado y con roturas, sin marca visible, talla 32. Al frente presenta 3 bolsillos y cierre metálico. En parte trasera presenta 2 bolsillos, la de lado derecho tiene bordado una etiqueta color café sin datos legibles.
- Un calzado de lado derecho, tipo zapato de seguridad, muy degradado, se registran 3 elementos aislados que se presume corresponderían al mismo zapato: suela plástica negra con leyendas en sector inferior "strong work", "Made in México" y otro dato ilegible, unido a la misma plantilla, puntera metálica, distintas telas y costuras internas, agujeta color negro, la suela mide 27.5 cm aproximadamente. Se asocian a nivel de posibilidad, pero no certeza: un fragmento de tela gruesa color beige con forma posiblemente de talón de aproximadamente 5.5x13 cm. Un fragmento de plástico de color beige con dimensiones de: 13x2.7 cm.
- Seis fragmentos de sogas de color café, parecen conformadas por dos conjuntos de fibras vegetales, posiblemente se trate de ixtle entrelazado, largo máximo: 80 cm anudados en 2 regiones dando 40 cm por 2 igual a 80 cm de perímetro aproximadamente.

Cabe señalar la posible coincidencia en la vestimenta reportada por la familia en entrevista, con algunas de las prendas encontradas asociadas a los restos: el pantalón de mezclilla de la talla 32, la playera color azul claro y la camiseta blanca.

IV. CAUSA, MODO Y TIEMPO DE MUERTE

La *Inspección Ministerial y Levantamiento de Cadáver* del 8 de abril del 2011 sobre los restos AP37 F1 C5 señala:

- "Fe de lesiones: Ninguna a simple vista debido al avanzado estado de descomposición".

La Diligencia de Fe Ministerial de Autopsia e Inspección de Cadáver, señala:

- "Herida por proyectil de arma de fuego penetrante de cráneo en región malar izquierda con fractura del maxilar superior y salida en región occipital siendo lo que se observa a simple vista..."
- "...se examina la cavidad craneana la cual se encuentra con fractura de huesos malar, frontal y temporal izquierdo..."

La Autopsia, realizada el 10 de abril del 2011 por los Servicios Periciales de la PGJ de Tamaulipas, señala en relación a las lesiones de los restos AP37 F1 C5:

- Presentaba todas las piezas dentarias.
- Presentaba amalgamas/rellenos odontológicos en dos molares inferiores, sin recordar específicamente que piezas.
- Al parecer no tenía todas sus muelas cordales erupcionadas, ya que nunca se había quejado del dolor.
- Presentaba restauración decorativa de tipo "fenestra" de color platino en los incisivos centrales y en un incisivo lateral superior, sin recordar lateralidad.
- Presentaba diastema intersticial entre incisivos centrales superiores, razón por la que se había colocado una corona fenestrada que cubría el distanciamiento entre incisivos.
- Línea dentaria pareja y dientes blancos.

Post mortem: La Fe Ministerial de Autopsia e Inspección de Cadáver de la PGJ Tamaulipas señala:

- "...DENTADURA Incompleta..."
- "...Corona metálica plateada en incisivo central izquierdo..."
- "...se extraen las piezas dentales caninos 33, 43 y 38, las cuales quedan embaladas y en conservación de los peritos de la Procuraduría General de Justicia del Estado el análisis correspondiente."

El Informe Médico Legal, PGJ de Tamaulipas:

- Señala que los restos presentan una "Dentadura: Mal... Faltan Piezas dentarias: Si... Prótesis: Presenta corona metálica en incisivo central izquierdo en maxilar superior..."

Acta Médica, PGR:

- Sin información al respecto.

El documento de "Química Forense", con folio 654/2011, indica que el 15 de abril del 2011 se recolectaron "**piezas molares**" del "CUERPO ONCE, FOSA CUATRO" en el área del SEMEFO. Las cuales "están preservadas en un bote de plástico transparente".

El Informe del Departamento de Odontología Forense del 2011, elaborado por la entonces Dirección General de Coordinación de Servicios Periciales de la PGR, indica en sus conclusiones:

- "...se estima que tiene una edad odontológica probable de 25 + 3 años, por las características morfológicas dentales que muestra, así como por sus estructuras adyacentes y por el número de órganos dentarios presentes y ausentes."
- "...presenta tratamiento de prótesis fija, siendo una corona $\frac{3}{4}$ de metal plateado en el incisivo central superior izquierdo, con soporte en la cara mesial del incisivo central superior derecho."
- "... presenta tratamiento de exodoncia (extracción) en el primer molar inferior derecho"
- "... presenta obturación con amalgama oclusal y prolongación vestibular en el primer molar inferior izquierdo
- "... presenta fractura de corona en las caras oclusal y vestibular del tercer molar inferior derecho"

Examen EAAF, 02 de abril de 2014: En el examen inicial de los restos AP197 F4 C11 no se observó la presencia de del incisivo central superior izquierdo; sin embargo, en una segunda revisión en el año 2018, apareció el incisivo central superior izquierdo el cual tiene un arreglo odontológico de una corona fenestrada plateada. El



único a cada cadáver bajo análisis y que todas las disciplinas involucradas lo adopten. En el caso de que por reglamentos internos de cada laboratorio interviniente se deba asignar un código interno y por ello diferente al de origen, deben asentarse en la documentación ambos códigos. Esto evita la fragmentación de la información, la pérdida de la misma, minimiza la posibilidad de errores en la codificación y facilita el trabajo a la hora de integrar e interpretar resultados.

4. SITUACIÓN DE CAUSA DE MUERTE: Existe una divergencia conceptual entre la PGJ de Nuevo León y la PGR en relación a lo que la legislación mexicana permite en materia de pronunciamiento sobre causa de muerte. Sería recomendable que todas las instituciones intervinientes a nivel nacional se rigieran por los mismos parámetros y que contemplaran los lineamientos internacionales al respecto.

5. DESTRUCCIÓN DE LA ROPA: En el presente caso, existe un documento en el que el Ministerio Público manda destruir las ropas de los occisos por "razones de seguridad". Este tipo de medidas están reñidas con las buenas prácticas y perjudican la investigación al eliminar una fuente de información muy importante.

Las prendas y objetos personales son evidencias que deben recibir el mismo tratamiento que los restos óseos o cadáveres; deben ser fotografiados, acondicionados, analizados y preservados. Al igual que el material biológico, si es correctamente manipulado, no representa peligro o riesgo alguno.

6. DEFICIENCIAS EN EL SEGUIMIENTO DE LOS PROCESOS DE IDENTIFICACIÓN DE RESTOS: El día 6 de junio del 2012, la Procuraduría General de Justicia del estado de Nuevo León emitió un Dictamen con los perfiles genéticos de los occisos, incluyendo el del OCCISO 48. La familia del Sr. [REDACTED] presentó la denuncia de su desaparición el día 4 de septiembre del 2015 ante la PGJ de Ciudad Victoria, Tamaulipas, ocasión en que le extrajeron muestras hemáticas a su padre con fines identificatorios. Asimismo, se procesaron muestras de cabello de la hermana del desaparecido, Sra. [REDACTED], entregadas en una maleta por el padre del Sr. [REDACTED] el 1 de abril de 2016.

Es decir que desde abril de 2016 el Departamento de Genética de PGJ de Nuevo León contaba con el perfil genético de los OCCISOS del incidente de Cadereyta y con los perfiles genéticos del padre y de la hermana completa del Sr. [REDACTED] para poder realizar la confronta y llegar a una identificación positiva. Sin embargo, el dictamen de genética forense de confronta entre los perfiles genéticos de padre y hermana completa con los restos del OCCISO 48, se presentó el 20 de octubre de 2016, un año después de la muestra donada por el padre, y 6 meses después de la muestra donada por la hermana.

En suma a ello, el oficio donde se informa sobre "una posible coincidencia" por parte del área de genética forense a la Dirección General Jurídica y Agentes del Ministerio Público, ambas de la PGJ de Nuevo León, se realiza el 6 de abril de 2017, 6 meses después del Dictamen de confronta.



- "Orificio de entrada en el hueso frontal del lado izquierdo en la línea a media por debajo del cuero cabelludo de 0.2 cm y de forma estelar"
- "CONCLUSIONES: LA MUERTE DEL REFERIDO: OCCISO: N/N MASCULINO (SF 63) Esta es como consecuencia de SHOCK HIPOVOLEMICO POR LESION DE ORGANO NO LEGIBLE CAUSADA POR PROYECTIL DE ARMA DE FUEGO."²⁵

La **Inspección Ministerial de Cadáver y Autopsia de la PGJE de Tamaulipas** con fecha 26 de agosto del 2010, señala en su sección "FE DE LESIONES: " Presenta un orificio al parecer producido por un disparo de arma de fuego con entrada en región frontal al lado izquierdo de la línea entre la piel y el cuero cabelludo".

ANÁLISIS Y OPINIÓN MÉDICO LEGAL DEL EAAF, REALIZADA POR EL DR. [REDACTED] EL 29 de enero de 2018 EN LAS INSTALACIONES DEL INCIFO:

El 29 de enero de 2018, el consultor externo del EAAF Dr. [REDACTED] practicó el análisis médico forense, en las instalaciones del INCIFO Ciudad de México.

ASPECTOS GENERALES DEL CADÁVER

En el interior de bolsa mortuoria de color blanco, con marcas de identificación.

Se encuentra, en otra bolsa blanca, el cuerpo cuasi-completo de un individuo único de sexo masculino, previamente necropsiado con apertura mento-púbica sin apertura del cráneo.

En la misma bolsa se encuentran:

- Una bolsa de plástico rojo con varias bolsas de papel kraft que contienen varios elementos óseos, esqueletizados, que sirvieron para estudio antropológico.
- Dos bolsas de plástico rojo con restos de tejidos blandos putrefactos.

Vestimenta

Ausentes.

Examen externo e interno

Permanecen la mayor parte de los tejidos blandos en estado putrefacto con piel acartonada y músculos putrefactos y desecados:

- A nivel de la cara externa del brazo derecho en su tercio medio se describe un tatuaje negro en V o 1 de 3 por 2,5 cm.
- A nivel de la cara externa del brazo izquierdo en su tercio superior se describe un tatuaje negro de letras cursivas y en el tercio medio un tatuaje negro dibujando un gran 8.
- en la cintura pélvica se observan órganos sexuales masculinos con vello púbico negro.

Cabeza y cuello:

²⁴ Perito Médico Forense Dr. [REDACTED]

²⁵ Autopsia, Servicios Periciales de PGJE de Tamaulipas, 26 de agosto del 2010.

- A) La muerte del referido (a): CADÁVER No.1 FOSA (1) EJIDO LAS NORIAS.
- B) Fue como consecuencia de: TRAUMATISMO CRANEO-ENCEFÁLICO
- C) Producido por: PROYECTIL ARMA DE FUEGO."

DICTAMEN MÉDICO LEGAL DEL EAAF, 21 DE JUNIO DE 2017:

El *Dictamen Médico Legal* del EAAF, realizado por el Dr. [REDACTED] médico forense consultor del EAAF, presenta las siguientes conclusiones:

"El 21 de junio de 2017, se practicó el análisis médico forense, en las instalaciones del INCIFO, Ciudad de México"

ASPECTOS GENERALES DEL CADÁVER

En el interior de bolsa mortuoria de color blanco, con marcas de identificación,

Se encuentran 13 bolsas de papel Kraft que contienen elementos óseos completamente esqueletizados de un individuo único de sexo masculino.

En la misma bolsa se encuentra:

- Una bolsa de plástico rojo con restos de tejidos blandos putrefactos.

Vestimenta

Ausentes.

Examen externo e interno

Esqueletización completa.

Cabeza y cuello:

- Cráneo y mandíbula con fracturas (**ver lesiones**).
- Hueso hioides con desarticulación del cuerno izquierdo, y cartilagos osificados.
- Vértebras cervicales incompletas con fracturas (falta la 5ª) (**ver lesiones**).

Tórax y abdomen:

- Esternón y arcos costales completos e íntegros.
- Raquis dorso-lumbar completo (**ver lesiones**).

Miembros:

- Cintura escapular completa (**ver lesiones**).
- Cintura pélvica completa (**ver lesiones**).
- Miembros superiores completos a excepción del húmero izquierdo (**ver lesiones**).
- Miembros inferiores completos a excepción de la rótula izquierda (**ver lesiones**).

TRAUMATISMOS Y LESIONES

Miembros inferiores

- En el **fémur derecho**, en su tercio distal se aprecian al menos 6 cortes rectilíneos, nítidos, superficiales y profundos perpendiculares, a nivel de sus caras anterolateral interna y postero-lateral externa, con pérdida de sustancia ósea en el cóndilo interno; dichos cortes seccionan el elemento óseo en 3 piezas, resultado de la acción de un objeto cortante.
- La **tibia derecha** presenta un corte nítido y plano a nivel del borde antero lateral externo del plato tibial, con pérdida de sustancia ósea. Evidencia de 2 cortes nítidos superficiales en borde lateral externo de lado derecho
- En el **fémur izquierdo**, en el cóndilo interno a nivel de su cara anterior, un corte nítido rectilíneo de 4 cm, en la cara posterolateral externa se observan al menos 4 cortes superficiales nítidos paralelos debidos a la acción de un objeto cortante.
- La **rótula izquierda** en su cara anterior presenta un corte nítido, completo, transverso, que secciona su parte inferior, con pérdida de sustancia ósea, resultado de la acción de un objeto cortante.
- En la cara antero lateral externa de la **tibia izquierda**, en su extremo proximal, se aprecia un corte plano, nítido con pérdida de sustancia ósea, el cual secciona la pieza. En la tuberosidad tibial se observan a nivel de tejido cortical un estriado debido a la acción de un objeto cortante dentado.

DISCUSIÓN DEL CASO

- Las lesiones descritas son peri-mortem y parecen resultado de la acción de un objeto cortante posiblemente dentado a nivel de los miembros.
- El cuerpo fue desmembrado en miembros superiores, a nivel del tercio proximal de los brazos y en miembros inferiores a nivel de las rodillas.

CONCLUSIONES

- Las causas y circunstancias de la muerte, debido a la escasez de los elementos y la ausencia de patrón de lesión a nivel craneal no se pueden precisar. La muerte puede estar relacionada a lesiones craneoencefálicas.
- La manera de muerte es violenta por homicidio.

HALLAZGO DE MAZO O MARRO:

Al parecer, en abril del 2011 en el curso de las exhumaciones de fosas clandestinas en San Fernando, Tamaulipas, el Ministerio Público de la PGJ de Tamaulipas recuperó en la Fosa 1 de la AP1173 un mazo o marro, sobre el que los peritos de PGR realizan diferentes peritajes que se citan a continuación. La UEIS/SIEDO/PGR solicita a la Dirección de General de Coordinación de Servicios Periciales tres tipos de exámenes del marro mencionado: dactiloscópico, genético y criminalística.

El Dictamen de Criminalística de peritos de la PGR de fecha 26 de abril del 2011 señala que se trata de una herramienta manual, "...de 89.5cm de largo, con mango de madera de color café la cual se encuentra astillada

fosas de San Fernando, Tamaulipas de acuerdo con las respectivas necropsias..."³³ de la A.P. PGR/SIEDO/UEIS/197/2011.

El perito señala que después de haber tenido acceso y analizado las necropsias de 120 restos recuperados de dichas fosas, señala lo siguiente: "...Por el estado físico que guarda el marro motivo de estudio, como son el olor fétido y los restos de tejido, se infiere que estos pudieran ser restos al parecer orgánicos. Por el lugar en donde fue localizado el referido marro, mismo que corresponde a una de las fosas relacionadas con la presente indagatoria, se infiere que este objeto si pudo estar relacionado con los hechos." Agrega: "...por el tipo de lesiones que presentaron la mayoría de los cadáveres localizados dentro de las diversas fosas clandestinas, las cuales corresponden a traumatismo craneoencefálico producido por objeto contundente, estas lesiones se pudieron producir con un objeto de las mismas características que el marro en cuestión, por lo tanto se llega a la siguiente Conclusión ÚNICA: Se establece que **Si existe correspondencia directa** entre el marro motivo de análisis y los diversos cadáveres localizados en las fosas ubicadas en San Fernando, Tamaulipas, además de que las lesiones presentadas por la mayoría de los cadáveres corresponden en general a las producidas por un objeto contundente de las mismas características que el marro motivo del estudio, lo cual se podría corroborar con los resultados de Genética Forense."³⁴

El EAAF considera que teniendo en cuenta que no ha habido una corroboración por la vía genética de la relación entre el marro en cuestión y las víctimas, la conclusión de criminalística citada con anterioridad debería hablar de "consistencia" en lugar de "correspondencia directa" entre el mazo y los cadáveres de las fosas de San Fernando, Tamaulipas.

TIEMPO DE MUERTE:

En el Acta de Defunción de los restos AP151/2011, FOSA 2, CUERPO 1, no indica la fecha de defunción.

Al respecto, a la Necropsia realizada por la PGJ de Tamaulipas el 26 de abril de 2011, manifiesta sobre tiempo de muerte lo siguiente: "...ESTA PERSONA TIENE DE MAS DE 60 DIAS FALLECIDA..."

El EAAF no se pronuncia al respecto debido a que las múltiples inhumaciones, exhumaciones y periodos de conservación en heladeras desde su recuperación, hace ya casi 7 años, ya han modificado la posibilidad de brindar una estimación aproximada.

La **fecha aproximada de la muerte** del [redacted] **sería entre el 6 de enero del 2011**, fecha en que sus vecinos acreditaron que fue sustraído durante la madrugada de su domicilio **y el 25 de abril del 2011**, fecha del hallazgo de sus restos.

V. CONCLUSIONES DEL EXAMEN DEL EAAF, EN EL MARCO DE LA COMISIÓN FORENSE

1. Se trata de un individuo de sexo masculino, de una edad al momento de la muerte de entre 30 a 46 años de edad y de una estatura de 174.33 cm +/- 4.15 cm (170.18 cm – 178.48 cm).

³³ Dictamen en Criminalística, PGR, 18 de mayo del 2011.

³⁴ Ídem.

- "EXAMEN TRAUMATOLÓGICO: Presenta herida por proyectil de arma de fuego, penetrante de cráneo en región malar izquierda con fractura maxilar y salida en región occipital"
- "CONCLUSIONES:
 - La muerte del referido (a): NO IDENTIFICADO. FOSA 1 ARENAL 5.
 - Fue como consecuencia de: HERIDA DE PROYECTIL DE ARMA DE FUEGO, PENETRANTE DE CRÁNEO".

DICTAMEN MÉDICO LEGAL DEL EAAF, 19 DE JUNIO DE 2018:

El *Dictamen Médico Legal* del EAAF, realizado por el Dr. José Luis Prieto, médico forense consultor del EAAF. Es importante señalar que el dictamen del Dr. Prieto se realizó antes de que se obtuvieran los últimos resultados genéticos de la CGSP de la PGR y del EAAF y por lo tanto algunas piezas descritas en el como la mandíbula y el "Cráneo 2", han sido posteriormente descartados como pertenecientes a los restos AP37 F1 C5 por la vía genética. El dictamen del Dr. Prieto presenta las siguientes conclusiones:

"Durante los días 18 y 19 de junio de 2018, se practicó el análisis médico forense en las instalaciones del Instituto de Ciencias Forenses (INCIFO), en la Ciudad de México D.F.

Se procede a la apertura de la bolsa de cadáver con el número de averiguación previa: AP37-F1-C5 (fotografía n°1) constatándose los siguientes hallazgos:

MATERIAL EXAMINADO

En el interior de la bolsa de cadáver se observa la presencia de un total de 15 bolsas rotuladas, conteniendo los siguientes elementos óseos, correspondientes a un mínimo de dos individuos:

- Cráneo 1 y atlas
- Cráneo 2
- Mandíbula
- Clavículas, omóplatos, esternón, hioides
- Columna vertebral
- Arcos costales izquierdos
- Arcos costales derechos
- Miembro superior izquierdo
- Miembro superior derecho
- Cintura pélvica
- Fragmentos de vértebras lumbares y coxis
- Miembros inferiores
- Mano izquierda
- Pie izquierdo
- Pie derecho

material metálico cubre por completo la superficie lingual así como y los bordes distal, incisal y mesial. Este último borde presenta un relleno metálico adherido a la corona, ocupando el espacio del diastema.

- Presencia en vida de 31 piezas dentarias.
- Ausencia ante mortem: molar inferior derecho (4.6).
- No se registra desgaste dental.
- Los dientes anteriores superiores presentan decoloración color blanquecina, con textura por hipoplasia de esmalte en forma generalizada.
- La fractura observada en el tercer molar inferior derecho (4.8) presenta bordes filosos en parte superior y superficie lisa en cuello, posiblemente se trate de una fractura post mortem.

En opinión del EAAF la información odontológica aportada por los familiares del Sr. GUERRERO CASTRO en es consistente con la información odontológica extraída del examen de los restos AP197 F4 C11 y la presencia de la restauración decorativa de tipo "fenestra" señalada por sus familiares y observada en todos los análisis periciales practicados sobre el cadáver AP197 F4 C11, desde el año 2011 hasta la actualidad, se trata de una información de valor identificadorio, por la especificidad que presenta.

III.5. DACTILOSCOPIA

La Fe Ministerial de Autopsia e Inspección de Cadáver de la PGJ de Tamaulipas sobre los restos AP197 F4 C11 de fecha 15 de abril del 2011, señala que personal pericial de PGR tomó huellas dactilares, procedimiento que consistió en "...lavar ambas manos de cadáver aplicando tinta indeleble con un rodillo para posteriormente fijarlas en cintillos de papel, **obteniendo resultados...**"

El 24 de abril de 2011, la PGJ de Tamaulipas emite el Informe de Dactiloscopia³⁵, indicando que entre los días 12 y 15 de abril tomaron huellas de 40 cuerpos, provenientes de San Fernando. En el informe referente al "Cadáver 11 fosa 4" expresa que: "Cadáver 11 fosa 4.-...el cual presentaba fenómenos cadavéricos como adipocira, no teniendo óptima la situación de ambas manos apreciándose degradación en los pulpejos por lo cual no se realiza la toma de huellas dactilares.". "RESULTADOS:.. Aplicada la metodología ya descrita en forma conjunta con el desarrollo técnico especificado, da como resultado que **NO SE OBTUVIERON HUELLAS DACTILARES DEL CUERPO NUMERO 14**"³⁶

Luego de reiterados pedidos desde el inicio de la Comisión Forense, para obtener el dictamen dactiloscópico forense de PGR correspondiente, en agosto del 2015, PGR entregó al EAAF un Dictamen de Dactiloscopia³⁷ de fecha 4 de mayo del 2011. Dicho dictamen señala que los peritos de dactiloscopia de la PGR amputaron los dedos pulgar e índice de la mano derecha de los restos AP197 F4 C11 con el fin de obtener huellas dactilares cuyas conclusiones fueron: "SEGUNDA: Al realizar la confronta dactiloscópica de las impresiones dactilares de los cadáveres humanos relacionados con la AP 138/2011 de la Procuraduría General de Justicia de Estado de

³⁵ Se adjunta el Informe de Dactiloscopia de PGJ de Tamaulipas, oficio 662/2011, A.P. 138/2011

³⁶ El dictamen de dactiloscopia en sus conclusiones habla del CUERPO 14, sin embargo, el dictamen le corresponde al CUERPO 11. Es un error ortotipográfico del dictamen.

³⁷ Se adjunta el Dictamen de Dactiloscopia (Necrodactilia) de PGR, folio 34362.



Por estas diversas razones, los familiares del Sr. [REDACTED] tuvieron que esperar dos años y meses desde la primera denuncia, para poder concluir el proceso de identificación de su familiar.

El EAAF considera de suma importancia como parte del mandato de la Comisión Forense examinar este caso, en donde los procesos de identificación y notificación a sus respectivos familiares parecen haberse detenido al poco tiempo de haber comenzado en el año 2012, enviando los restos confirmadas a una fosa común, con el consiguiente sufrimiento de las familias involucradas.

El EAAF solicita al Ministerio Público a cargo de la averiguación previa AP/121/2012-I-1 de la Procuraduría General de Justicia del estado de Nuevo León, de la Averiguación Previa AP/PGR/NL/GPE-I/1479/D/2012 de la Procuraduría General de la República, al Ministerio Público de la Federación de la Unidad de Investigación de Delitos para Personas Migrantes de la PGR y a dar vista a la Visitaduría General de Asuntos Internos de la Procuraduría General de la República sobre las irregularidades que se describen en el presente dictamen para que inicie la investigación y deslinde de responsabilidades correspondientes.

Respetuosamente,

Dra. [REDACTED]

Antropóloga, EAAF

Mtra. [REDACTED]

Antropóloga, EAAF

EQUIPO ARGENTINO DE ANTROPOLOGÍA FORENSE
FEBRERO 2018

Los siguientes consultores del EAAF contribuyeron para la elaboración del presente Dictamen: Dr.

[REDACTED] Tesista [REDACTED], Mtra. [REDACTED] Lic. [REDACTED]
[REDACTED] y Lic. [REDACTED]



- Cráneo con fracturas, **ver lesiones...**
- Vértebras cervicales completas (solo quedan articuladas la 6ª y la 7ª).

Tórax y abdomen:

- Esternón y arcos costales completos e íntegros, excepto cortes de la necropsia.
- Raquis dorso-lumbar completo e íntegro.
- Órganos internos se encuentran in situ sin ser extraídos en estado de putrefacción muy avanzado.

Miembros:

- Cintura escapular completa e íntegra.
- Cintura pélvica completa e íntegra.
- Miembros superiores cuasi-completos e íntegros (con ausencia de algunas falanges distales).
- Miembros inferiores cuasi-completos e íntegros (por toma de muestras previa a nivel femoral derecho).

TRAUMATISMOS Y LESIONES

Cabeza

Fracturas múltiples con pérdida de sustancia ósea y deformación plástica en la bóveda, la base y el macizo facial:

- Pérdida de sustancia ósea en el borde anterior del parietal izquierdo de 5 por 1 cm.
- En la región frontal anterior izquierda a 1 cm de la línea media anterior y a 2,5 cm encima del arco supraorbitario, se aprecia un orificio circular de aproximadamente 1,5 cm de diámetro con bisel externo con características de un orificio de salida por un proyectil de arma de fuego.
- De este orificio se generan líneas de fracturas:
 - Una hacia arriba y atrás en la línea media terminándose en la sutura coronal.
 - Otras tres hacia abajo terminándose en el arco supra-orbitario, con pérdida de sustancia ósea en el techo y la pared interna de la cavidad orbitaria izquierda.
 - Línea de fractura en la pared anterior del malar izquierdo que se continúa en el borde inferior con pérdida de sustancia ósea en el piso de la órbita izquierda.
- En la región occipital posterior media izquierda a 1,5 cm de la línea media posterior y a 3 cm del borde del foramen magno se aprecia un orificio perfectamente circular de 0,9 cm con bordes regulares y bisel interno con características de orificio de entrada por un proyectil de arma de fuego.
- De este orificio se generan líneas de fracturas:
 - Una hacia arriba y derecho terminándose en la sutura lambdoidea.
 - Otra hacia abajo e izquierdo terminándose en el orificio externo del conducto carotideo izquierdo.
 - Se observa una fisuración en temporal izquierdo, por encima de la apófisis mastoides, hacia el conducto auditivo.

Cabeza

Fracturas múltiples con pérdida de sustancia ósea y deformación plástica en la bóveda y la base, sin patrón de lesión evidente:

- Fractura con pérdida de sustancia ósea del arco cigomático derecho.
- Línea de fractura transversa en la parte posterior de la bóveda, de la región fronto-temporal derecha hasta la región temporal izquierda, con fisuraciones secundarias perpendiculares, involucrando el parietal derecho y occipital.
- Fractura transversa, en forma de arco cóncavo hacia abajo, del occipital, por debajo de la precedente, con dos líneas secundarias perpendiculares hasta el foramen magnum.
- Fracturación pérdida de sustancia ósea en el piso y la pared externa de la órbita derecha.
- Fractura con pérdida de sustancia ósea de la mayor parte del arco cigomático izquierdo y de la escama temporal izquierda.
- Fracturas con pérdida de sustancia ósea de la mayor parte del piso medio de la base.
- En la mandíbula, fractura transversa completa a nivel del diente 44 con pérdida de sustancia parcial en el cuerpo lado derecho y completa de la rama ascendente derecha.

Cuello

- Fractura completa del axis, a nivel de la lámina izquierda (con pérdida de sustancia ósea con bisel interno) y de la parte derecha del cuerpo vertebral,
- Fractura completa de la 3ª vértebra cervical, a nivel de la lámina izquierda (con pérdida de sustancia ósea de forma semi-circular) y de la parte media del cuerpo vertebral.

Esas dos lesiones pueden posiblemente ser resultado de la acción de un proyectil de arma de fuego.

Cintura escapular

- En la epifisis proximal de la clavícula derecha se observa un corte completo, nítido, transverso, que secciona por completo el extremo esternal, lesión que parece resultado de la acción de un objeto cortante.

Cintura pélvica

- En el coxal izquierdo se observa a nivel de la fosa iliaca una fractura incompleta con deformación plástica y pérdida de sustancia ósea de 2 cm de diámetro, lesión que parece resultado de la acción de un objeto contundente.

Miembros superiores

- En el húmero derecho, fractura completa conminuta que secciona el hueso en su tercio próximo cerca del cuello, en la fractura y en sus extremos adyacentes se describen varios (al menos 10) cortes finos, rectilíneos, ligeros de orientación, profundidad y tamaño diferentes, debidos a la acción de objeto cortante.

Miembros inferiores

y deteriorada, presenta tierra de color café en toda su estructura, en algunas partes de la misma se observa humedad, la forma de su base es ovalada y mide 13cm de circunferencia en su parte superior es de metal de forma rectangular, mide 18cm por 7cm de color naranja, el cual en algunas partes presenta desprendimiento de pintura en sus extremos su forma es octogonal, misma que presenta tierra de color café. El uso de esta herramienta es utilizada en la industria de la construcción."¹⁹ Entre sus observaciones señala que "...El olor que tiene dicho objeto tiene [sic] olor fétido."²⁰

El dictamen concluye que "...por las características físicas del [sic] herramienta antes descrita esta si puede ser utilizada para causar lesiones corporales de tipo contundente a una persona o incluso la muerte; esta dependerá de la fuerza e intensidad con que sea utilizada la misma y el área anatómica que lesiones...". **El dictamen concluye que el mazo o marro "...puede ser utilizado para causar lesiones de tipo contundente, no constándole a la suscrita [es decir, a la perita criminalística de PGR que realiza el dictamen] que este objeto haya sido utilizado para causar la muerte, tormento, lesiones u homicidio."**²¹

El Dictamen de Dactiloscopia Forense de la PGR de fecha 27 de abril del 2011 concluye que "...derivado del rastreo de fragmentos lofoscopicos sobre una herramienta manual (mazo o marro) de mango de madera y cabeza de metal se determinó que **NO se encontraron huellas latentes para ser estudiadas.**"²²

El Dictamen de Genética Forense de la PGR de fecha 12 de mayo del 2011 se centra sobre la posibilidad de "...recabar muestras hemáticas, lofoscópicas, óseas, etc..." que pudieran encontrarse en el marro bajo investigación. El dictamen señala que se observó fluorescencia al exponer la superficie externa del marro a luz ultravioleta. Así mismo, señala que al someter a las 88 muestras recolectadas en hisopos de las manchas café rojizo presentes en la superficie metálica del mazo a la reacción de Kastle-Meyer, se obtuvo una reacción positiva ante la fenoltaleína en la muestra con clave 28MI12908. Pero que **"no se encontró material biológico UTIL en el mazo identificado con clave 28MI12908, con el cual obtener perfil genético."**²³

En un segundo Dictamen de Criminalística de Campo de PGR, del 18 de mayo del 2011, el peritaje se centra en tratar de establecer "...si existe un nexo causal entre el objeto o arma (contundente) consistente en un "marro"....Con el tipo de lesiones descritas con aquellas que causaron la muerte a los cadáveres encontrados en las fosas de San Fernando, Tamaulipas de acuerdo con las respectivas necropsias..."²⁴ de la A.P. PGR/SIEDO/UEIS/197/2011.

El perito señala que después de haber tenido acceso y analizado las necropsias de 120 restos recuperados de dichas fosas, señala lo siguiente: "...Por el estado físico que guarda el marro motivo de estudio, como son el olor fétido y los restos de tejido, se infiere que estos pudieran ser restos al parecer orgánicos. Por el lugar en donde fue localizado el referido marro, mismo que corresponde a una de las fosas relacionadas con la presente indagatoria, se infiere que este objeto si pudo estar relacionado con los hechos." Agrega: "...por el tipo de

¹⁹ Dictamen de Criminalística de Campo, PGR, 26 de abril del 2011, AP1173/2011, pág. 2.

²⁰ Ídem.

²¹ Ídem.

²² Dictamen de Dactiloscopia Forense, PGR, 27 de abril del 2011, AP PGR/SIEDO/UEIS/197/2011.

²³ Dictamen de Genética Forense, PGR, 12 de mayo del 2011, AP PGR/SIEDO/UEIS/197/2011.

²⁴ Dictamen en Criminalística, PGR, 18 de mayo del 2011.

2. La **identificación positiva** de los restos **AP151 F2 C1** con quien en vida respondiera al nombre de _____ ha sido confirmada a través de la comparación de perfiles genéticos de sus familiares y los restos mencionados; comparación del perfil biológico de los restos mencionados con la información *ante mortem* o física proporcionada por sus familiares; y comparación de información de antecedentes de la desaparición de _____ lugar de hallazgo de los restos AP151 F2 C1 .

3. En opinión del EAAF, la **causa de muerte es:**

- La causa de la muerte son lesiones vasculares y de órganos intra-abdominales con choque hemorrágico, resultado de la acción de un proyectil.
- La manera de muerte es violenta por homicidio.

DISCUSIÓN DEL CASO:

- Las lesiones descritas a nivel de la pared abdominal son peri-mortem y parecen resultado de la acción de un proyectil, aunque solo se aprecia un orificio hipocondrial anterior (que parece posiblemente orificio de salida).
- La lesión a nivel del malar derecho es de etiología indeterminada.

VI. OBSERVACIONES Y/O RECOMENDACIONES

1. ACCESO A EXPEDIENTES Y DICTÁMENES: Es importante señalar que desde septiembre del 2013, fecha de inicio de la Comisión Forense, hasta junio del 2015 el EAAF no tuvo acceso a los dictámenes periciales de PGR en el área de genética, criminalística, odontología, dactiloscopia y antropología ni a las averiguaciones previas sobre fosas clandestinas de San Fernando, Tamaulipas, que le competen y que incluyen los restos AP151/2011 F2 C1, identificados a partir del presente dictamen como pertenecientes a _____ documentación entregada al EAAF por parte de PGR en este sentido constaba hasta junio del 2015 sólo de cuadernillos por cadáver titulados "Fichas de Identidad", en donde en hojas separadas se encontraban: huellas dactilares; un pequeño cuadro del departamento de antropología, donde en general sólo se repite la información que consta en el Acta Médica de PGR; una tabla con el perfil genético de los restos; una sección sobre odontología, sin duda la más completa; y, fotos del cadáver, que tampoco forman parte de un dictamen. Ninguna de estas hojas está firmada por peritos. Odontología Forense de PGR presentó al EAAF otra documentación titulada "Informe", en donde los peritos de PGR tampoco firman el documento.

PGR también entregó al EAAF en el 2013 y 2014 tablas conteniendo perfiles genéticos de restos correspondientes a las fosas clandestinas de San Fernando, acompañados en parte por electroferogramas; pero recién en agosto del 2015 entregó todos los dictámenes de restos no identificados. En cuanto a restos identificados dentro de la Averiguación Previa AP/PGR/SIEDO/UEIS/197/2011, información que debía entregarse a Comisión Forense según mandato de la misma desde el inicio, después de más de seis meses de iniciada la Comisión Forense, entregó información forense sobre restos ya identificados de esta investigación ante inconsistencias encontradas en los estudios genéticos realizados por PGR en el 2011.

A pesar de reiterados pedidos en el marco de la Comisión Forense sobre acceso a los expedientes de esta investigación sobre fosas clandestinas de San Fernando, Tamaulipas, y en particular, a los dictámenes periciales de

HALLAZGOS

A continuación se describen aquellos hallazgos relativos a lesiones relacionadas con la causa y circunstancias de la muerte, o aquéllos que requieran un diagnóstico diferencial con las mismas.

Cráneo y Mandíbula

Cráneo '1'

No muestra signos de apertura necrósica previa.

- Gran defecto óseo correspondiente a esplacnocráneo con excepción del zigomático izquierdo (que se encuentra desarticulado) (Fotografía n°2). Se asocia a línea de fractura transversal del ala mayor derecha del esfenoides que se continúa con la diástasis de la sutura anterior de la escama del temporal y temporo-occipital a nivel de la base (Fotografía n°3). Por el lado contralateral, fractura lineal que discurre paralela a la sutura coronal en su último segmento (C3) y se continúa con la fractura vertical del ala mayor del esfenoides y la dehiscencia de la sutura esfeno-temporal a nivel de la base, asociada a un defecto óseo del vértice del peñasco a nivel del agujero rasgado anterior (fotografía n°4).
- Pequeño defecto óseo en la porción derecha de la lámina cribosa del etmoides.
- Se procede a la apertura craneal mediante serrado horizontal de la calota, observándose dos pequeñas soluciones de continuidad en la base, en (1) porción cribosa derecha del etmoides y (2) extremo anterior del peñasco del temporal a nivel del agujero rasgado anterior (fotografías n°5, n°6, y n°7: detalle).

Cráneo '2'

- Formado por dos fragmentos correspondientes a región parietal bilateral y porción superior de occipital.
- En parietal izquierdo se observa la sección de una ventana triangular, consistente con área de toma de muestra.
- Los márgenes de los fragmentos examinados son irregulares, con algunas pequeñas fisuras asociadas, consistente con la acción de un evento de alta energía.

Mandíbula

- Fractura de la rama izquierda con ausencia de fragmento distal al tercer molar (3.8). La fractura muestra márgenes irregulares, espiculados (No parece congruente con el cráneo '1').

Tórax y Abdomen

Vértebras:

- Fractura con pérdida de sustancia ósea (PSO) que afecta a la mitad izquierda del cuerpo y arco vertebral de L3 y L4 (fotografía n°5).
- Fractura completa del pedículo y hemicuerpo izquierdo e incompleta del pedículo derecho de L5 (fotografía n°5).
- Fractura longitudinal de la apófisis transversa de L2.

Todas estas lesiones muestran pequeñas fisuras marginales asociadas.

Arcos costales:

Tamaulipas, enumerados como: ...C-11 F-4... Contra los candidatos de la Base de Datos del Sistema AFIS³⁸; se determinó que **NO** se encontró correspondencia alguna.”

Examen EAAF, 02 de abril de 2014: En el examen del EAAF con fecha de inicio 02 de abril de 2014 sobre los restos AP197 F4 C11 tampoco pudieron tomarse huellas dactilares debido al avanzado estado de descomposición de los restos. En su examen antropológico de los restos AP197 F4 C11, el EAAF constató la presencia parcial de mano derecha, con signos de amputación del dedo pulgar de la mano derecha, compatible con el Dictamen de Dactiloscopia de PGR que obra en la AP197/2011.

III.6. GENÉTICA

La Fe Ministerial de Autopsia e Inspección de Cadáver de PGJ Tamaulipas, de fecha 15 de abril del 2011, indica que el perito de la PGR extrajo un fragmento de fémur izquierdo de los restos AP197 F4 C11, para análisis genéticos con fines identificatorios. Asimismo, esta Fe Ministerial de Autopsia de PGJ Tamaulipas de 2011 indica que peritos en genética de la Unidad de Servicios Periciales de la PGJ de Tamaulipas extrajeron las piezas dentales “33, 43 y 38” con la misma finalidad.

A pesar de haberlo solicitado en múltiples ocasiones en sesiones de Comisión Forense y por escrito, entre la documentación entregada al EAAF por parte del Ministerio Público de PGR y de la Coordinación General de Servicios Periciales de PGR en el marco de la Comisión Forense, el EAAF no recibió las correspondientes **cadena de custodia** sobre las muestras tomadas para genética por el Servicio Forense de la PGJ³⁹ de Tamaulipas.

Asimismo, el EAAF no recibió los correspondientes dictámenes genéticos provenientes del procesamiento de estas muestras durante los primeros dos años de la Comisión Forense. El 25 de agosto del 2015, la Coordinación General de Servicios Periciales de la PGR entregó al EAAF cadenas de custodia sobre la recepción de muestras de los restos de la Fosa 4 de la AP197/2011, tomadas en la Ciudad de Matamoros –sin especificar cuántas y cuáles muestras se recibieron por cada cadáver-.

El 8 de julio de 2011 la PGR emite el Dictamen en Genética Forense, Folio N°56825, donde presenta el perfil genético de los 120 cadáveres recuperados en las fosas de San Fernando, Tamaulipas, en dicho documento figura el perfil genético del **CADÁVER 11 FOSA 4**, que correspondería a al **AP197 C11 F4**. Es decir que el año 2011 la PGR procesó con éxito las muestras óseas del cadáver y el perfil genético obtenido quedó almacenado en la base de datos para posteriores confrontas.

En el 2014 los peritos de la Comisión Forense, EAAF y CGSP, tomaron nuevamente muestras de los restos AP197 F4 C11. El día 8 de julio del 2014, ambos equipos periciales de la Comisión Forense tomaron cinco muestras -tres de ellas correspondientes a piezas dentales y otras dos correspondientes a fragmentos de fémur derecho-. Dos muestras dentales y una muestra ósea fueron procesadas por laboratorio genético de la Coordinación de Servicios

³⁸ AFIS (Automated Fingerprint Identification System), es la tecnología que “permite la verificación automática de la identidad de las personas mediante la comparación de las huellas dactilares de los ciudadanos” mexicana en este caso [Sistema AFIS].

³⁹ Existe un documento titulado “Cadena de Custodia” de la PGJ de Tamaulipas pero en opinión del EAAF no cumple con los requisitos de la cadena de custodia en el sentido de señalar que perito y/o institución entrega a que perito, en qué fecha, qué piezas, etc.



- Fractura incompleta longitudinal en la bóveda palatina de lado izquierdo.

DISCUSIÓN DEL CASO

- Las lesiones descritas son *peri mortem* y resultado de la acción de un proyectil de arma de fuego.
- Orificio de entrada es en hueso occipital, orificio de salida a nivel del hueso frontal.
- el trayecto del proyectil se describe de atrás hacia adelante, de abajo hacia arriba en un plano sagital. La distancia del disparo no se puede precisar.
- El calibre del proyectil tomando en cuenta las medidas del orificio de entrada puede ser de 9 mm.

CONCLUSIONES:

- Las causas de la muerte son lesiones craneoencefálicas.
- La manera de muerte es violenta por homicidio.

SÍNTESIS Y DIFERENCIAS:

Tal como se desprende del texto que antecede, existen diferencias entre los peritajes citados en el número y ubicación de las lesiones por proyectil de arma de fuego, en relación a la interpretación de las áreas de entrada/salida de los proyectiles y en menor medida sobre la dirección de las lesiones. Finalmente, también existe discrepancia en cuanto a la posibilidad de establecer la posición de la víctima al momento de recibir dichos impactos y la distancia en la que se encontraba la víctima y el emisor de los disparos.

A continuación, sintetizamos estas diferencias en el área afectada:

CRANEO:

a. Sobre la presencia de lesiones en cráneo:

Hay coincidencia en todos los dictámenes del 2010 y del 2017 en interpretar las lesiones observadas en el cráneo como *peri mortem* y como producidas por el paso de un proyectil de arma de fuego. En el Acta Médica (PGR), no se manifiesta causa de muerte. La autopsia de la PGJ de Tamaulipas concluye que la causa de muerte es "SHOCK HIPOVOLÉMICO POR LESIÓN DE ÓRGANO CRANEAL - CAUSADA POR PROYECTIL DE ARMA DE FUEGO." Consecuentemente, el Informe de Seguimiento de Necropsia (PGR), el Acta Médica y el Informe Médico Legal (EAAF) advierten lesiones provocadas por proyectil de arma de fuego en cráneo.

b. Sobre el número de lesiones producidas por el paso de PAF:

El Acta Médica (PGR) señala la existencia de un orificio de entrada de proyectil de arma de fuego en el área frontal pero señala que no se observa orificio de salida. El Informe de Seguimiento de Necropsia (PGR) coincide. El Dictamen Médico Legal del EAAF identifica un orificio de entrada y otro de salida de proyectil de arma de fuego.

c. Sobre la Ubicación de las lesiones ocurridas por el paso de un PAF:

- En el fémur derecho, fractura completa conminuta con pérdida de sustancia ósea, que secciona el hueso en su tercio distal, la epífisis distal esta desprendida con sección completa transversa, perfecta en su planitud, debida a la acción de objeto cortante.
- En la cara lateral interna de la epífisis proximal de la tibia derecho, se observa una lesión contusa circular de 1,5 a 2 cm de diámetro con hundimiento de 3 cm, y presencia de algunos vellos negros, lesión relacionada con la acción de objeto punzo-contundente.
- En el fémur izquierdo, fractura completa conminuta con pérdida de sustancia ósea, que secciona el hueso en su tercio distal, la epífisis distal esta desprendida con sección completa irregular, a su nivel en parte posterior únicamente se aprecian al menos 10 cortes rectilíneos, nítidos, delgados de profundidad y tamaño diferentes, relacionados con la acción de objeto cortante.

DISCUSIÓN DEL CASO

- Las lesiones descritas son peri-mortem y parecen resultado de la acción de diferentes objetos, cortante, contundente, punzante y posiblemente la acción de un proyectil de arma de fuego (a nivel cervical).
- El cuerpo fue descuartizado: en miembros superiores a nivel del tercio proximal de los brazos, en miembros inferiores a nivel del tercio distal de los muslos.

CONCLUSIONES

- La causa de la muerte corresponde a lesiones craneoencefálicas.
- La manera de muerte es violenta por homicidio.

HALLAZGO DE MAZO O MARRO:

Al parecer, en abril del 2011 en el curso de las exhumaciones de fosas clandestinas en San Fernando, Tamaulipas, el Ministerio Público de la PGJ de Tamaulipas recuperó en la Fosa 1 de la AP1173 un mazo o marro, sobre el que los peritos de PGR realizan diferentes peritajes que se citan a continuación. La UEIS/SIEDO/PGR solicita a la Dirección de General de Coordinación de Servicios Periciales tres tipos de exámenes del marro mencionado: dactiloscópico, genético y criminalística.

El Dictamen de Criminalística de peritos de la PGR de fecha 26 de abril del 2011 señala que se trata de una herramienta manual, "...de 89.5cm de largo, con mango de madera de color café la cual se encuentra astillada y deteriorada, presenta tierra de color café en toda su estructura, en algunas partes de la misma se observa humedad, la forma de su base es ovalada y mide 13cm de circunferencia en su parte superior es de metal de forma rectangular, mide 18cm por 7cm de color naranja, el cual en algunas partes presenta desprendimiento de pintura en sus extremos su forma es octogonal, misma que presenta tierra de color café. El uso de esta herramienta es utilizada en la industria de la construcción."¹⁹ Entre sus observaciones señala que "...El olor que tiene dicho objeto tiene [sic] olor fétido."²⁰

¹⁹ Dictamen de Criminalística de Campo, PGR, 26 de abril del 2011, AP1173/2011, pág. 2.

²⁰ Ídem.

lesiones que presentaron la mayoría de los cadáveres localizados dentro de las diversas fosas clandestinas, las cuales corresponden a traumatismo craneoencefálico producido por objeto contundente, estas lesiones se pudieron producir con un objeto de las mismas características que el marro en cuestión, por lo tanto se llega a la siguiente Conclusión UNICA: Se establece que **Si existe correspondencia directa** entre el marro motivo de análisis y los diversos cadáveres localizados en las fosas ubicadas en San Fernando, Tamaulipas, además de que las lesiones presentadas por la mayoría de los cadáveres corresponden en general a las producidas por un objeto contundente de las mismas características que el marro motivo del estudio, lo cual se podría corroborar con los resultados de Genética Forense."²⁵

El EAAF considera que teniendo en cuenta que no ha habido una corroboración por la vía genética de la relación entre el marro en cuestión y las víctimas, la conclusión de criminalística citada con anterioridad debería hablar de "consistencia" en lugar de "correspondencia directa" entre el mazo y los cadáveres de las fosas de San Fernando, Tamaulipas.

TIEMPO DE MUERTE:

En el Certificado de Defunción de los restos AP39/2011, FOSA 3, CUERPO 1, no indica la fecha de defunción.

Al respecto, la Necropsia realizada por la PGJ de Tamaulipas el 9 de abril de 2011, manifiesta sobre tiempo de muerte lo siguiente: "...ESTA PERSONA TIENE DE FALLECIDO MAS DE 15 DIAS..."

El EAAF no se pronuncia al respecto tampoco, debido a que las múltiples inhumaciones, exhumaciones y periodos de conservación en heladeras por las que han pasado estos restos AP39 F1 C3 desde su recuperación, hace 7 años, ya han modificado la posibilidad de brindar una estimación aproximada.

La fecha aproximada de la muerte de _____ **varía entre la primera semana de febrero del 2011 (posiblemente el día 6)**, fecha en que los familiares lo vieron por última vez, **y el 8 de abril del 2011**, fecha del hallazgo de sus restos.

V. CONCLUSIONES DEL EXAMEN DEL EAAF, EN EL MARCO DE LA COMISIÓN FORENSE

1. Se trata de un individuo de sexo masculino, de una edad al momento de la muerte de entre 48 y 62 años, y de una estatura de 169.16 cm +/- 4.49 cm (164.67 cm – 173.66 cm).
2. La **identificación positiva** de los restos **AP39 F3 C1** con quien en vida respondiera al nombre de _____ ha sido confirmada a través de la comparación de perfiles genéticos de sus familiares y los restos mencionados; comparación del perfil biológico de los restos mencionados con la información *ante mortem* o física proporcionada por sus familiares; y comparación de información de antecedentes de la desaparición de _____ fecha y lugar de hallazgo de los restos AP39 F3 C1 .
3. En opinión del EAAF, la **causa de muerte es:**

²⁵ Ídem.

cada disciplina para cada caso, recién en junio del 2015 el EAAF tuvo acceso a la Averiguación Previa AP/PGR/SIEDO/UEIS/197/2011 que concentra 4 averiguaciones previas anteriores sobre esta investigación (AP1114/2011, AP1173/2011, AP1198/2011 y AP197/2011), accediendo entonces a dictámenes e información de contexto de suma relevancia para la identificación de restos que se encuentran allí y recibiendo otros dictámenes hasta el 25 de agosto del 2015, directamente por parte de la Coordinación General de Servicios Periciales de la PGR.

El acceso a los dictámenes periciales e información de contexto de este caso así como también a las averiguaciones previas bajo mandato de investigación de la Comisión Forense se encuentra estipulado en su acuerdo de creación, y es de fundamental importancia para contar con toda la información pertinente a cada caso, así como para poder avanzar en nuevas identificaciones de restos aún no identificados.

En julio del 2017 el EAAF tuvo acceso más amplio a la AP151/2011 de la PGR de Tamaulipas a partir de la atracción ejercida por el fuero federal en febrero del 2017 de esta y otras averiguaciones previas de la misma investigación. De todas maneras, aún falta información que acceder sobre diversos expedientes y actas circunstanciadas relacionadas con esta investigación.

2. INVESTIGACIÓN FRAGMENTADA EN EXPEDIENTES: Como ya se mencionó anteriormente, de los 196 restos recuperados de las fosas clandestinas de San Fernando, Tamaulipas, en abril del 2011 y meses siguientes, aproximadamente 122 cuerpos pasaron a fuero federal ese mismo año; 120 de estos 122 restos se enviaron a la Ciudad de México a mediados de abril del 2011, y quedaron dentro de la AP/PGR/SIEDO/UEIS/197/2011. Esta Averiguación Previa agrupa cuatro averiguaciones previas: AP/PGR/SIEDO/UEIS/197/2011, AP/PGR/TAMPS/MAT-III/1173/2011, AP/PGR/TAMPS/MAT-COE/1198/2011 y AP/PGR/TAMPS/MAT-COE/1114/2011.

Los restantes aproximadamente 74 cuerpos sobre el total de 196 cuerpos, están agrupados en 13 averiguaciones previas de la PGJ de la Tamaulipas: AP36/2011, AP37/2011, AP38/2011, AP39/2011, AP59/2011, AP141/2011, AP151/2011, AP152/2011, AP154/2011, AP35/2011, AP52/2011, AP53/2011 y AP62/2011.

Al revisar el expediente de la AP/PGR/SIEDO/UEIS/197/2011, la Comisión Forense constató que los ministerios públicos cargo, colocaron un numero alto de denuncias de personas desaparecidas que podrían estar entre las víctimas de las fosas clandestinas de San Fernando, Tamaulipas, realizadas por sus familiares en Actas Circunstanciadas; no dentro de la AP/PGR/SIEDO/UEIS/197/2011. Una de estas AC importantes para esta investigación es la AC PGR /SIEDO/044/2011.

Esta división de expedientes incrementó la dificultad para identificar los restos de las fosas de San Fernando, Tamaulipas, ya que se fragmentó la información sobre la investigación.

En marzo del 2017, la PGR atrajo finalmente las 13 averiguaciones previas que se encontraban en el fuero común de Tamaulipas correspondientes a los 74 restos mencionados.

3. APARENTE AUSENCIA DE PERITOS EN EXHUMACIONES DE SAN FERNANDO, TAMAULIPAS: Hasta la fecha, no se ha encontrado ninguna documentación pericial ni ministerial que acredite la presencia de peritos en la exhumación de los restos AP151 F2 C1 el 25 de abril del 2011 y de todos los restos de las fosas clandestinas en donde fueron hallados en abril y semanas siguientes del 2011, que suman un total aproximado de 196 cuerpos.

- Sección completa del extremo esternal del 2º y 3º arcos derechos y 4º arco izquierdo, consistentes con artefacto de apertura necrónica.

Escápula izquierda:

- Defecto óseo de morfología rectangular, de unos -1cm- de anchura que asienta en el margen superior de la fosa supraespinosa. Dicho defecto se asocia con dos líneas de fractura que discurren a ambos lados del cuello escapular y una tercera que sigue un trayecto horizontal a través de la fosa supraespinosa (fotografías nº11 a nº13).
- Fractura lineal semicircular de la lámina escapular, de convexidad medial, a nivel de la porción superior de la fosa infraespinosa asociada a un mínimo defecto óseo irregular (fotografía nº14).

Miembros Superiores

Húmero izquierdo:

- Fracturado en tres fragmentos. Muestra un defecto óseo de contorno irregular y márgenes lisos que afecta al tercio medio-posterior de la superficie posterior y postero-medial diafisaria, del que parten tres fracturas radiales a las 3 (con trayectoria horizontal), 6 (con trayectoria longitudinal inferior) y 9 horas (con trayectoria horizontal). Se asocia a un área de lascado de morfología trapezoidal localizada en el tercio medio diafisario, en la que se concentran fracturas radiales en patrón estrellado a las 2, 4, 8 y 10 horas (fotografías nº15 y nº16).

Cúbito izquierdo:

- Sección de una ventana rectangular en tercio proximal de la cara posterior diafisaria, consistente con área de toma de muestra.

Cintura Pélvica

Coxal izquierdo y Sacro:

- Defecto óseo de unos -2x2cm- con exposición de tejido trabecular en región retroauricular con fracturas radiales asociadas en su polo superior e inferior y ligero hundimiento cortical del margen superior. Se asocia a diversas fracturas semicirculares con patrón concéntrico en la superficie externa del ala iliaca (fotografía nº17 y nº18).
- En correspondencia topográfica con dicha lesión se observa un defecto óseo con exposición trabecular en la superficie posterior del ala sacra (fotografía nº19).
- Pequeñas incisiones paralelas que asientan en el extremo acetabular de la rama iliopúbica y otra de mínimas dimensiones en la superficie externa del tercio medio del pubis (fotografía nº20).

Coxal derecho:

- Pequeña incisión en porción supero-externa del margen acetabular (fotografía nº21).

Miembros Inferiores

Fémur izquierdo:

- Pequeño defecto óseo en superficie posterior del cóndilo externo.

Periciales de la PGR; las otras dos muestras restantes serán procesadas en el laboratorio de genética del EAAF. En ambos casos la finalidad del procesamiento de estas muestras es estrictamente identificatorio.

Muestras que tomó el EAAF (Ver fotografías en anexo fotográfico del dictamen de antropología forense del EAAF):

- Fragmento de fémur derecho, corte tipo ventana, tercio medio y distal de diáfisis anterior, código: T2DF AP.197/F4, C11 04202004-H1.
- Primer molar superior izquierdo, código: T2DF AP. 197/F4, C11 04202004-D1.

Muestras que tomó PGR:

- Un fragmento de fémur derecho, corte tipo ventana, tercio medio y distal de diáfisis anterior.
- Primer molar superior derecho.
- Segundo molar superior derecho.

El perfil genético obtenido por el laboratorio de genética del EAAF sobre los restos AP197 F4 C11 es coincidente con el perfil genético obtenido por el laboratorio de genética de la CGSP de la PGR en el año 2011 así como el obtenido por dicho laboratorio en el año 2014.

En cuanto a los perfiles genéticos de los familiares de los jóvenes Antelmo y Luis Ramón GUERRERO CASTRO, en la entrevista con el EAAF y PGR en el año 2018, sus familiares expresaron que en el año 2011 el día en que presentaron la denuncia de desaparición de sus hijos ante la Procuraduría General de Justicia del Estado de San Luis Potosí le tomaron muestras biológicas para ADN con fines identificatorios al Sr. Antelmo GUERRERO TREJO, padre de ambos jóvenes. El oficio de la PGJ de San Luis Potosí, número PGJE/SLP/DGSP/012558/2011, de fecha 20 de septiembre del 2011, corrobora el envío de al menos 20 muestras genéticas de familiares de desaparecidos a la PGR, donde se incluye la muestra del Sr. Antelmo GUERRERO TREJO, padre de los jóvenes GUERRERO CASTRO⁴⁰. Efectivamente, en documentación ministerial entregada por la Fiscalía de San Luis Potosí a la Comisión Forense, se indica que esta toma se realizó el día 8 de julio del 2011. En oficio PGJE/SLP/DGSP/DM/571/2017 del 4 de abril del 2017, el director de Servicios Periciales de San Luis Potosí le pregunta a Lic. Medina Rueda, encargado de la Coordinación de Peritos de la PGR en el estado de San Luis Potosí, por el destino o los resultados de un grupo de 91 muestras de sangre de familiares de desaparecidos de San Luis Potosí que según este escrito, fueron entregadas por la Química Julieta González Carrillo al Lic. Jesús Enrique García Torres, entonces Coordinador de peritos de la Delegación de la PGR en San Luis Potosí los días 10 de mayo, 26 y 30 de septiembre del 2011 para su procesamiento en los laboratorio de genética de PGR.

En oficio AIC-CESP/SLP/0487/2017 de fecha 8 de mayo del 2017, el Lic. Jorge Medina Rueda, encargado de la Coordinación de Peritos de la PGR en el estado de San Luis Potosí le contesta al Dr. Alberto Rogelio Ortega Madrid, director de Servicios Periciales de la PGJ de San Luis Potosí lo siguiente: "...Mediante oficio CESP/SLP/674/2011 de fecha 4 de octubre del 2011, el Lic. Jesús Enrique García Torres, entonces Coordinador estatal de servicios estatales de esta delegación, le informa al entonces director de Servicios Periciales de la PGJ de San Luis Potosí que el día 3 de octubre del 2011 se entregaron para su análisis al laboratorio de genética

⁴⁰ Se adjunta oficio a anexo del presente dictamen.



Sobre la ubicación del orificio de entrada, el Acta Médica y el Informe de Seguimiento de Necropsia, manifiestan observarlo en región frontal izquierdo, así también la Autopsia de la PGJ de Tamaulipas, que lo ubica en el hueso frontal del lado izquierdo. Por su parte el Dictamen Médico Legal del EAAF señala un orificio de entrada en hueso occipital sección media izquierda (área posterior del cráneo) y un orificio de salida a nivel del hueso frontal área izquierda (área anterior del cráneo).

d. Dirección de la lesión:

El Acta Médica y la Autopsia de PGJ, no realizan descripción al respecto. El Informe de seguimiento de Necropsia de PGR describe de arriba hacia abajo, de adelante hacia atrás y de izquierda a derecha. El Dictamen Médico Legal del EAAF el trayecto del proyectil se describe de atrás hacia adelante, de abajo hacia arriba en un plano sagital.

POSICIÓN, DISTANCIA Y SECUENCIA DE LESIONES POR ARMA DE FUEGO:

El Informe de Seguimiento de Necropsia (PGR) señala: "De acuerdo a las lesiones encontradas en el cadáver se puede inferir con alto grado de probabilidad que la posición que guardaba el pasivo era por debajo del plano del sujeto activo y que al momento de ser privado de la vida el primero fue que este se encontraba en posición sedente y/o hincado con las manos sujetas a nivel de articulación de muñecas en la parte dorsal con cintillas plásticas, toda vez que éste encontrándose totalmente sometido con la cabeza en semiflexión, el segundo en posición de pie a la derecha de la víctima, procede a accionar el arma de fuego. En relación a la distancia a la cual fue accionada el arma, se considera que esta fue a menos de 50 cm". Los dos documentos citados de PGJE no se pronuncian sobre estos temas.

Los peritos del EAAF consideran que en este caso no hay suficiente evidencia para sostener la postura de la víctima y victimario al emitir y recibir los impactos de proyectil de arma de fuego, existiendo múltiples posibilidades. Consecuentemente, al señalar como altamente probable una posición de victimario y de víctima al emitir y recibir los disparos de arma de fuego en este caso creemos se incurre en un terreno altamente especulativo. Esto es particularmente cierto cuando en los dictámenes del 2010, la entrada del proyectil de arma de fuego no se había ubicado en el occipital (área posterior del cráneo) si no en el frontal (área anterior del cráneo) y la lesión del occipital no se había descrito.

ALTERACIONES POST MORTEM

El Informe de Seguimiento de Necropsia señala que "...Se realiza incisión retro auricular con colgajo anterior y posterior se retira bóveda craneal con sierra manual encontrando perforación de meninges cerebrales, pérdida de anatomía de hemisferios cerebrales, fractura de piso medio de base de cráneo." Sin embargo, en la autopsia realizado por el EAAF y PGR como parte de Comisión Forense en el año 2017 no se observaron estos cortes de craneotomía en cráneo.

El Dictamen de Antropología Forense del EAAF, observa lo siguiente:

El dictamen concluye que "...por las características físicas del [sic] herramienta antes descrita esta si puede ser utilizada para causar lesiones corporales de tipo contundente a una persona o incluso la muerte; esta dependerá de la fuerza e intensidad con que sea utilizada la misma y el área anatómica que lesiones...". **El dictamen concluye que el mazo o marro "...puede ser utilizado para causar lesiones de tipo contundente, no constándole a la suscrita [es decir, a la perita criminalística de PGR que realiza el dictamen] que este objeto haya sido utilizado para causar la muerte, tormento, lesiones u homicidio."**²¹

El Dictamen de Dactiloscopia Forense de la PGR de fecha 27 de abril del 2011 concluye que "...derivado del rastreo de fragmentos lofoscópicos sobre una herramienta manual (mazo o marro) de mango de madera y cabeza de metal se determinó que **NO se encontraron huellas latentes para ser estudiadas.**"²²

El Dictamen de Genética Forense de la PGR de fecha 12 de mayo del 2011 se centra sobre la posibilidad de "...recabar muestras hemáticas, lofoscópicas, óseas, etc..." que pudieran encontrarse en el marro bajo investigación. El dictamen señala que se observó fluorescencia al exponer la superficie externa del marro a luz ultravioleta. Así mismo, señala que al someter a las 88 muestras recolectadas en hisopos de las manchas café rojizo presentes en la superficie metálica del mazo a la reacción de Kastle-Meyer, se obtuvo una reacción positiva ante la fenoltaleína en la muestra con clave 28MI12908. Pero que **"no se encontró material biológico UTIL en el mazo identificado con clave 28MI12908, con el cual obtener perfil genético."**²³

En un segundo Dictamen de Criminalística de Campo de PGR, del 18 de mayo del 2011, el peritaje se centra en tratar de establecer "...si existe un nexo causal entre el objeto o arma (contundente) consistente en un "marro"....Con el tipo de lesiones descritas con aquellas que causaron la muerte a los cadáveres encontrados en las fosas de San Fernando, Tamaulipas de acuerdo con las respectivas necropsias..."²⁴ de la A.P. PGR/SIEDO/UEIS/197/2011.

El perito señala que después de haber tenido acceso y analizado las necropsias de 120 restos recuperados de dichas fosas, señala lo siguiente: "...Por el estado físico que guarda el marro motivo de estudio, como son el olor fétido y los restos de tejido, se infiere que estos pudieran ser restos al parecer orgánicos. Por el lugar en donde fue localizado el referido marro, mismo que corresponde a una de las fosas relacionadas con la presente indagatoria, se infiere que este objeto si pudo estar relacionado con los hechos." Agrega: "...por el tipo de lesiones que presentaron la mayoría de los cadáveres localizados dentro de las diversas fosas clandestinas, las cuales corresponden a traumatismo craneoencefálico producido por objeto contundente, estas lesiones se pudieron producir con un objeto de las mismas características que el marro en cuestión, por lo tanto se llega a la siguiente Conclusión UNICA: Se establece que **SI existe correspondencia directa** entre el marro motivo de análisis y los diversos cadáveres localizados en las fosas ubicadas en san Fernando, Tamaulipas, además de que las lesiones presentadas por la mayoría de los cadáveres corresponden en general a las producidas por un

²¹ Ídem.

²² Dictamen de Dactiloscopia Forense, PGR, 27 de abril del 2011, AP PGR/SIEDO/UEIS/197/2011.

²³ Dictamen de Genética Forense, PGR, 12 de mayo del 2011, AP PGR/SIEDO/UEIS/197/2011.

²⁴ Dictamen en Criminalística, PGR, 18 de mayo del 2011.

- Las causas y circunstancias de la muerte, debido a la escasez de los elementos y la ausencia de patrón de lesión a nivel craneal no se pueden precisar. La muerte puede estar relacionada a lesiones craneoencefálicas.
- La manera de muerte es violenta por homicidio.

DISCUSIÓN DEL CASO:

- Las lesiones descritas son peri-mortem y parecen resultado de la acción de un objeto cortante posiblemente dentado a nivel de los miembros.
- El cuerpo fue desmembrado en miembros superiores, a nivel del tercio proximal de los brazos y en miembros inferiores a nivel de las rodillas.

VI. OBSERVACIONES Y/O RECOMENDACIONES

1. ACCESO A EXPEDIENTES Y DICTÁMENES: Es importante señalar que desde septiembre del 2013, fecha de inicio de la Comisión Forense, hasta junio del 2015 el EAAF no tuvo acceso a los dictámenes periciales de PGR en el área de genética, criminalística, odontología, dactiloscopia y antropología ni a las averiguaciones previas sobre fosas clandestinas de San Fernando, Tamaulipas, que le competen y que incluyen los restos AP39 F3 C1, identificados a partir del presente dictamen como pertenecientes al [REDACTED] a documentación entregada al EAAF por parte de PGR en este sentido para los 122 restos que quedaron bajo su jurisdicción que no incluyen aquellos de la AP39/2011, constaba hasta junio del 2015 sólo de cuadernillos por cadáver titulados "Fichas de Identidad", en donde en hojas separadas se encontraban: huellas dactilares; un pequeño cuadro del departamento de antropología, donde en general sólo se repite la información que consta en el Acta Médica de PGR; una tabla con el perfil genético de los restos; una sección sobre odontología, sin duda la más completa; y, fotos del cadáver, que tampoco forman parte de un dictamen. Ninguna de estas hojas está firmada por peritos. Odontología Forense de PGR presentó al EAAF otra documentación titulada "Informe", en donde los peritos de PGR tampoco firman el documento.

PGR también entregó al EAAF en el 2013 y 2014 tablas conteniendo perfiles genéticos de restos correspondientes a las fosas clandestinas de San Fernando, acompañados en parte por electroferogramas; pero recién en agosto del 2015 entregó todos los dictámenes de restos no identificados. En cuanto a restos identificados dentro de la Averiguación Previa AP/PGR/SIEDO/UEIS/197/2011, información que debía entregarse a Comisión Forense según mandato de la misma desde el inicio, después de más de seis meses de iniciada la Comisión Forense, entregó información forense sobre restos ya identificados de esta investigación ante inconsistencias encontradas en los estudios genéticos realizados por PGR en el 2011.

A pesar de reiterados pedidos en el marco de la Comisión Forense sobre acceso a los expedientes de esta investigación sobre fosas clandestinas de San Fernando, Tamaulipas, y en particular, a los dictámenes periciales de cada disciplina para cada caso, **recién en junio del 2015 el EAAF tuvo acceso a la Averiguación Previa AP/PGR/SIEDO/UEIS/197/2011 que concentra 4 averiguaciones previas anteriores sobre esta investigación (AP1114/2011, AP1173/2011, AP1198/2011 y AP197/2011), accediendo entonces**

toda la información pertinente a cada caso, así como para poder avanzar en nuevas identificaciones de restos aún no identificados.

En julio del 2017 el EAAF tuvo acceso más amplio a la AP151/2011 de la PGR de Tamaulipas a partir de la atracción ejercida por el fuero federal en febrero del 2017 de esta y otras averiguaciones previas de la misma investigación. De todas maneras, aún falta información que acceder sobre diversos expedientes y actas circunstanciadas relacionadas con esta investigación.

2. INVESTIGACIÓN FRAGMENTADA EN EXPEDIENTES: Como ya se mencionó anteriormente, de los 196 restos recuperados de las fosas clandestinas de San Fernando, Tamaulipas, en abril del 2011 y meses siguientes, aproximadamente 122 cuerpos pasaron a fuero federal ese mismo año; 120 de estos 122 restos se enviaron a la Ciudad de México a mediados de abril del 2011, y quedaron dentro de la AP/PGR/SIEDO/UEIS/197/2011. Esta Averiguación Previa agrupa cuatro averiguaciones previas: AP/PGR/SIEDO/UEIS/197/2011, AP/PGR/TAMPS/MAT-III/1173/2011, AP/PGR/TAMPS/MAT-COE/1198/2011 y AP/PGR/TAMPS/MAT-COE/1114/2011.

Los restantes aproximadamente 74 cuerpos sobre el total de 196 cuerpos, están agrupados en 13 averiguaciones previas de la PGJ de la Tamaulipas: AP36/2011, AP37/2011, AP38/2011, AP39/2011, AP59/2011, AP141/2011, AP151/2011, AP152/2011, AP154/2011, AP35/2011, AP52/2011, AP53/2011 y AP62/2011.

Al revisar el expediente de la AP/PGR/SIEDO/UEIS/197/2011, la Comisión Forense constató que los ministerios públicos cargo, colocaron un numero alto de denuncias de personas desaparecidas que podrían estar entre las víctimas de las fosas clandestinas de San Fernando, Tamaulipas, realizadas por sus familiares en Actas Circunstanciadas; no dentro de la AP/PGR/SIEDO/UEIS/197/2011. Una de estas AC importantes para esta investigación es la AC PGR /SIEDO/044/2011.

Esta división de expedientes incrementó la dificultad para identificar los restos de las fosas de San Fernando, Tamaulipas, ya que se fragmentó la información sobre la investigación.

En marzo del 2017, la PGR atrajo finalmente las 13 averiguaciones previas que se encontraban en el fuero común de Tamaulipas correspondientes a los 74 restos mencionados.

3. APARENTE AUSENCIA DE PERITOS EN EXHUMACIONES DE SAN FERNANDO, TAMAULIPAS: Hasta la fecha, no se ha encontrado ninguna documentación pericial ni ministerial que acredite la presencia de peritos en la exhumación de los restos AP151 F2 C1 el 25 de abril del 2011 y de todos los restos de las fosas clandestinas en donde fueron hallados en abril y semanas siguientes del 2011, que suman un total aproximado de 196 cuerpos.

La Comisión Forense ha realizado numerosos pedidos desde su inicio a la PGJ de Tamaulipas sobre esta información en forma directa a sus Ministerios Públicos, así como a través del titular de la AP/PGR/SIEDO/UEIS/197/2011, sin que hasta la fecha se cuente con dictámenes de criminalística de campo, u otra disciplina interviniente como fotografía y videos, sobre dichas exhumaciones. La única documentación de la PGJ de Tamaulipas sobre estas exhumaciones hasta la fecha consiste en la "Inspección Ministerial y Levantamiento de Cadáver" para cada uno de los restos. Los peritos de la CGSP de la PGR manifestaron en Comisión Forense que no participaron en dichas diligencias de exhumación inicial de las fosas clandestinas.

4. CADENA DE CUSTODIA: El EAAF notó las siguientes ausencias en esta área:

(a) Ausencia de cadena de custodia de los cadáveres en su traslado desde la ciudad de San Fernando, Tamaulipas, hacia la ciudad de Matamoros, Tamaulipas, por parte de la PGJ de Tamaulipas, y ausencia de cadena de custodia en el traslado de 120 cuerpos por parte de la PGR desde la Ciudad de Matamoros a la Ciudad de México.

(b) La Coordinación General de Servicios Periciales de PGR, recién el 25 de agosto del 2015 entregó al EAAF cadenas de custodia sobre las muestras de los 120 cadáveres que recibe de Tamaulipas en abril del 2011.

(c) Ausencia de cadena de custodia sobre equipajes dejados por el Ministerio Público de la Federación en la estación de autobuses de la ciudad de Reynosa, Tamaulipas, desde abril del 2011 hasta diciembre del 2015.

- Sección completa del cuello, de superficie lisa y homogénea, con ausencia de fragmento proximal consistente con área de toma de muestra.

Fémur derecho:

- Fractura oblicua completa, de contorno irregular, del cóndilo interno (fotografía n°22).
- Sección completa del cuello con ausencia de fragmento proximal consistente con área de toma de muestra.

Tibia izquierda:

- Sección en forma de ventana rectangular en superficie anterior diafisaria, consistente con área de toma de muestra.

Tibia derecha:

- Área de conminución-hundimiento de la cortical en superficie anterior metafisaria (fotografías n°23 y n°24).

Peroné izquierdo:

- Remodelado con aumento de volumen de la epífisis proximal consistente traumatismo antiguo consolidado (ante-mortem) (fotografía n°25).

DISCUSIÓN DEL CASO

Las presentes consideraciones se efectúan sobre la base del material examinado. Dado el estado evolutivo del cadáver no se descarta la existencia de otras lesiones coadyuvantes respecto de la causa y mecanismo de muerte. Así mismo ha de tenerse en cuenta la acción de procesos tafonómicos desconocidos y las limitaciones derivadas de actuaciones previas (procesos de exhumación de inhumación, manipulaciones previas), no pudiéndose descartar que parte de las lesiones observadas se encuentren en relación con dichas actuaciones. Por todo ello, el diagnóstico se basa en la evaluación de los patrones morfológicos y de distribución de las lesiones de forma global y no en el análisis individualizado de las mismas.

MECANISMO Y ORIGEN DE LAS LESIONES

Cintura escapular y miembros superiores: Los hallazgos observados responden a **traumatismos peri-mortem** de alta energía consistentes con la acción de **proyectiles de arma de fuego**.

En el caso del húmero izquierdo, la entrada se produjo por el defecto óseo localizado en la superficie posterior y salida por la postero-medial (transfixiante), con una **trayectoria de atrás-adelante, de derecha a izquierda y de abajo a arriba**.

Las lesiones presentes en húmero y escápula izquierdos se encontrarían en relación espacial al adoptar el brazo una posición de elevación y aducción, pudiendo corresponder ambas a un mismo evento traumático. En ese caso, el proyectil habría seguido una **trayectoria de delante a atrás, de derecha a izquierda y de abajo a arriba** (fotografías n°26 y n°27).

Cintura pélvica: Los hallazgos observados responden a **traumatismos peri-mortem** de alta energía consistentes con la acción de **proyectiles de arma de fuego**.

forense de la Dirección General de la Coordinación de Servicios Periciales las muestras biológicas tomadas a diversos familiares que acudieron en relación con las denuncias de personas desaparecidas con destino al estado de Tamaulipas o que hayan transitado por el mismo y que previamente fueran remitidas a esta Coordinación estatal mediante oficio PGJE/SLP/DGSP/01258/2011. Derivado de lo anterior se desprende que las muestras o resultados de su estudio no se encuentran en esta Coordinación Estatal [de la PGR] por lo que se sugiere solicitar información directamente a la Coordinación General de Servicios Periciales de la Procuraduría General de la República en la Ciudad de México, con domicilio en Rio Consulado 715-721...".⁴¹

Adicionalmente, la CGSP de la PGR en el 2018 ante la información proveniente de SLP, remitió al EAAF el oficio de la PGJ de dicho estado del 21 de septiembre del 2011 ya citado en párrafos anteriores⁴² y un listado parcial de recepción de 20 muestras de familiares de 17 personas desaparecidas recibidas de San Luis Potosí entre las cuales se encuentra la muestra tomada al Sr. Antelmo GUERRERO TREJO correspondiendo a los desaparecidos número 70 y 71, correspondientes a su vez a Luis y Antelmo GUERRERO CASTRO respectivamente. Según este listado, la entrega de estas 20 muestras fue realizada por la Química Julieta González al Lic. Jesús Enrique García Torres, entonces Coordinador estatal de Servicios Periciales de PGR en SLP el 26 de septiembre del 2011. Esta fecha coincide con una de las fechas de entrega de muestras de la PGJ de San Luis Potosí a la Delegación de PGR en San Luis Potosí citadas en el oficio PGJE/SLP/DGSP/DM/571/2017 del 4 de abril del 2017, del director de Servicios Periciales de San Luis Potosí donde pregunta a Lic. Medina Rueda, encargado de la Coordinación de Peritos de la PGR en el estado de San Luis Potosí, donde le pregunta por la suerte de estas 91 muestras de familiares entregadas a PGR en el año 2011. Es importante entonces, solicitar una investigación interna a la CGSP de la PGR sobre la totalidad de estas 91 muestras.

La CGSP de la PGR también entregó en el año 2018 al EAAF en el marco de la Comisión Forense a partir de esta información, un dictamen del **7 de diciembre del 2011**, Folio 84520, de la AC/PGJE/SLP/DGSP/01258/2011 en donde constan los perfiles genéticos de 27 familiares de personas desaparecidas de San Luis Potosí. El dictamen está dirigido al Dr. Javier Reinoso Reyes, Director entonces de Servicios Periciales de la PGJ de San Luis Potosí y contiene el perfil del Sr. Antelmo GUERRERO TREJO y los de los familiares del listado mencionado y algunas adicionales. En el dictamen no se indica la relación de parentesco de los donantes con las personas desaparecidas pero se correlaciona con el listado de donantes mencionado con anterioridad en donde sí está la relación de parentesco de cada donante. **Las conclusiones del dictamen señalan se obtuvieron perfiles genéticos de las muestras y "... a la fecha no existen coincidencias".**

El dictamen tiene fecha de 7 diciembre del 2011 y el dictamen de PGR conteniendo el perfil genético de los restos AP197 F4 C11 tiene fecha del 8 de julio del 2011. Es decir, que al cruzar esta información deberían haber tenido una coincidencia positiva entre el perfil del padre de los hermanos GUERRERO CASTRO y los restos AP197 F4 C11 y AP197 F1 C2 correspondientes hoy en día a ambos hermanos desde el 2011. Y aunque esa coincidencia genética inicial pudiera en términos estadístico pudiera ser insuficiente podría haber sido el inicio de la identificación de estos restos, ampliando familiares donantes e información ante mortem de cada hermano. En síntesis, en opinión del EAAF el mismo trabajo pericial que hizo la Comisión Forense en el año 2018 podría verse

⁴¹ Se adjunta documentación referida al Anexo documental del presente dictamen.

⁴² Se trata del oficio No. PGJE/SLP/DGSP/01258/2011.



- Fémur derecho: Ausencia de fragmento distal de diáfisis así como de epífisis distal, correspondiente con un muestreo para ADN previo a la Comisión Forense en 2010. A su vez, Comisión Forense muestreó fragmento de diáfisis de este mismo fémur.
- Parrilla costal: La 2ª costilla derecha y la 2ª a 7ª costillas izquierdas presentan corte completo a nivel esternal compatible con procedimiento de autopsia.

El Análisis Médico Legal EAAF, señala que el cadáver 63, se observa previamente necropsiado con apertura mento-pubiana. "Pared torácica con incisión mento-pubiana...caja torácica con evidencia de apertura: esternón en tres partes, arcos costales completos e íntegros..."

MODO DE MUERTE:

Tanto el Acta Médica como el Informe de Seguimiento de Necropsia, PGR, indican que presenta "surco blando circundante a nivel de la articulación de las muñecas."

En su Análisis y Opinión Médico Legal el perito consultor del EAAF en Medicina Forense señala que el modo de muerte fue "Violento por homicidio".

Los dictámenes de PGJE de Tamaulipas y de PGR no se pronuncian sobre modo de muerte.

TIEMPO DE MUERTE:

La Autopsia practicada por peritos de la PGJ Tamaulipas el 26 de agosto del 2010 indica como tiempo de muerte: "**cronología de muerte: más de 72 horas**"...y refiere además "rigidez: instalada...livideces: cadavéricas dorsales...Putrefacción: presente..."

El Acta Médica y el Informe de Seguimiento de Necropsia emitidos por el mismo perito de PGR el 25 y 26 de agosto del 2010 respectivamente, señalan: "El cadáver se encuentra en estado de putrefacción en sus fases cromático enfisematosa, con presencia de red venosa superficial, fauna cadavérica y desprendimientos dérmicos". No se especifica qué tipo de fauna cadavérica ni en que estadio vital se encuentra dicha fauna cadavérica. En sus conclusiones, el Informe Seguimiento de Necropsia señala: "...De acuerdo a los signos tanatológicos observados en el cadáver, se establece un cronotanatodiagnóstico de **mayor de 36 horas y 7 días**".

Según análisis y opinión del EAAF: el CADÁVER 63, luego de ser recuperado el 24 de agosto del 2010 en el rancho Huizache, ubicado sobre la brecha conocida como Brecha 90, a 16 kilómetros al Noreste de la Cabecera Municipal de San Fernando, Tamaulipas, fue trasladado a fines de agosto o comienzos de septiembre del 2010 a las instalaciones del INCIFO en Ciudad de México y colocado bajo refrigeración durante aproximadamente 9 meses. Posteriormente, el día 22 de junio del 2011 fue inhumado dentro de una bolsa de cadáver de plástico, en una fosa común en el Panteón Civil Dolores, Distrito Federal, Ciudad de México donde permaneció durante aproximadamente 2 años y 9 meses, hasta ser exhumado el 20 de marzo del 2014 por peritos de la Comisión Forense. Por estos motivos, en opinión del EAAF, la estimación de tiempo de muerte o cronotanato diagnóstico no puede realizarse en el examen actual de los restos.

objeto contundente de las mismas características que el marro motivo del estudio, lo cual se podría corroborar con los resultados de Genética Forense."²⁵

El EAAF considera que teniendo en cuenta que no ha habido una corroboración por la vía genética de la relación entre el marro en cuestión y las víctimas, la conclusión de criminalística citada con anterioridad debería hablar de "consistencia" en lugar de "correspondencia directa" entre el mazo y los cadáveres de las fosas de San Fernando, Tamaulipas.

TIEMPO DE MUERTE:

En el Certificado de Defunción de los restos AP39/2011, FOSA 1, CUERPO 1, no indica la fecha de defunción.

Al respecto, la Necropsia realizada por la PGJ de Tamaulipas el 9 de abril de 2011, manifiesta sobre tiempo de muerte lo siguiente: "...ESTA PERSONA TIENE DE FALLECIDO MAS DE 30 DIAS..."

El EAAF no se pronuncia al respecto debido a que las múltiples inhumaciones, exhumaciones y periodos de conservación en heladeras por los que han pasado estos restos desde su recuperación, hace 7 años, ya han modificado la posibilidad de brindar una estimación aproximada.

La **fecha aproximada de la muerte** del Sr. [REDACTED] **estaría entre el 6 de febrero del 2011,** fecha en que sus familiares lo vieron por última vez, **y el 8 de abril del 2011,** fecha del hallazgo de sus restos.

V. CONCLUSIONES DEL EXAMEN DEL EAAF, EN EL MARCO DE LA COMISIÓN FORENSE

1. Se trata de un individuo de sexo masculino, de una edad al momento de la muerte de entre 54 y 64 años, y de una estatura de 176.308 cm +/- 4.15 cm (172.158 cm – 180.46 cm).

2. La **identificación positiva** de los restos **AP39 F1 C1** con quien en vida respondiera al nombre de [REDACTED] ha sido confirmada a través de la comparación de perfiles genéticos de sus familiares y los restos mencionados; comparación del perfil biológico de los restos mencionados con la información *ante mortem* o física proporcionada por sus familiares; y comparación de información de antecedentes de la desaparición del Sr. [REDACTED], fecha y lugar de hallazgo de los restos AP39 F1 C1 .

3. En opinión del EAAF, la **causa de muerte es:**

- La causa de la muerte son lesiones craneoencefálicas.
- La manera de muerte es violenta por homicidio.

DISCUSIÓN DEL CASO:

- Las lesiones descritas son peri-mortem y parecen resultado de la acción de diferentes objetos, cortante, contundente, punzante y posiblemente la acción de un proyectil de arma de fuego (a nivel cervical).

²⁵ Idem.

a dictámenes e información de contexto de suma relevancia para la identificación de restos que se encuentran allí y recibiendo otros dictámenes hasta el 25 de agosto del 2015, directamente por parte de la Coordinación General de Servicios Periciales de la PGR.

En relación a la AP39/2011, que se encontraba bajo jurisdicción de la PGJ de Tamaulipas hasta febrero del 2017, desde el 2013 hasta el 2017, el EAAF sólo tuvo acceso limitado a parte de la documentación existente en dicha averiguación previa. En mayo del 2017 el EAAF tuvo acceso más amplio a la AP39/2011 de la PGJ de Tamaulipas a partir de la atracción ejercida por el fuero federal en marzo del 2017 de esta y otras averiguaciones previas de la misma investigación. De todos, aun falta información acceder a diversos expedientes y actas circunstanciadas relacionadas con esta investigación.

El acceso a los dictámenes periciales e información de contexto de este caso así como también a las averiguaciones previas bajo mandato de investigación de la Comisión Forense se encuentra estipulado en su acuerdo de creación, y es de fundamental importancia para contar con toda la información pertinente a cada caso, así como para poder avanzar en nuevas identificaciones de restos aún no identificados.

2. INVESTIGACIÓN FRAGMENTADA EN EXPEDIENTES: Como ya se mencionó anteriormente, de los 196 restos recuperados de las fosas clandestinas de San Fernando, Tamaulipas, en abril del 2011 y meses siguientes, aproximadamente 122 cuerpos pasaron a fuero federal ese mismo año; 120 de estos 122 restos se enviaron a la Ciudad de México a mediados de abril del 2011, y quedaron dentro de la AP/PGR/SIEDO/UEIS/197/2011. Esta Averiguación Previa agrupa cuatro averiguaciones previas: AP/PGR/SIEDO/UEIS/197/2011, AP/PGR/TAMPS/MAT-III/1173/2011, AP/PGR/TAMPS/MAT-COE/1198/2011 y AP/PGR/TAMPS/MAT-COE/1114/2011.

Los restantes aproximadamente 74 cuerpos sobre el total de 196 cuerpos, están agrupados en 13 averiguaciones previas de la PGJ de la Tamaulipas: AP36/2011, AP37/2011, AP38/2011, AP39/2011, AP59/2011, AP141/2011, AP151/2011, AP152/2011, AP154/2011, AP35/2011, AP52/2011, AP53/2011 y AP62/2011.

Esta división de expedientes incrementó la dificultad para identificar los restos de las fosas de San Fernando, Tamaulipas, ya que se fragmentó la información sobre la investigación y sobre la identificación de los restos. Adicionalmente, al revisar el expediente de la AP/PGR/SIEDO/UEIS/197/2011, la Comisión Forense constató que los ministerios públicos a cargo, colocaron un numero alto de denuncias de personas desaparecidas que podrían estar entre las víctimas de las fosas clandestinas de San Fernando, Tamaulipas, realizadas por sus familiares en Actas Circunstanciadas; no dentro de la AP/PGR/SIEDO/UEIS/197/2011. Una de estas AC importantes para esta investigación es la AC PGR /SIEDO/044/2011.

En marzo del 2017, la PGR atrajo finalmente las 13 averiguaciones previas que se encontraban en el fuero común de Tamaulipas correspondientes a los 74 restos mencionados.

3. APARENTE AUSENCIA DE PERITOS EN EXHUMACIONES DE SAN FERNANDO, TAMAULIPAS: Hasta la fecha, no se ha encontrado ninguna documentación pericial ni ministerial que acredite la presencia de peritos en la exhumación de los restos AP39 F3 C1 el 8 de abril del 2011 y de todos los restos de las fosas

La **Comisión Forense debe acceder con urgencia a todas las denuncias de desaparición** que existan tanto en SEIDO/PGR como en la PGJ de Tamaulipas, que puedan estar relacionadas con los restos de las fosas clandestinas de San Fernando, Tamaulipas, de abril y meses siguientes del año 2011.

La obstaculización, retraso y dificultades en el acceso por parte de Comisión Forense a estas averiguaciones previas y actas circunstanciadas por parte de instituciones federales y estatales atenta directamente contra el derecho a la verdad y a la justicia de los familiares de víctimas de desaparición y a la identificación de los restos de sus seres queridos desaparecidos.

Consideramos importante como parte del mandato de la Comisión Forense examinar este y otros casos de esta misma investigación en donde los procesos de identificación de restos parecen haberse detenido al poco tiempo de haber comenzado en el año 2011, dejando un número muy alto de identificaciones en suspenso o en estadios intermedio o inconclusos, con el consiguiente sufrimiento de las familias involucradas.

El EAAF solicita a la **Comisión Forense y al Ministerio Público de la Subprocuraduría Especializada en Investigación de Delincuencia Organizada (SEIDO) de PGR, a cargo de la averiguación previa AP/PGR/SEIDO/UEIS/197/2011, que de vista a la Visitaduría General de Asuntos Internos de la Procuraduría General de la República sobre las serias irregularidades que se ilustran en el presente dictamen para su investigación y establecimiento de responsabilidades al respecto.** En particular, se solicita investigar el grave retraso en la identificación de los restos AP151/2011, FOSA 2, CUERPO 1,

Respetuosamente,

Dra. Mercedes Celina Doretti
Antropóloga, EAAF

Mtra. Alicia Lusiardo
Antropóloga, EAAF

EQUIPO ARGENTINO DE ANTROPOLOGÍA FORENSE
MAYO 2018

Se identifica la acción de, al menos un proyectil que seguiría una **trayectoria de delante a atrás, de derecha a izquierda y de arriba abajo** (fotografía n°28 y n°29).

Miembros inferiores: Las lesiones observadas en miembros inferiores responden a maniobras de desarticulación/desmembramiento del cuerpo. Debido a las manipulaciones previas del cuerpo no es posible realizar unas consideraciones más concretas al respecto.

Cráneo '1': No ha sido posible observar un patrón característico de fracturas, si bien los hallazgos obedecerían a un **traumatismo peri-mortem de alta energía**, por lo que, en el contexto del caso, cabe considerar la posibilidad de la acción de proyectil(es) de arma de fuego.

CAUSA Y MANERA DE MUERTE. La muerte se produjo como consecuencia de la hemorragia y lesión de órganos vitales secundaria a los múltiples traumatismos evidenciados (craneal, torácico y pélvico). Atendiendo a las circunstancias y el contexto del hallazgo del cuerpo, se considera que responde a una etiología homicida.

Se han observado diversos hallazgos compatibles con maniobras de desarticulación grosera de algunas de las estructuras óseas y desmembramiento del cuerpo. Si bien se desconocen las circunstancias relativas a manipulaciones de los restos previa al presente análisis, incluyendo el proceso de re-exhumación de los mismos, que permitirían una interpretación más consistente de los mismos.

CONCLUSIONES

1. Se trata de una muerte **VIOLENTA** de etiología **HOMICIDA**.
2. La causa inmediata de la muerte ha sido la **HEMORRAGIA Y LESIÓN DE ÓRGANOS VITALES** derivados de un **TRAUMATISMO MÚLTIPLE (CRANEAL, TORÁCICO Y PÉLVICO)**.
3. Ésta ha tenido su origen en la acción de **PROYECTILES DE ARMA DE FUEGO** en lo que respecta a las áreas **torácica y pélvica y posiblemente, en lo que respecta al área craneal**.
4. Adicionalmente se han observado signos consistentes con el **DESMEMBRAMIENTO** del cuerpo.

DIFERENCIAS ENTRE EL EXAMEN MÉDICO LEGAL DEL EAAF DEL 2018 Y LA AUTOPSIA DE LA PGJ DE TAMAULIPAS DEL 2011

Los peritos del EAAF adscritos a la Comisión Forense observamos algunas diferencias en relación a la causa de muerte de los restos AP 37 F1 C5 en nuestras conclusiones y aquellas vertidas en el año 2011 por los peritos de los servicios periciales de la PGJ de Tamaulipas.

Ambos equipos periciales adscritos a la Comisión Forense acordamos que en función del examen de estos restos en la actualidad, la causa inmediata de la muerte se debe a hemorragias y lesiones de órganos vitales derivados de traumatismos múltiples en áreas torácica, pélvicas y craneales. Estos se produjeron por proyectil de arma de fuego en las áreas torácica y pélvica y posiblemente también el área del cráneo pero sin que ningún equipo pueda establecerlo con certeza.

La autopsia y el certificado de defunción en este caso, firmado por las autoridades de la PGJ de Tamaulipas, establece como causa de muerte herida de proyectil de arma de fuego penetrante en cráneo.

hecho en el año 2011. El EAAF desconoce cuál fue el impedimento para que esto se realizara y considera de suma importancia establecerlo con claridad.

Entre las conclusiones del informe policial federal ministerial de la PGR emitido el 8 de agosto de 2016 en relación a muestras para análisis genéticos de familiares de los jóvenes GUERRERO CASTRO señala lo siguiente: "Es importante hacerle mención al Representante Social de la Federación que los padres de Antelmo y Luis Ramón GUERRERO CASTRO no han sido atendidos por la Autoridad Federal, toda vez que el único contacto fue con el Ministerio Público del Fuero Común con sede en Río Verde, San Luis Potosí; **siendo que a la fecha no las han sido recabadas las muestras genéticas para estar en posibilidad de realizar la confronta correspondiente con la base de datos de los servicios periciales.** Por lo que a petición de los familiares de los desaparecidos le solicita por nuestro conducto al Agente del Ministerio Público de la Federación que se recaben sus muestras genéticas en sus domicilios toda vez que no cuentan con recursos económicos para su traslado a la Ciudad de México."

Es decir, esta información no coincide con la existente en la documentación ministerial de PGR y PGJ de San Luis Potosí presentaba con anterioridad. Los padres de los jóvenes GUERRERO CASTRO posiblemente desconozcan que la muestra del Sr. Antelmo GUERRERO TREJO, si fue enviada a las autoridades federales para su procesamiento por parte de la PGJ de San Luis Potosí. Al momento de la escritura del presente dictamen el EAAF desconoce la suerte de las otras 91 muestras entregadas al Laboratorio de Genética de la entonces Dirección de Servicios Periciales de la PGR en el año 2011. Ya que solo a través del oficio número PGJE/SLP/DGSP/012558/2011 de la PGJ de San Luis Potosí y el dictamen del procesamiento de esas muestras y algunas adicionales sólo se sabe el destino de las primeras 20 muestras tomadas en julio de 2011.

El 19 de abril de 2018, con la asistencia de la fiscal de Desaparecidos de la PGJ de San Luis Potosí y con el consentimiento de los donantes y autorización del Ministerio Público de SEIDO de PGR, señalado por escrito en constancia ministerial, personal del EAAF y de la CGSP de PGR recolectaron muestras de sangre a tres familiares de los Sres. Antelmo y Luis Ramón GUERRERO CASTRO dentro del marco de actividades de la Comisión Forense, en la oficinas de la PGJ de San Luis Potosí.

Las muestras se recabaron para ser sometidas a análisis genéticos con exclusivos fines identificatorios y consisten en:

- a. Tres muestras codificadas como **15100051 (PGR: 24MR671-18)** pertenecientes al Sr. Antelmo GUERRERO TREJO, quien señaló ser padre de los Sres. Antelmo y Luis Ramón GUERRERO CASTRO.
- b. Tres muestras codificadas como **15100052 (PGR: 24MR672-18)** pertenecientes a la Sra. Eva CASTRO GAMEZ quien señaló ser madre de los Sres. Antelmo y Luis Ramón GUERRERO CASTRO.
- c. Tres muestras codificadas como **15100053 (PRG: 24MR673-18)** pertenecientes a la Sra. Elida GUERRERO CASTRO quien señaló ser hermana completa de los Sres. Antelmo y Luis Ramón GUERRERO CASTRO.

Una de las muestras de cada donante fue enviada, con su correspondiente cadena de custodia y autorización de las autoridades mexicanas, al laboratorio Bode Cellmark Forensics ubicado en la ciudad de Virginia EEUU.



Según la información proporcionada por la familia del Sr. NUÑEZ POSADAS al Banco Forense de Honduras en noviembre de 2017, el Sr. [REDACTED] inició su viaje migratorio con destino a Estados Unidos el día 7 de agosto de 2010. Los familiares señalaron que el último contacto con el Sr. [REDACTED] fue aproximadamente el 11 de agosto del 2010 cuando llamó a su pareja María desde Piedras Negras, estado de Coahuila. Es decir, la fecha y lugar de hallazgo del CADÁVER 63 el día 24 de agosto de 2010, no es inconsistente con la fecha y lugar de la última comunicación del Sr. [REDACTED], pero plantea dudas sobre si realmente se encontraban en Piedras Negras, estado de Coahuila, en la fecha de la última llamada a sus familiares y luego tomaron otro camino hasta llegar a Tamaulipas, o intentaron cruzar a los EEUU por Piedras Negras fueron deportados por Tamaulipas. Es decir, desconocemos que fue lo que sucedió entre el 11 de agosto y el 23 de agosto del 2010.

VI. CONCLUSIONES DEL EAAF EN EL MARCO DE LA COMISIÓN FORENSE

1. Según el examen del EAAF, los restos del CADÁVER 63 corresponden a un individuo de sexo **masculino**, de entre **24 y 40 años** al momento de la muerte y de una **estatura de entre 159,64 cm – 169,42 cm**.
2. La **identificación positiva** de los restos CADÁVER 63, con quien en vida respondiera al nombre de [REDACTED] en el marco de la Comisión Forense ha sido confirmada a través de la comparación de perfiles genéticos de sus familiares y el perfil genético de los restos mencionados, la comparación de la información *ante mortem* o física proporcionada por sus familiares con el perfil biológico y otros datos físicos de los restos mencionados; y la comparación de información de antecedentes de la desaparición del Sr. [REDACTED] y la fecha y lugar de hallazgo de los restos CADÁVER 63. El hallazgo de una licencia de conducir bajo su nombre entre las pertenencias de distintas personas fallecidas en el Rancho Huizache y la identificación de otras tres personas que viajaban con él, también contribuyeron a formular la hipótesis de identificación inicial.
3. En cuanto a **causa y modo de muerte**, el EAAF concluye lo siguiente:
 - 3.1. Las causas de la muerte son lesiones craneoencefálicas.
 - 3.2. La manera de muerte es violenta por homicidio.

4. DISCUSIÓN DEL CASO:

- Las lesiones descritas son *peri mortem* y resultado de la acción de un proyectil de arma de fuego.
- Orificio de entrada es en hueso occipital, orificio de salida a nivel del hueso frontal.
- El trayecto del proyectil se describe de atrás hacia adelante, de abajo hacia arriba en un plano sagital. La distancia del disparo no se puede precisar.
- El calibre del proyectil tomando en cuenta las medidas del orificio de entrada puede ser de 9 mm.

- El cuerpo fue descuartizado: en miembros superiores a nivel del tercio proximal de los brazos, en miembros inferiores a nivel del tercio distal de los muslos.

VI. OBSERVACIONES Y/O RECOMENDACIONES

1. ACCESO A EXPEDIENTES Y DICTÁMENES: Es importante señalar que desde septiembre del 2013, fecha de inicio de la Comisión Forense, hasta junio del 2015 el EAAF no tuvo acceso a los dictámenes periciales de PGR en el área de genética, criminalística, odontología, dactiloscopia y antropología ni a las averiguaciones previas sobre fosas clandestinas de San Fernando, Tamaulipas, que le competen y que incluyen los restos AP39/2011 F1 C1, identificados a partir del presente dictamen como pertenecientes al Sr. [REDACTED]

[REDACTED] La documentación entregada al EAAF por parte de PGR en este sentido para los 122 restos que quedaron bajo su jurisdicción que no incluyen aquellos de la AP39/2011, constaba hasta junio del 2015 sólo de cuadernillos por cadáver titulados "Fichas de Identidad", en donde en hojas separadas se encontraban: huellas dactilares; un pequeño cuadro del departamento de antropología, donde en general sólo se repite la información que consta en el Acta Médica de PGR; una tabla con el perfil genético de los restos; una sección sobre odontología, sin duda la más completa; y, fotos del cadáver, que tampoco forman parte de un dictamen. Ninguna de estas hojas está firmada por peritos. Odontología Forense de PGR presentó al EAAF otra documentación titulada "Informe", en donde los peritos de PGR tampoco firman el documento.

PGR también entregó al EAAF en el 2013 y 2014 tablas conteniendo perfiles genéticos de restos correspondientes a las fosas clandestinas de San Fernando, acompañados en parte por electroferogramas; pero recién en agosto del 2015 entregó todos los dictámenes de restos no identificados. En cuanto a restos identificados dentro de la Averiguación Previa AP/PGR/SIEDO/UEIS/197/2011, información que debía entregarse a Comisión Forense según mandato de la misma desde el inicio, después de más de seis meses de iniciada la Comisión Forense, entregó información forense sobre restos ya identificados de esta investigación ante inconsistencias encontradas en los estudios genéticos realizados por PGR en el 2011.

A pesar de reiterados pedidos en el marco de la Comisión Forense sobre acceso a los expedientes de esta investigación sobre fosas clandestinas de San Fernando, Tamaulipas, y en particular, a los dictámenes periciales de cada disciplina para cada caso, **recién en junio del 2015 el EAAF tuvo acceso a la Averiguación Previa AP/PGR/SIEDO/UEIS/197/2011 que concentra 4 averiguaciones previas anteriores sobre esta investigación (AP1114/2011, AP1173/2011, AP1198/2011 y AP197/2011), accediendo entonces a dictámenes e información de contexto de suma relevancia para la identificación de restos que se encuentran allí y recibiendo otros dictámenes hasta el 25 de agosto del 2015, directamente por parte de la Coordinación General de Servicios Periciales de la PGR.**

En relación a la AP39/2011, que se encontraba bajo jurisdicción de la PGJ de Tamaulipas hasta febrero del 2017, desde el 2013 hasta el 2017, el EAAF sólo tuvo acceso limitado a parte de la documentación existente en dicha averiguación previa. En mayo del 2017 el EAAF tuvo acceso más amplio a la AP39/2011 de la PGJ de Tamaulipas a partir de la atracción ejercida por el fuero federal en marzo del 2017

clandestinas en donde fueron hallados en abril y semanas siguientes del 2011, que suman un total aproximado de 196 cuerpos.

La Comisión Forense ha realizado numerosos pedidos desde su inicio a la PGJ de Tamaulipas sobre esta información en forma directa a sus Ministerios Públicos, así como a través del titular de la AP/PGR/SIEDO/UEIS/197/2011, sin que hasta la fecha se cuente con dictámenes de criminalística de campo, u otra disciplina interviniente como fotografía y videos, sobre dichas exhumaciones. La única documentación de la PGJ de Tamaulipas sobre estas exhumaciones hasta la fecha consiste en la "Inspección Ministerial y Levantamiento de Cadáver" para cada uno de los restos. Los peritos de la CGSP de la PGR manifestaron en Comisión Forense que no participaron en dichas diligencias de exhumación inicial de las fosas clandestinas.

4. CADENA DE CUSTODIA: El EAAF notó las siguientes ausencias en esta área:

(a) Ausencia de cadena de custodia de los cadáveres en su traslado desde la ciudad de San Fernando, Tamaulipas, hacia la ciudad de Matamoros, Tamaulipas, por parte de la PGJ de Tamaulipas, y ausencia de cadena de custodia en el traslado de 120 cuerpos por parte de la PGR desde la Ciudad de Matamoros a la Ciudad de México.

(b) Ausencia de cadena de custodia de parte de las muestras para análisis genéticos de la PGJ de Tamaulipas; existe un documento al respecto, pero en opinión del EAAF no cumple con las reglas básicas de una cadena de custodia. La Coordinación General de Servicios Periciales de PGR, recién el 25 de agosto del 2015 entregó al EAAF cadenas de custodia sobre las muestras de los 120 cadáveres que recibe de Tamaulipas en abril del 2011.

(c) Ausencia de cadena de custodia sobre equipajes dejados por el Ministerio Público de la Federación en la estación de autobuses de la ciudad de Reynosa, Tamaulipas, desde abril del 2011 hasta diciembre del 2015.

Nuevamente, es parte del mandato de Comisión Forense recomendar buenas prácticas forenses. **La necesidad de cadena de custodia toda vez que se moviliza la evidencia y cambia la custodia de la misma es fundamental en todo procedimiento pericial.**

5. SERIAS DEFICIENCIAS EN EL SEGUIMIENTO DE LOS PROCESOS DE IDENTIFICACIÓN DE RESTOS:

Según la información provista por los familiares de [redacted] en la entrevista realizada el 6 de noviembre de 2017 por parte del Equipo Argentino de Antropología Forense y de la CGSP de la PGR en el marco de la Comisión Forense y corroborada en el expediente de la AP/PGR/SIEDO/UEIS/197/2011; en abril del 2011 [redacted] reportaron su desaparición y donaron muestras de sangre, pelo y saliva para análisis genéticos, en la Procuraduría General de la República en San Luis Potosí, y luego, en el año 2016, dos de sus hermanos donaron muestras de sangre para análisis genéticos con fines identificatorios, en el Hospital de Especialidades de la Soledad de la Policía Federal Preventiva.

Si bien, según el Informe de ADN de PGJ de Tamaulipas, con fecha 25 de junio de 2011, se obtuvieron exitosamente los perfiles genéticos de los cadáveres recuperados en el Ejido "Las Norias", San Fernando,

Si bien puede haber habido una lesión por arma de fuego en cráneo, en el estado actual de conservación de los restos hoy no podemos asegurar (aunque el trazo fracturario de las lesiones en cráneo indica la posibilidad de que fueron causadas por una fuerza de alta velocidad), la causa de muerte de la PGJ de Tamaulipas no incluye los traumatismos en tórax y pelvis encontrados por los peritos de Comisión Forense, ni las lesiones en miembros inferiores que pueden deberse a maniobras de desmembramiento.

HALLAZGO DE MAZO O MARRO:

Al parecer, en abril del 2011 en el curso de las exhumaciones de fosas clandestinas en San Fernando, Tamaulipas, el Ministerio Público de la PGJ de Tamaulipas recuperó en la Fosa 1 de la AP1173 un mazo o marro, sobre el que los peritos de PGR realizan diferentes peritajes que se citan a continuación. La UEIS/SIEDO/PGR solicita a la Dirección General de Coordinación de Servicios Periciales tres tipos de exámenes del marro mencionado: dactiloscópico, genético y criminalística.

El Dictamen de Criminalística de peritos de la PGR de fecha 26 de abril del 2011 señala que se trata de una herramienta manual, "...de 89.5cm de largo, con mango de madera de color café la cual se encuentra astillada y deteriorada, presenta tierra de color café en toda su estructura, en algunas partes de la misma se observa humedad, la forma de su base es ovalada y mide 13cm de circunferencia en su parte superior es de metal de forma rectangular, mide 18cm por 7cm de color naranja, el cual en algunas partes presenta desprendimiento de pintura en sus extremos su forma es octogonal, misma que presenta tierra de color café. El uso de esta herramienta es utilizada en la industria de la construcción."²⁶ Entre sus observaciones señala que "...El olor que tiene dicho objeto tiene [sic] olor fétido."²⁷

El dictamen concluye que "...por las características físicas del [sic] herramienta antes descrita esta si puede ser utilizada para causar lesiones corporales de tipo contundente a una persona o incluso la muerte; esta dependerá de la fuerza e intensidad con que sea utilizada la misma y el área anatómica que lesiones...". **El dictamen concluye que el mazo o marro "...puede ser utilizado para causar lesiones de tipo contundente, no constándole a la suscrita [es decir, a la perita criminalística de PGR que realiza el dictamen] que este objeto haya sido utilizado para causar la muerte, tormento, lesiones u homicidio."**²⁸

El Dictamen de Dactiloscopia Forense de la PGR de fecha 27 de abril del 2011 concluye que "...derivado del rastreo de fragmentos lofoscópicos sobre una herramienta manual (mazo o marro) de mango de madera y cabeza de metal se determinó que **NO se encontraron huellas latentes para ser estudiadas.**"²⁹

El Dictamen de Genética Forense de la PGR de fecha 12 de mayo del 2011 se centra sobre la posibilidad de "...recabar muestras hemáticas, lofoscópicas, óseas, etc..." que pudieran encontrarse en el marro bajo investigación. El dictamen señala que se observó fluorescencia al exponer la superficie externa del marro a luz ultravioleta. Así mismo, señala que al someter a las 88 muestras recolectadas en hisopos de las manchas café rojizo presentes en la superficie metálica del mazo a la reacción de Kastle-Meyer, se obtuvo una reacción positiva ante la

²⁶ Dictamen de Criminalística de Campo, PGR, 26 de abril del 2011, AP1173/2011, pág. 2.

²⁷ Ídem.

²⁸ Ídem.

²⁹ Dictamen de Dactiloscopia Forense, PGR, 27 de abril del 2011, AP PGR/SIEDO/UEIS/197/2011.

Otra de las muestras de cada donante fue entregada a la CGSP de PGR para su procesamiento y la tercera muestra de cada donante fue entregada a la SEIDO de PGR para su resguardo.

CONCLUSIONES DE LOS RESULTADOS GENÉTICOS DEL EAAF:

En el Dictamen del EAAF se informa sobre la coincidencia genética encontrada entre los perfiles genéticos de los familiares de los jóvenes Luis Ramón GUERRERO CASTRO (MNL 15300019) y Antelmo GUERRERO CASTRO (MNL 15300020) con los restos AP F1 C2 y también con los restos AP197 F4 C11.

Para el OBJETIVO 1:

1. La razón de verosimilitud (LR1) es de $4,12E+12$, indicando que los perfiles genéticos son $4,12E+12$ veces contra 1 más probables si los restos analizados (AP197 C2 F1 D1) pertenecen al individuo que se integra al grupo familiar de referencia, que a una persona de la población al azar de México.
2. Dado que no se conoce el valor de probabilidad "a priori" de los episodios, se consideraron 3 valores diferentes. De la combinación del valor de LR1 obtenido con los diferentes valores de probabilidad "a priori" se obtiene que la probabilidad de la hipótesis 1 (H1) es igual o superior a 99,99%.

Razón de verosimilitud (LR1)	Probabilidad "a priori"	Probabilidad de la hipótesis 1 (H1)
4,12E+12	0,01 (1/100)	Igual o superior a 99,99%
	0,001 (1/1000)	Igual o superior a 99,99%
	0,0001 (1/10000)	Igual o superior a 99,99%

Para el OBJETIVO 2:

1. La razón de verosimilitud (LR2) es de $3,26E+13$, indicando que los perfiles genéticos son $3,26E+13$ veces contra 1 más probables si los restos analizados (AP197 C11 F4 D1) pertenecen al individuo que se integra al grupo familiar de referencia, que a una persona de la población al azar de México.
2. Dado que no se conoce el valor de probabilidad "a priori" de los episodios, se consideraron 3 valores diferentes. De la combinación del valor de LR2 obtenido con los diferentes valores de probabilidad "a priori" se obtiene que la probabilidad de la hipótesis 3 (H3) es igual o superior a 99,99%.

Razón de verosimilitud (LR2)	Probabilidad "a priori"	Probabilidad de la hipótesis 3 (H3)
3,26E+13	0,01 (1/100)	Igual o superior a 99,99%
	0,001 (1/1000)	Igual o superior a 99,99%
	0,0001 (1/10000)	Igual o superior a 99,99%

CONCLUSIÓN GENERAL

VII. OBSERVACIONES Y RECOMENDACIONES:

1. DIFERENCIAS EN PERFIL BIOLÓGICO: En las pericias realizadas en el año 2010 por peritos de PGJ de Tamaulipas como de PGR se asignaron tres edades distintas para el CADÁVER 63: el Acta Medica de PGR le otorgó una edad "en la tercera década de vida"; el informe de Seguimiento de Necropsia le otorgó entre 30 y 35 años, el informe odontológico de PGR le asignó una edad de 37 años más/menos 2 años y finalmente la Ficha de Identidad de PGR le otorgó una edad al fallecimiento de 25 a 30 años.

La edad estimada por EAAF para los restos CADÁVER 63 fue de 24 a 40 años. El Sr. [REDACTED] tenía 35 años al momento de su fallecimiento. Es decir, algunas de las estimaciones de edad realizadas en el 2010 hubieran excluido la posibilidad de identificar al CADÁVER 63 con el Sr. [REDACTED]. Esto podría probablemente haberse resuelto con un análisis antropológico de los restos en el año 2010.

2. SEVERO RETRASO EN LA IDENTIFICACION DEL CADAVER 63: Considerando que desde agosto del 2010 se había recuperado la licencia de conducir a nombre de [REDACTED], que los tatuajes descritos por sus familiares presentaban algunas coincidencias significativas con aquellos encontrados en el CADAVER 63 en particular el nombre de su hija [REDACTED] en un tatuaje en la espalda del CADAVER 63 y que las tres personas hondureñas que viajan con él fueron identificados entre los 72 cadáveres encontrados en Rancho Huizache, la identificación del Sr. [REDACTED] debería haber sucedido en el año 2010 o 2011 y no en el año 2018. La dificultad también que tuvo Comisión Forense en el acceso de los expedientes contribuyó a la demora.

3. DIFERENCIAS SIGNIFICATIVAS EN LOS DICTÁMENES SOBRE UBICACIÓN, NUMERO Y TRAYECTORIA DE LESIONES POR ARMA DE FUEGO EN CRANEO: Tanto los peritos federales y estatales que examinaron el CADAVER 63 en el año 2010 como los peritos de PGR y del EAAF de Comisión Forense coinciden en la misma causa de muerte: traumatismo craneoencefálico por lesiones producidas por el paso de proyectil de arma de fuego. Sin embargo, los peritos que examinaron los restos en el 2010 señalan la entrada del proyectil en el área frontal del cráneo mientras que los peritos de Comisión Forense observamos un claro orificio de entrada e la sección occipital media izquierda del cráneo con salida en la región frontal izquierda. Consecuentemente, la trayectoria que describen los peritos en el 2010 es inversa a la que describen los peritos de la Comisión Forense. También uno de los dictámenes del 2010 señala que no se observa orificio de salida del proyectil de arma de fuego.

4. CONDICIONES DE INHUMACIÓN DE LOS RESTOS: Las condiciones de inhumación de los restos del CADÁVER 63 en el Panteón Dolores de la Ciudad de México en una fosa común, sin ningún tipo de señalamiento, donde los cuerpos se encontraban uno encima del otro, en bolsas de cadáveres de mala calidad, que se encontraban en mal estado al momento de la exhumación realizada por la Comisión Forense en el 2014, se encuentra completamente en contra de las recomendaciones internacionales sobre buenas prácticas forenses de protocolos de inhumación de restos no identificados, toda vez que **invisibiliza y dificulta la posibilidad de recuperarlos en caso de ser identificados y atenta contra la conservación de los mismos.**

de esta y otras averiguaciones previas de la misma investigacion. De todos, aun falta información acceder a diversos expedientes y actas circunstanciadas relacionadas con esta investigacion.

El acceso a los dictámenes periciales e información de contexto de este caso así como también a las averiguaciones previas bajo mandato de investigación de la Comisión Forense se encuentra estipulado en su acuerdo de creación, y es de fundamental importancia para contar con toda la información pertinente a cada caso, así como para poder avanzar en nuevas identificaciones de restos aún no identificados.

2. INVESTIGACIÓN FRAGMENTADA EN EXPEDIENTES: Como ya se mencionó anteriormente, de los 196 restos recuperados de las fosas clandestinas de San Fernando, Tamaulipas, en abril del 2011 y meses siguientes, aproximadamente 122 cuerpos pasaron a fuero federal ese mismo año; 120 de estos 122 restos se enviaron a la Ciudad de México a mediados de abril del 2011, y quedaron dentro de la AP/PGR/SIEDO/UEIS/197/2011. Esta Averiguación Previa agrupa cuatro averiguaciones previas: AP/PGR/SIEDO/UEIS/197/2011, AP/PGR/TAMPS/MAT-III/1173/2011, AP/PGR/TAMPS/MAT-COE/1198/2011 y AP/PGR/TAMPS/MAT-COE/1114/2011.

Los restantes aproximadamente 74 cuerpos sobre el total de 196 cuerpos, están agrupados en 13 averiguaciones previas de la PGJ de la Tamaulipas: AP36/2011, AP37/2011, AP38/2011, AP39/2011, AP59/2011, AP141/2011, AP151/2011, AP152/2011, AP154/2011, AP35/2011, AP52/2011, AP53/2011 y AP62/2011.

Esta división de expedientes incrementó la dificultad para identificar los restos de las fosas de San Fernando, Tamaulipas, ya que se fragmentó la información sobre la investigación y sobre los cuerpos. Adicionalmente, al revisar el expediente de la AP/PGR/SIEDO/UEIS/197/2011, la Comisión Forense constató que los ministerios públicos a cargo, colocaron un número alto de denuncias de personas desaparecidas que podrían estar entre las víctimas de las fosas clandestinas de San Fernando, Tamaulipas, realizadas por sus familiares en Actas Circunstanciadas; no dentro de la AP/PGR/SIEDO/UEIS/197/2011. Una de estas AC importantes para esta investigación es la AC PGR /SIEDO/044/2011.

En marzo del 2017, la PGR atrajo finalmente las 13 averiguaciones previas que se encontraban en el fuero común de Tamaulipas correspondientes a los 73 restos mencionados.

3. APARENTE AUSENCIA DE PERITOS EN EXHUMACIONES DE SAN FERNANDO, TAMAULIPAS: Hasta la fecha, no se ha encontrado ninguna documentación pericial ni ministerial que acredite la presencia de peritos en la exhumación de los restos AP39 F1 C1 el 8 de abril del 2011 y de todos los restos de las fosas clandestinas en donde fueron hallados en abril y semanas siguientes del 2011, que suman un total aproximado de 196 cuerpos.

La Comisión Forense ha realizado numerosos pedidos desde su inicio a la PGJ de Tamaulipas sobre esta información en forma directa a sus Ministerios Públicos, así como a través del titular de la AP/PGR/SIEDO/UEIS/197/2011, sin que hasta la fecha se cuente con dictámenes de criminalística de campo, u otra disciplina interviniente como fotografía y videos, sobre dichas exhumaciones. La única documentación de la

Tamaulipas, posiblemente la confronta genética inicial se realizó sólo con los 122 cuerpos que quedaron bajo jurisdicción del fuero federal. Sin embargo, considerando que la CGSP de PGR recibió también los perfiles genéticos de los 74 restos que quedaron bajo jurisdicción de la PGJ de Tamaulipas al poco tiempo, en el año aparentemente 2011, llama la atención que la comparación no se haya ampliado a los mismos con anterioridad a la creación de la Comisión Forense. La identificación de _____, responde a uno de los restos bajo jurisdicción hasta marzo del 2017 de la PGJ de Tamaulipas.


La **Comisión Forense debe acceder con urgencia a todas las denuncias de desaparición** que existan tanto en SEIDO/PGR como en la PGJ de Tamaulipas, que puedan estar relacionadas con los restos de las fosas clandestinas de San Fernando, Tamaulipas, de abril y meses siguientes del año 2011.


La obstaculización, retraso y dificultades en el acceso por parte de Comisión Forense a estas averiguaciones previas y actas circunstanciadas por parte de instituciones federales y estatales atenta directamente contra el derecho a la verdad y a la justicia de los familiares de víctimas de desaparición y a la identificación de los restos de sus seres queridos desaparecidos.

Consideramos importante como parte del mandato de la Comisión Forense examinar este y otros casos de esta misma investigación en donde los procesos de identificación de restos parecen haberse detenido al poco tiempo de haber comenzado en el año 2011, dejando un número muy alto de identificaciones en suspenso o en estadios intermedio o inconclusos, con el consiguiente sufrimiento de las familias involucradas.

El EAAF solicita a la **Comisión Forense y al Ministerio Público de la Subprocuraduría Especializada en Investigación de Delincuencia Organizada (SEIDO) de PGR, a cargo de la averiguación previa AP/PGR/SEIDO/UEIS/197/2011, que de vista a la Visitaduría General de Asuntos Internos de la Procuraduría General de la República sobre las serias irregularidades que se ilustran en el presente dictamen para su investigación y establecimiento de responsabilidades al respecto.** En particular, se solicita investigar el grave retraso en la identificación de los restos AP39/2011, FOSA 3, CUERPO 1, _____

Respetuosamente,


Dra. Mercedes Celina Doretti
Antropóloga, EAAF


Mtra. Alicia Lusiardo
Antropóloga, EAAF

EQUIPO ARGENTINO DE ANTROPOLOGÍA FORENSE
ABRIL 2018

fenolftaleína en la muestra con clave 28M112908. Pero que **"no se encontró material biológico UTIL en el mazo identificado con clave 28M112908, con el cual obtener perfil genético."**³⁰

En un segundo Dictamen de Criminalística de Campo de PGR, del 18 de mayo del 2011, el peritaje se centra en tratar de establecer "...si existe un nexo causal entre el objeto o arma (contundente) consistente en un "marro"... Con el tipo de lesiones descritas con aquellas que causaron la muerte a los cadáveres encontrados en las fosas de San Fernando, Tamaulipas de acuerdo con las respectivas necropsias..."³¹ de la A.P. PGR/SIEDO/UEIS/197/2011.

El perito señala que después de haber tenido acceso y analizado las necropsias de 120 restos recuperados de dichas fosas, señala lo siguiente: "...Por el estado físico que guarda el marro motivo de estudio, como son el olor fétido y los restos de tejido, se infiere que estos pudieran ser restos al parecer orgánicos. Por el lugar en donde fue localizado el referido marro, mismo que corresponde a una de las fosas relacionadas con la presente indagatoria, se infiere que este objeto si pudo estar relacionado con los hechos." Agrega: "...por el tipo de lesiones que presentaron la mayoría de los cadáveres localizados dentro de las diversas fosas clandestinas, las cuales corresponden a traumatismo craneoencefálico producido por objeto contundente, estas lesiones se pudieron producir con un objeto de las mismas características que el marro en cuestión, por lo tanto se llega a la siguiente Conclusión UNICA: Se establece que **SI existe correspondencia directa** entre el marro motivo de análisis y los diversos cadáveres localizados en las fosas ubicadas en San Fernando, Tamaulipas, además de que las lesiones presentadas por la mayoría de los cadáveres corresponden en general a las producidas por un objeto contundente de las mismas características que el marro motivo del estudio, lo cual se podría corroborar con los resultados de Genética Forense."³²

El EAAF considera que teniendo en cuenta que no ha habido una corroboración por la vía genética de la relación entre el marro en cuestión y las víctimas, la conclusión de criminalística citada con anterioridad debería hablar de "consistencia" en lugar de "correspondencia directa" entre el mazo y los cadáveres de las fosas de San Fernando, Tamaulipas.

TIEMPO DE MUERTE:

En el Certificado de Defunción de los restos AP37/2011, FOSA 1, CUERPO 5, no indica la fecha de defunción.

Al respecto, la Necropsia realizada por la PGJ de Tamaulipas del 10 de abril de 2011, no se pronuncia al respecto; sólo menciona que los restos se encuentran en avanzado estado de putrefacción.

El EAAF no se pronuncia al respecto tampoco, debido a que las múltiples inhumaciones, exhumaciones y periodos de conservación en heladeras por las que han pasado estos restos AP37 F1 C5 desde su recuperación, hace 7 años, ya han modificado la posibilidad de brindar una estimación aproximada.

La **fecha aproximada de la muerte** del Sr. Gerardo GALICIA SEGURA, **estaría entre el 15 de marzo del 2011 fecha en que sus familiares reportaron que hablaron por última vez con él y el 8 de abril del 2011, fecha del hallazgo de sus restos.**

³⁰ Dictamen de Genética Forense, PGR, 12 de mayo del 2011, AP PGR/SIEDO/UEIS/197/2011.

³¹ Dictamen en Criminalística, PGR, 18 de mayo del 2011.

³² Idem.

Tal como se mencionó en objetivos no es posible distinguir, mediante el análisis de marcadores STR autosómicos, a cuál de los individuos masculinos desaparecidos (MNL 15300019 y MNL 15300020, ambos hermanos GUERRERO CASTRO) corresponden las muestras óseas procesadas.

Sin embargo, de acuerdo a los resultados obtenidos, la probabilidad de que las muestras óseas AP197 C2 F1 D1 y AP197 C11 F4 D1 pertenezcan a los hijos biológicos de 15100051 y 15100052, y a su vez hermanos completos de 15100053, es igual o superior a 99,99% para ambos casos.

III.7. COMPARACIÓN DE DATOS ANTE MORTEM DE ANTELMO Y LUIS RAMÓN GUERRERO CASTRO EN RELACIÓN A LOS RESTOS AP197 F1 C2 Y AP 197 F4 C11

Esta distinción entre ambos hermanos puede hacerse en este caso comparando la información *ante mortem* de ambos jóvenes y la información post mortem extraída en el análisis antropológico y odontológico forense de ambos restos.

	AP197 F1 C2 Luis Ramón GUERRERO CASTRO		AP197 F4 C11 Antelmo GUERRERO CASTRO	
Perfil Biológico	Datos ante mortem	Análisis del EAAF de restos AP197F1 C2	Datos ante mortem	Análisis del EAAF de los restos AP197 F4 C11
Edad	24 años	24-33 años	20 años	19-25 años
Estatura	165 cm	162-171 cm	170 cm	166,55-178,53cm
Odontología	<ul style="list-style-type: none"> ✓ Extracción de pieza superior anterior derecha, posiblemente correspondiente al colmillo superior derecho, le pusieron otro, línea dentaria pareja después de la extracción. ✓ Corona Fenestrada en pieza dentaria contigua a la extraída <i>ante</i> 	<ul style="list-style-type: none"> ✓ Extracción <i>ante mortem</i> del incisivo lateral superior derecho y presencia de un arreglo metálico, involucrando coronas fenestradas en incisivo central y canino superior derecho. 	<ul style="list-style-type: none"> ✓ Relleno en dos muelas inferiores sin recordar lado. ✓ Corona Fenestrada alrededor de los incisivos centrales y uno lateral superior, sin recordar lateralidad, tiene ventana de color platino". 	<ul style="list-style-type: none"> ✓ Dos amalgamas en molares inferiores, una de cada lado. ✓ Registro dental de PGR 2011, menciona corona dental color plata. ✓ Corona fenestrada en el incisivo central superior izquierdo. Material metálico cubre por completo la superficie lingual así como y los



Se recomienda fuertemente la estructuración de una política de inhumación de restos no identificados por parte del Ministerio Público en panteones de todo el país utilizando fosas individuales o, en su defecto, fosas en donde cada cadáver se encuentre por lo menos a 50cm uno de otro, tanto en sus lados como verticalmente, con registros de inhumación y exhumación de cadáveres ajustados y actualizados por parte de los panteones, con códigos claros que se correspondan con los códigos de cadáveres presentes en las averiguaciones previas correspondientes para cada cadáver y señalamientos de dichas fosas en el terreno fácilmente ubicables.

5. ACCESO A EXPEDIENTES Y DICTÁMENES: Es importante señalar que desde septiembre del 2013, fecha de inicio de la Comisión Forense, hasta agosto del 2016 el EAAF no tuvo acceso completo a los dictámenes periciales de PGR en el área de genética, criminalística, odontología, dactiloscopia y antropología ni a las averiguaciones previas sobre los 72 cadáveres de San Fernando, Tamaulipas, que le competen y que incluyen los restos CADÁVER 63, identificados a partir del presente dictamen como pertenecientes al Sr [REDACTED]. La documentación entregada al EAAF por parte de PGR en el 2013 constaba hasta el 2016 de cuadernillos elaborados para los doce cuerpos no identificados hasta la creación de la Comisión Forense.

En agosto del 2016, la Unidad de Investigación de Delitos para Personas Migrantes, Subprocuraduría de Derechos Humanos, Prevención del Delito y Servicios a la Comunidad, de PGR, finalmente dio acceso a la Comisión Forense a los expedientes de la actual averiguación previa PGR/SDHPDSC/UIDPM/M2/001/2016. Sin embargo, hasta la fecha, la información entregada en copias se encuentra incompleta.

A pesar de reiterados pedidos en el marco de la Comisión Forense sobre acceso a los expedientes de esta investigación sobre los 72 cadáveres de San Fernando, Tamaulipas, y en particular, a los dictámenes periciales de cada disciplina, **recién en agosto del 2016**, la Unidad de Investigación de Delitos para Personas Migrantes, Subprocuraduría de Derechos Humanos, Prevención del Delito y Servicios a la Comunidad, de PGR, finalmente permitió a la Comisión Forense poder ver los expedientes de la actual averiguación previa PGR/SDHPDSC/UIDPM/M2/001/2016, y expedientes anexos como actas circunstanciadas, **y solicitar la información que considerara relevante. Sin embargo, hasta la fecha, la Comisión Forense no ha recibido la información completa solicitada.**

El acceso a los dictámenes periciales e información de contexto de este caso bajo mandato de investigación de la Comisión Forense se encuentra estipulado en su acuerdo de creación, así como también a las averiguaciones previas correspondientes, y es de fundamental importancia para contar con toda la información pertinente a cada caso, así como para poder avanzar en nuevas identificaciones de restos aún no identificados.

El EAAF solicita a la **Comisión Forense y al Ministerio Público de la Unidad de Investigación de Delitos para Personas Migrantes de PGR, a cargo de la averiguación previa PGR/SDHPDSC/UIDPM/M2/001/2016, que de vista a la Visitaduría General de Asuntos Internos de la Procuraduría General de la República sobre las serias irregularidades que se ilustran en el presente dictamen para su investigación y establecimiento de responsabilidades al respecto.**

PGJ de Tamaulipas sobre estas exhumaciones hasta la fecha consiste en la "Inspección Ministerial y Levantamiento de Cadáver" para cada uno de los restos. Los peritos de la CGSP de la PGR manifestaron en Comisión Forense que no participaron en dichas diligencias de exhumación inicial de las fosas clandestinas.

4. CADENA DE CUSTODIA: El EAAF notó las siguientes ausencias en esta área:

(a) Ausencia de cadena de custodia de los cadáveres en su traslado desde la ciudad de San Fernando, Tamaulipas, hacia la ciudad de Matamoros, Tamaulipas, por parte de la PGJ de Tamaulipas, y ausencia de cadena de custodia en el traslado de 120 cuerpos por parte de la PGR desde la Ciudad de Matamoros a la Ciudad de México.

(b) Ausencia de cadena de custodia de muestras para análisis genéticos de la PGJ de Tamaulipas; existe un documento al respecto, pero en opinión del EAAF no cumple con las reglas básicas de una cadena de custodia. La Coordinación General de Servicios Periciales de PGR, recién el 25 de agosto del 2015 entregó al EAAF cadenas de custodia sobre las muestras de los 120 cadáveres que recibe de Tamaulipas en abril del 2011.

(c) Ausencia de cadena de custodia sobre equipajes dejados por el Ministerio Público de la Federación en la estación de autobuses de la ciudad de Reynosa, Tamaulipas, desde abril del 2011 hasta diciembre del 2015.

Nuevamente, es parte del mandato de Comisión Forense recomendar buenas prácticas forenses. **La necesidad de cadena de custodia toda vez que se moviliza la evidencia y cambia la custodia de la misma es fundamental en todo procedimiento pericial.**

5. SERIAS DEFICIENCIAS EN EL SEGUIMIENTO DE LOS PROCESOS DE IDENTIFICACIÓN DE RESTOS:

Según la información provista por los familiares del Sr. [REDACTED] en la entrevista realizada el 6 de noviembre de 2017 por parte del Equipo Argentino de Antropología Forense y de la CGSP de la PGR en el marco de la Comisión Forense, en el año 2011 parte de la familia donó sus muestras para análisis genéticos en la PGJE de San Luis Potosí, y el 13 de mayo de 2011, la Sra [REDACTED] (hija), reportó su desaparición y donó muestras de sangre y cabello en SEIDO, PGR.

Si bien, según el Informe de ADN de PJGE de Tamaulipas, con fecha 25 de junio de 2011, se obtuvieron exitosamente los perfiles genéticos de los cadáveres recuperados en el Ejido "Las Norias", San Fernando, Tamaulipas, posiblemente la confronta genética inicial se realizó sólo con los 122 cuerpos que quedaron bajo jurisdicción del fuero federal. Sin embargo, considerando que la CGSP de PGR recibió también los perfiles genéticos de los 74 restos que quedaron bajo jurisdicción de la PGJ de Tamaulipas al poco tiempo, en el año aparentemente 2011, llama la atención que la comparación no se haya ampliado a los mismos con anterioridad a la creación de la Comisión Forense. La identificación del Sr. [REDACTED] corresponde a uno de los restos bajo jurisdicción hasta marzo del 2017 de la PGJ de Tamaulipas.

La Comisión Forense debe acceder con urgencia a todas las denuncias de desaparición que existan tanto en SEIDO/PGR como en la PGJ de Tamaulipas, que puedan estar relacionadas con los restos de las fosas clandestinas de San Fernando, Tamaulipas, de abril y meses siguientes del año 2011.

La obstaculización, retraso y dificultades en el acceso por parte de Comisión Forense a estas averiguaciones previas y actas circunstanciadas por parte de instituciones federales y estatales atenta directamente contra el

V. CONCLUSIONES DEL EXAMEN DEL EAAF, EN EL MARCO DE LA COMISIÓN FORENSE

1. Se trata de un individuo de sexo masculino, de una edad al momento de la muerte de entre 28 y 42 años, y de una estatura de 166.10cm +/- 4.15 cm (161.95cm- 170.25cm).
2. La **identificación positiva** de los restos **AP37 F1 C5** con quien en vida respondiera al nombre de **Gerardo GALICIA SEGURA** ha sido confirmada a través de la comparación de perfiles genéticos de sus familiares y los restos mencionados; comparación del perfil biológico de los restos mencionados con la información *ante mortem* o física proporcionada por sus familiares y comparación de información de antecedentes de la desaparición del Sr. Gerardo GALICIA SEGURA y fecha y lugar de hallazgo de los restos AP37 F1 C5.
3. En opinión del EAAF, la **causa y manera de muerte es:**
 - La muerte se produjo como consecuencia de la hemorragia y lesión de órganos vitales secundaria a los múltiples traumatismos evidenciados (craneal, torácico y pélvico).
 - Atendiendo a las circunstancias y el contexto del hallazgo del cuerpo, se considera que responde a una etiología homicida.
 - Se han observado diversos hallazgos compatibles con maniobras de desarticulación grosera de algunas de las estructuras óseas y desmembramiento del cuerpo. Si bien se desconocen las circunstancias relativas a manipulaciones de los restos previa al presente análisis, incluyendo el proceso de re-exhumación de los mismos, que permitirían una interpretación más consistente de los mismos.

4. CONCLUSIONES:

- 4.1 Se trata de una muerte **VIOLENTA** de etiología **HOMICIDA**.
- 4.2 La causa inmediata de la muerte ha sido la **HEMORRAGIA Y LESIÓN DE ÓRGANOS VITALES** derivados de un **TRAUMATISMO MÚLTIPLE (CRANEAL, TORÁCICO Y PELVICO)**.
- 4.3 Ésta ha tenido su origen en la acción de **PROYECTILES DE ARMA DE FUEGO** en lo que respecta a las **áreas torácica y pélvica y posiblemente, en lo que respecta al área craneal**.
- 4.4 Adicionalmente se han observado signos consistentes con el **DESMEMBRAMIENTO** del cuerpo.

VI. OBSERVACIONES Y/O RECOMENDACIONES:

1. ACCESO A EXPEDIENTES Y DICTÁMENES: Es importante señalar que desde septiembre del 2013, fecha de inicio de la Comisión Forense, hasta junio del 2015 el EAAF no tuvo acceso a los dictámenes periciales de PGR en el área de genética, criminalística, odontología, dactiloscopia y antropología y otras disciplinas. La documentación entregada al EAAF por parte de PGJ en este sentido para los 74 restos que quedaron bajo su jurisdicción de la PGJ de Tamaulipas, que incluyen aquellos de la AP37/2011, constaba hasta noviembre 2014 de: Inspección ministerial y levantamiento de cadáver, Diligencia de fe Ministerial de Autopsia e Inspección de Cadáver, Dictamen de Autopsia, Dictamen de Química, Dictamen de ADN de los restos (con cadena de custodia y electroferogramas, su respectiva

	<i>mortem.</i> ✓ No amalgamas	✓ No amalgamas.		bordes distal, incisal y mesial. Este último borde presenta un relleno metálico adherido a la corona, ocupando el espacio del diastema. ⁴³
Lesiones	✓ No se menciona.	✓ No se menciona.	✓ Se cayó de la moto en 2010 se lastimó el brazo derecho y estuvo vendado una semanas.	✓ Fractura consolidada de larga data en clavícula derecha.

La estimación de la edad, estatura y la fractura antigua de larga data en clavícula derecha en los restos AP197 F4 C11 apoyan la correspondencia del Sr. Luis Ramón GUERRERO CASTRO con los restos AP197 F1 C2 y la correspondencia de los restos AP197 F4 C11 con el Sr. Antelmo GUERRERO CASTRO.

La información odontológica sobre ambos jóvenes basada en la memoria de sus padres es más compleja porque ambos jóvenes tenían ocurrencias en el área anterior superior de su dentición. Sin embargo, la presencia de amalgamas en el caso de Antelmo y de los restos AP197 F4 C11, la ausencia de las mismas en el caso de Luis Ramón y de los restos AP197 F1 C2, la ausencia de un pieza dentaria central superior derecha reportada para Luis y su coincidencia con los restos AP197 F1 C2 también sustentan la diferencia entre hermanos y restos señalada previamente.

III.7. VESTIMENTA Y EFECTOS PERSONALES

Ante mortem: Su familia indicó en la entrevista con el EAAF, las siguientes prendas y efectos personales que el Sr. Antelmo GUERRERO CASTRO llevaba al salir de su domicilio en San Luis Potosí:

- Playera tipo polo, de rayas horizontales, color guinda con azul marino, talla 32 (M).
- Pantalón de mezclilla, recto, despintado, talla 30 – 32.
- Tenis azul con una línea roja, sin marca, agujetas azul o negro, talla 7 u 8 (el mismo tipo de tenis que Luis Ramón).
- Bóxer.

⁴³ En el Examen EAAF, 02 de abril de 2014 de los restos AP197 F4 C11 no se observó la presencia del incisivo central superior izquierdo, sin embargo en una segunda revisión en el año 2018, se encontró el incisivo, el cual tiene un arreglo odontológico de una corona fenestrada plateada.



Respetuosamente,

Dra. [REDACTED]

ANTROPÓLOGA, EAAF

Mtra. [REDACTED]

ANTROPÓLOGA, EAAF

EQUIPO ARGENTINO DE ANTROPOLOGÍA FORENSE
MARZO 2018

Los siguientes consultores del EAAF contribuyeron en este informe integrado: Dr. [REDACTED], Tesista [REDACTED], Mtro. [REDACTED], Mtra. [REDACTED], Lic. [REDACTED] y Lic. [REDACTED]

derecho a la verdad y a la justicia de los familiares de víctimas de desaparición y a la identificación de los restos de sus seres queridos desaparecidos.

Consideramos importante como parte del mandato de la Comisión Forense examinar este y otros casos de esta misma investigación en donde los procesos de identificación de restos parecen haberse detenido al poco tiempo de haber comenzado en el año 2011, dejando un número muy alto de identificaciones en suspenso o en estadios intermedio o inconclusos, con el consiguiente sufrimiento de las familias involucradas.

El EAAF solicita a la **Comisión Forense** y al **Ministerio Público de la Subprocuraduría Especializada en Investigación de Delincuencia Organizada (SEIDO)** de PGR, a cargo de la averiguación previa **AP/PGR/SEIDO/UEIS/197/2011**, que de vista a la **Visitaduría General de Asuntos Internos de la Procuraduría General de la República** sobre las serias irregularidades que se ilustran en el presente dictamen para su investigación y establecimiento de responsabilidades al respecto. En particular, se solicita investigar el grave retraso en la identificación de los restos AP39/2011, FOSA 1, CUERPO 1, con el Sr.

Respetuosamente,

Dra. [REDACTED]
Antropóloga, EAAF

Mtra. [REDACTED]
Antropóloga, EAAF

EQUIPO ARGENTINO DE ANTROPOLOGÍA FORENSE

ABRIL 2018

cadena de custodia sobre las muestras extraídas a los restos, acta, supervisión y certificado de defunción de los restos y Diligencia de Exhumación.

A pesar de reiterados pedidos en el marco de la Comisión Forense sobre acceso a los expedientes completos de esta investigación sobre fosas clandestinas de San Fernando, Tamaulipas, y en particular, a los dictámenes periciales de cada disciplina para cada caso, recién en junio del 2015 el EAAF tuvo acceso a la **Averiguación Previa AP/PGR/SIEDO/UEIS/197/2011** que concentra 4 averiguaciones previas anteriores sobre esta investigación (AP1114/2011, AP1173/2011, AP1198/2011 y AP197/2011), accediendo entonces a dictámenes e información de contexto de suma relevancia para la identificación de restos que se encuentran allí y recibiendo otros dictámenes hasta el 25 de agosto del 2015, directamente por parte de la Coordinación General de Servicios Periciales de la PGR.

En relación a la AP37/2011, que se encontraba bajo jurisdicción de la PGJ de Tamaulipas hasta febrero del 2017, desde el 2013 hasta el 2017, como se señaló con anterioridad, el EAAF sólo tuvo acceso limitado a parte de la documentación existente en dicha averiguación previa. En junio del 2017 el EAAF tuvo acceso más amplio a la AP37/2011 de la PGJ de Tamaulipas a partir de la atracción ejercida por el fuero federal en marzo del 2017 de esta y otras averiguaciones previas de la misma investigación. De todos, aún falta información acceder a diversos expedientes y actas circunstanciadas relacionadas con esta investigación.

El acceso a los dictámenes periciales e información de contexto de este caso así como también a las averiguaciones previas bajo mandato de investigación de la Comisión Forense se encuentra estipulado en su acuerdo de creación, y es de fundamental importancia para contar con toda la información pertinente a cada caso, así como para poder avanzar en nuevas identificaciones de restos aún no identificados. Los retrasos en el acceso a los expedientes sin duda han retrasado significativamente el trabajo de la Comisión Forense y en particular la identificación de los restos bajo su mandato.

2. INVESTIGACIÓN FRAGMENTADA EN EXPEDIENTES: Como ya se mencionó anteriormente, de los 196 restos recuperados de las fosas clandestinas de San Fernando, Tamaulipas, en abril del 2011 y meses siguientes, aproximadamente 122 cuerpos pasaron al fuero federal ese mismo año; 120 de estos 122 restos se enviaron a la Ciudad de México a mediados de abril del 2011, y quedaron dentro de la AP/PGR/SIEDO/UEIS/197/2011. Esta Averiguación Previa agrupa cuatro averiguaciones previas: AP/PGR/SIEDO/UEIS/197/2011, AP/PGR/TAMPS/MAT-III/1173/2011, AP/PGR/TAMPS/MAT-COE/1198/2011 y AP/PGR/TAMPS/MAT-COE/1114/2011.

Los restantes aproximadamente 74 cuerpos sobre el total de 196 cuerpos, están agrupados en 13 averiguaciones previas de la PGJ de la Tamaulipas: AP36/2011, AP37/2011, AP38/2011, AP39/2011, AP59/2011, AP141/2011, AP151/2011, AP152/2011, AP154/2011, AP35/2011, AP52/2011, AP53/2011 y AP62/2011.

Esta división de expedientes incrementó la dificultad para identificar los restos de las fosas de San Fernando, Tamaulipas, ya que se fragmentó la información sobre la investigación y sobre la identificación de los restos. Adicionalmente, al revisar el expediente de la AP/PGR/SIEDO/UEIS/197/2011, la Comisión Forense constató que los ministerios públicos a cargo, colocaron un número alto de denuncias de personas desaparecidas que podrían estar entre las víctimas de las fosas clandestinas de San Fernando, Tamaulipas, realizadas por sus familiares en Actas Circunstanciadas; no dentro de la AP/PGR/SIEDO/UEIS/197/2011. Una de estas AC importantes para esta investigación es la AC PGR /SIEDO/044/2011.

- Credencial IFE.
- Maleta de color negro, con pertenencias de Antelmo y Luis Ramón GUERRERO CASTRO, en la que llevaban una sudadera.

Post mortem: La Inspección Ministerial y Levantamiento de Cadáver, PGJ de Tamaulipas, 2011, señala lo siguiente sobre la vestimenta y las pertenencias de los restos AP197/2011, FOSA 4, CUERPO 11:

- "DESCRIPCION DEL VESTUARIO DEL OCCISO- Camisa de tirantes blanca, playera polo blanca, un pantalón de mezclilla de color azul, calcetas deportivas blancas."
- "PERTENENCIAS DEL OCCISO LLEVA CONSIGO LO SIGUIENTE-Ninguna."

Por otra parte, la Fe Ministerial de Autopsia e Inspección de Cadáver indica:

- "La descripción del vestuario del occiso es la siguiente: Playera tipo polo marca Ralph, color blanco con franjas horizontales color anaranjado con un bordado con cara anterior derecho, en color rojo, blanco y azul, playera blanca cuello redondo marca y talla ilegible, pantalón de mezclilla color azul marca Wrangler talla no visible, calzoncillo marca bóxer color azul, talla y marca ilegible, calcetas deportivas color blanco con una figura en color negro del logotipo de la forma Nike..."

El Informe Pericial de Técnicas de Campo y Fotografía de la PGJ de Tamaulipas, 2011⁴⁴ sobre los restos "CADÁVER 11 EL ARENAL FOSA 4" indica la siguiente "indumentaria" y "pertenencias" asociada a los restos:

V. INDUMENTARIA:

- Playera tipo de la marca RALPH LAUREN color blanco con franjas naranjas con bordados en cara anterior derecho color blanco, rojo y azul sin talla visible.
- Playera de color blanco de cuello redondo sin talla ni marca visible.
- Pantalón de mezclilla azul de la marca WRANGLER sin talla visible.
- Bóxer color azul sin talla ni marca visible.
- Par de calcetines deportivos color blanco con una figura en color negro NIKE.

VI. PERTENENCIAS: Ninguna".

El Dictamen en Criminalística⁴⁵ emitido por PGR en el 2011, describe las siguientes pertenencias de los restos AP197 F4 C11:

- Playera tipo de color blanco con franjas horizontales de color blanco, de la marca RALPH LAUREN.
- Playera de color blanco de cuello redondo.
- Pantalón de mezclilla de color azul de la marca RANGLER.
- Calzón tipo bóxer de color azul.

⁴⁴ Informe Pericial, oficio 430/2011, de la AP 138/2011, de fecha 15 de abril del 2011, elaborado por la PGJ de Tamaulipas.

⁴⁵ El Dictamen de Criminalística, de fecha 27 de mayo de 2011, con folio 39802, se anexa al presente dictamen.

En marzo del 2017, la PGR atrajo finalmente las 13 averiguaciones previas que se encontraban en el fuero común de Tamaulipas correspondientes a los 74 restos mencionados, unificando finalmente la investigación luego de 6 años de su inicio.

3. APARENTE AUSENCIA DE PERITOS EN EXHUMACIONES DE SAN FERNANDO, TAMAULIPAS: Hasta la fecha, no se ha encontrado ninguna documentación pericial ni ministerial que acredite la presencia de peritos en la exhumación de los restos AP37 F1 C5 el 8 de abril del 2011 y de todos los restos de las fosas clandestinas en donde fueron hallados en abril y semanas siguientes del 2011, que suman un total aproximado de 196 cuerpos.

La Comisión Forense ha realizado numerosos pedidos desde su inicio a la PGJ de Tamaulipas sobre esta información en forma directa a sus Ministerios Públicos, así como a través del titular de la AP/PGR/SIEDO/UEIS/197/2011, sin que hasta la fecha se cuente con dictámenes de criminalística de campo, u otra disciplina interviniente como fotografía y videos, sobre dichas exhumaciones. La única documentación de la PGJ de Tamaulipas sobre estas exhumaciones hasta la fecha consiste en la "Inspección Ministerial y Levantamiento de Cadáver" para cada uno de los restos. Los peritos de la CGSP de la PGR manifestaron en Comisión Forense que no participaron en dichas diligencias de exhumación inicial de las fosas clandestinas del municipio de San Fernando recuperadas en abril del 2011.

4. CADENA DE CUSTODIA: El EAAF notó las siguientes ausencias en esta área:

(a) Ausencia de cadena de custodia de los cadáveres en su traslado desde la ciudad de San Fernando, Tamaulipas, hacia la ciudad de Matamoros, Tamaulipas, por parte de la PGJ de Tamaulipas, y ausencia de cadena de custodia en el traslado de 120 cuerpos por parte de la PGR desde la Ciudad de Matamoros a la Ciudad de México.

(b) Ausencia de cadena de custodia de parte de las muestras para análisis genéticos de la PGJ de Tamaulipas; existe un documento al respecto, pero en opinión del EAAF no cumple con las reglas básicas de una cadena de custodia. La Coordinación General de Servicios Periciales de PGR, recién el 25 de agosto del 2015 entregó al EAAF cadenas de custodia sobre las muestras de los 120 cadáveres que recibe de Tamaulipas en abril del 2011.

(c) Ausencia de cadena de parte de custodia sobre equipajes dejados por el Ministerio Público de la Federación en la estación de autobuses de la ciudad de Reynosa, Tamaulipas, desde abril del 2011 hasta diciembre del 2015.

Nuevamente, es parte del mandato de Comisión Forense recomendar buenas prácticas forenses. **La necesidad de cadena de custodia toda vez que se moviliza la evidencia y cambia la custodia de la misma es fundamental en todo procedimiento pericial.**

5. DIFERENCIAS EN CUANTO A CAUSA DE MUERTE ENTRE EL EXAMEN MÉDICO LEGAL DEL EAAF DEL 2018 Y LA AUTOPSIA DE LA PGJ DE TAMAULIPAS DEL 2011

Los peritos del EAAF adscritos a la Comisión Forense observamos algunas diferencias en relación a la causa de muerte de los restos AP37 F1 C5 en nuestras conclusiones y aquellas vertidas en el año 2011 por los peritos de los servicios periciales de la PGJ de Tamaulipas.

Ambos equipos periciales adscritos a la Comisión Forense acordamos que en función del examen de estos restos en la actualidad, la causa inmediata de la muerte se debe a hemorragias y lesiones de órganos vitales derivados de traumatismos múltiples en áreas torácica, pélvicas y craneales. Estos se produjeron por proyectil de arma de fuego

— Calcetas deportivas de color blanco con una figura en color negro (palomita)

Según el documento Ficha de Identidad, PGR, 2011, describe lo siguiente:

- "Playera tipo polo de color blanco con franjas horizontales de color blanco, de la marca "RALPH LAUREN".
- Playera de color blanco de cuello redondo.
- Pantalón de mezclilla de color azul de la marca "Rangler".
- Calzón tipo bóxer de color azul.
- Calcetas deportivas de color blanco con una figura en color negro (palomita).

Examen EAAF, 2 de abril de 2014: Los peritos del EAAF adscritos a la Comisión Forense examinaron los restos AP197/2011, FOSA 4, CUERPO 11, encontraron las siguientes prendas de vestir:

- Una playera tipo Polo, con cuello y mangas cortas, color claro, con rayas horizontales posiblemente de color amarillo o anaranjado. En vista frontal de lado izquierdo presenta un bordado pequeño con la bandera de Estados Unidos con la letras RL. En el cuello vista interna se registra una etiqueta, en la cual se puede leer: "Polo Jeans Company Quality Denim Goods, Since 1967, Ralph Laurent MFG" talla L/G. La prenda presenta algunas degradaciones, agujeros.
- Una camiseta de algodón de cuello redondo y mangas cortas, color claro, lisa, sin etiqueta, sin talla ni marca visible.
- Un pantalón de mezclilla color azul, con cierre metálico al frente, un botón metálico, tres bolsas al frente, dos de lado derecho y una de lado izquierdo, más dos bolsas traseras. En la cintura vista interna se registra una etiqueta de color blanco en la cual se puede leer: "WRANGLER JEANS CO. RELAXED BOOT". En vista posterior externa, en la cintura de lado derecho, se observa una etiqueta de color gris muy deteriorada y letras en color negro, en la cual únicamente se pudo leer la palabra "SINCE" el resto está ilegible. Una etiqueta más de color blanco en la parte interna que se puede leer que está hecho en Nicaragua, muy posiblemente talla 29x30.
- Un calzón de algodón tipo bóxer de color verde, con cintura elástica color claro y la leyenda alrededor "Fruit of the Loom" en cintura vista interna se registra una etiqueta rectangular de color blanco sin datos legibles.
- Un par de calcetas deportivas, de color blanco, con logotipo de la marca "NIKE", en color negro, en cada uno de los lados, en regular estado de conservación.

En síntesis, información expresada en los diferentes informes desde 2011 al 2018 es consistente en líneas generales con lo dicho por la familia en cuanto a vestimenta.

EQUIPAJES NO RECLAMADOS EN LA ESTACIÓN DE AUTOBUSES DE REYNOSA, TAMAULIPAS:

Al acceder en junio del 2015 a la AP/PGR/SIEDO/JEIS/107/2011, el EAAF obtuvo una muy mala copia de la diligencia ministerial realizada el 9 de abril del 2011⁴⁶, en donde peritos de PGR fotografian en la estación de autobús de Reynosa, Tamaulipas, las pertenencias no reclamadas encontradas en varios de los autobuses

⁴⁶ Dictamen de Representación Gráfica, folio 02452, exhorto 073/2010, PGR, 9 de abril de 2011.

en las áreas torácica y pélvica y posiblemente también el área craneo, pero sin que ningún equipo pueda establecerlo con certeza.

La autopsia y el certificado de defunción en este caso firmado por las autoridades de la PGJ de Tamaulipas establecer como causa de muerte herida de proyectil de arma de fuego penetrante en cráneo. Si bien puede haber habido una lesión por arma de fuego en cráneo en el estado actual de conservación de los restos, hoy no podemos asegurar (aunque el trazo fracturario de las lesiones en cráneo indica la posibilidad de que fueron causadas por una fuerza de alta velocidad), la causa de muerte de la PGJ de Tamaulipas no incluye los traumatismos en tórax y pelvis encontrados por los peritos de Comisión Forense ni las lesiones en miembros inferiores que pueden deberse a maniobras de desmembramiento.

6. SERIAS DEFICIENCIAS EN EL SEGUIMIENTO DE LOS PROCESOS DE IDENTIFICACIÓN DE RESTOS: En opinión del EAAF, los restos AP37 F1 C5 podrían haberse identificado antes de la Comisión Forense o por lo menos en el año 2015 por las razones que pasamos a exponer. Según la información provista por los familiares del Sr. Gerardo GALICIA SEGURA en la entrevista realizada el 11 de junio de 2018 por parte del Equipo Argentino de Antropología Forense y de la CGSP de la PGR en el marco de la Comisión Forense y corroborada en el expediente de la AP/PGR/SIEDO/UEIS/197/2011, en abril de 2011, la Sra. Marcela GALICIA SEGURA (hermana del Sr. GALICIA SEGURA), reportó la desaparición de su hermano y donó una muestra de sangre para análisis genéticos, en la Delegación de la Procuraduría General de la República en San Luis Potosí. Esta muestra fue procesada y se obtuvo un perfil genético por parte de la entonces DGSP de la PGR, tal como lo acredita el Dictamen en materia Genética de la CGSP de PGR con folio 43433, de fecha 4 de julio del 2011 que contiene el perfil genético de la Sra. Marcela GALICIA SEGURA, junto con el de otros 56 familiares de personas desaparecidas. Este dictamen concluye: "...La confronta entre los perfiles genéticos obtenidos a partir de las muestras de referencia, con los perfiles genéticos obtenidos hasta el momento de los cadáveres de las fosas de San Fernando Tamaulipas no arrojó ningún resultado. En caso de obtenerse una confronta positiva, se la hará saber inmediatamente".

Este resultado era esperable al menos para esos primeros meses después del hallazgo de los restos en el año 2011 ya que, según el Informe de ADN de los servicios periciales de la PGJ de Tamaulipas, con fecha 25 de junio de 2011, no se "pudo extraer ADN" de los muestras – piezas dentarias- de los restos AP37 F1 C5 del Ejido "La Joya", San Fernando, Tamaulipas. Sin embargo, antes de la inhumación en fosa común en panteón municipal de San Fernando de estos restos que se llevó a cabo una semana casi después de haberlos encontrado en una fosa clandestina, el Ministerio Público de la PGJ de Tamaulipas ordenó la extracción de nuevas muestras³³ de este cadáver y de los otros encontrados en la misma fosa para ser procesadas genéticamente. Esta vez se trató de muestras provenientes de ambas cabezas de fémur de los restos AP37 F1 C5. Lamentablemente, no se encontró en el expediente analizado dictamen o documentación sobre si estas muestras de fémur fueron procesadas o no. En opinión del EAAF, estos restos no se deberían haberse inhumado hasta no tener un resultado genético satisfactorio y/o deberían haberse procesado todas las muestras tomadas de los mismos, y/o deberían haberse tomado más muestras. De haber podido obtener información genética de estos restos, esto habría posibilitado una comparación genética entre la información aportada por la muestra otorgada por la hermana del Sr. GALICIA SEGURA y los restos AP37 F1 C5. Si bien en ese momento sólo se contaba con la información genética de un solo familiar y cuyo

³³ En el caso de los restos AP37 f1 C5 las muestras adicionales consistieron en ambas cabezas de fémur tomadas para la extracción de ADN.

de Ómnibus de México, que supuestamente pertenecían a pasajeros que fueron forzados a descender en San Fernando. Entre las pertenencias fotografiadas por PGR en el 2011 se encontraban mochilas, vestimenta, documentos de identidad, etc. Desde septiembre del 2015 el EAAF y luego la CGSP de la PGR, solicitaron al Ministerio Público de la Federación, titular de la averiguación previa AP/PGR/SIEDO/UEIS/197/2011, acceso a esta evidencia física que se encontraban también entre las pertenencias fotografiadas en el 2011. Finalmente, el Ministerio Público de la Federación de la Subprocuraduría Especializada en Investigación de Delincuencia Organizada (SEIDO) de PGR, a cargo de esta investigación dio acceso a la Comisión Forense a estos indicios en enero del 2016. Hasta el momento la información recogida indica que el Sr. Antelmo GUERRERO CASTRO tomó el autobús en Río verde, San Luis Potosí, con destino a Reynosa, Tamaulipas, sin embargo en la revisión de equipajes analizados no se encontró evidencia directa de elementos que claramente pudieran pertenecer al Sr. Luis Ramón GUERRERO CASTRO.

En el momento de la notificación se mostrarán las fotos con la evidencia revisada por el EAAF. Cabe señalar, que el titular de la investigación AP/PGR/SIEDO/UEIS/197/2011, señaló que **los indicios habían permanecido desde abril del 2011 hasta diciembre del 2015 en la terminal de autobuses de Reynosa, sin protección y sin cadena de custodia.**

IV. CAUSA, MODO Y TIEMPO DE MUERTE

Tal como se señaló con anterioridad, la Fe Ministerial de Autopsia e Inspección de cadáver de PGJ de Tamaulipas da cuenta de procedimientos de autopsia practicados sobre los restos AP197 F4 C11, pero no especifica causa, modo, ni tiempo de muerte.

El Informe Médico Legal, realizado el 15 de abril del 2011 por los Servicios Periciales de la PGJ de Tamaulipas y de PGR, señala las siguientes lesiones encontradas en el examen de los restos AP197 F4 C11:

- "EXAMEN TRAUMATOLÓGICO: Presenta fractura de maxilar inferior lado derecho."
- "CRANEO: Presenta fractura en región biparietoccipital y temporal derecho en bóveda de cráneo. Presenta cerebro y cerebelo en estado de licuefacción. Presenta fractura de pis anterior, medio y posterior en cavidad de cráneo."
- "CONCLUSIONES: La muerte del referido N.N. MASCULINO NUMERO 11. FOSA 4. TRAUMATISMO CRANEOENCEFÁLICO CON FRACTURA DE CRÁNEO SECUNDARIO A GOLPE POR OBJETO CONTUNDENTE EN CRÁNEO."

El Acta Médica, elaborado por PGR, de fecha 14 de abril del 2011, señala sobre "Lesiones al Exterior":

- "Hundimiento óseo en ambos parietales, temporal derecho y occipital a ambos lados de la línea media. Ausencia de antebrazo y mano izquierda."

El "Informe Pericial en Técnicas de Campo y Fotografía" de la PGJ de Tamaulipas, emitido el 23 de abril del 2011, señala que **"la manera o forma de muerte fue VIOLENTA, siendo un Homicidio por lesión con objeto**

vínculo biológico con la persona desaparecida era de hermana, ambas situaciones no ideales, se podría haber realizado lo mismo en el 2011 que realizó la Comisión Forense en el 2018: cruzar la información genética de restos de fosas clandestinas de San Fernando con familiares de desaparecidos, especialmente de aquellos desaparecidos en fecha y lugares cercanos al hallazgo de estos restos, como en el caso del Sr. GALICIA SEGURA. Ello habría obtenido muy posiblemente una coincidencia genética inicial posible aunque aún insuficiente; se hubieran ampliado el número de familiares donantes y se hubiera llegado a los resultados actuales genéticos que, junto con todo el restos de la información de las otras disciplinas forenses, confirma la identificación de estos restos con el Sr. Gerardo GALICIA SEGURA.

La siguiente oportunidad fue a partir del 2015, cuando la CGSP de la PGR contaba ya con un perfil genético de los restos AP37 F1 C5 obtenido de dichos restos en el marco de la Comisión Forense. Sin embargo, este procesamiento del 2015 no derivó en que la CGSP informara a la Comisión Forense sobre una posible coincidencia con la hermana del Sr. GALICIA SEGURA.

En abril del 2018, el EAAF envió a su laboratorio de genética ubicado en Argentina los perfiles genéticos de familiares de desaparecidos de San Luis Potosí que se encontraban en el dictamen de genética forense de PGR dirigido al entonces director de Servicios Periciales de la PGJ de San Luis Potosí de fecha 4 de julio del 2011 al que tuvimos acceso recientemente. La finalidad de este envío era compararlos con los perfiles genéticos de los restos de Comisión Forense. Los perfiles genéticos de aquellos familiares que tenían establecido en el dictamen su vínculo biológico con una persona desaparecida fueron comparados con los perfiles de los restos de Comisión Forense (existen otros familiares que no tenían establecido dicho vínculo y deberemos buscarlo antes de poder realizar las comparaciones genéticas con los perfiles de los restos).

De la comparación de los perfiles de familiares enviados, se obtuvo una coincidencia genética inicial entre el perfil genético de la hermana del Sr. GALICIA SEGURA y el perfil de los restos AP37 F1 C5 obtenido por el EAAF en el marco de la Comisión Forense en el año 2015. Aunque esta coincidencia genética inicial era claramente insuficiente, el EAAF comunicó estos resultados iniciales a la Comisión Forense, sugiriendo ampliar donantes para ver si se trataba de un falso positivo o un vínculo biológico real.

Como ya hicimos en un caso previo, el 17 de mayo el EAAF se comunicó con la fiscal Luz María Montes Mariano de la PGJ de San Luis Potosí para conocer si esta persona seguía desaparecida y que información había al respecto, para ver si esta coincidencia genética inicial podía indicar un vínculo biológico real. La Fiscal Montes Mariano al día siguiente comunicó al titular de la AP PGR/SEIDO/UEIS/ 197/2011 y al EAAF que este caso no tenía denuncia pero que tenía la dirección de la familia. Envío personal a buscar al domicilio y a los pocos días se reunió con la esposa del Sr. GALICIA SEGURA quien manifestó que su marido efectivamente permanecía desaparecido desde marzo de 2011 y que había desaparecido en Tamaulipas. El 11 de junio de 2018, en el marco de Comisión Forense y con la autorización del Ministerio Público a cargo, se recolectaron muestras de sangre de los familiares del Sr. Gerardo GALICIA SEGURA, en las instalaciones de la Procuraduría General de Justicia de San Luis Potosí. Unido a la información y confronta de toda la información presente en este dictamen, la ampliación de la información genética inicial culminó con la identificación de los restos AP37 F1 C5 como pertenecientes al Sr. Gerardo GALICIA SEGURA.

contundente, teniendo las lesiones relación directa con la causa de muerte⁴⁷.

DICTAMEN MÉDICO LEGAL DEL EAAF SOBRE EL CADÁVER AP197 F4 C11, 2017:

El Dictamen Médico Legal del EAAF, realizado el 26 de octubre del 2016 por el Dr. Prieto Carrero, médico forense consultor del EAAF, presenta la siguiente información:

MATERIAL EXAMINADO

En el interior de la bolsa se observa la presencia de un cadáver previamente esqueletizado para su análisis antropológico y estudio identificativo.

Ausencia de cúbito y radio izquierdos (no se observan signos de lesión en superficie articular distal del húmero). El fémur derecho muestra la ausencia de una 'ventana' en la superficie anterior diafisaria y el izquierdo se encuentra seccionado en su porción medio-diafisaria con ausencia de su mitad distal. El pie derecho se encuentra cubierto por adipocira estando incompleto, al igual que las manos (ver inventario).

TRAUMATISMOS Y LESIONES

Cráneo y Mandíbula

El cráneo muestra una serie de fracturas que asientan fundamentalmente en región occipital y biparietal posterior, con extensión a región mastoidea derecha, con ausencia de fragmentos.

Así mismo se observa una fractura del suelo de la órbita derecha con extensión a fosa canina.

La mandíbula presenta una fractura parasinfisaria derecha, de márgenes irregulares, con algún pequeño defecto óseo, que interesa el proceso alveolar correspondiente al segundo premolar (4.5) con ausencia de la tabla vestibular (Fotografía nº8). Así mismo se observa una fractura que discurre desde el reborde posterior de la rama ascendente mandibular derecha hasta la porción media de la escotadura sigmoidea.

Cintura escapular

Sin alteraciones de carácter traumático reciente. Se observa un callo de fractura en tercio diafisario de la clavícula derecha, con acabalgamiento.

Tórax y Abdomen

Con excepción del extremo esternal de la 4ª costilla izquierda que ha sido removido para análisis antropológico, los arcos costales no muestran signos de sección propia de apertura necrótica, ni se objetivan signos de violencia.

DISCUSIÓN DEL CASO

Las presentes consideraciones se efectúan sobre la base del material examinado. Dado el estado evolutivo del cadáver no se descarta la existencia de otras lesiones coadyuvantes respecto de la causa y mecanismo de muerte. Así mismo ha de tenerse en cuenta la acción de procesos tafonómicos desconocidos y las limitaciones

⁴⁷ Se anexa el informe mencionado al presente dictamen.

La Comisión Forense debe acceder con urgencia a todas las denuncias de desaparición que existan tanto en SEIDO/PGR como en la PGJ de Tamaulipas, que puedan estar relacionadas con los restos de las fosas clandestinas de San Fernando, Tamaulipas, de abril y meses siguientes del año 2011. La obstaculización, retraso y dificultades en el acceso por parte de Comisión Forense a estas averiguaciones previas y actas circunstanciadas por parte de instituciones federales y estatales atenta directamente contra el derecho a la verdad y a la justicia de los familiares de víctimas de desaparición y a la identificación de los restos de sus seres queridos desaparecidos.

Las dificultades en el área genética, particularmente en el cruce de información genética de familiares de desaparecidos con restos no identificados que se encuentra en la base de la CGSP deben estudiarse para poder superar problemas tan serios como el que se observó en el presente dictamen, con el consiguiente daño por los años de espera para los familiares del Sr. GALICIA SEGURA y para la misma investigación.

Consideramos importante como parte del mandato de la Comisión Forense examinar este y otros casos de esta misma investigación en donde los procesos de identificación de restos parecen haberse detenido al poco tiempo de haber comenzado en el año 2011, dejando un número muy alto de identificaciones en suspenso o en estadios intermedio o inconclusos, con el consiguiente sufrimiento de las familias involucradas.

El EAAF solicita a la Comisión Forense y al Ministerio Público de la Subprocuraduría Especializada en Investigación de Delincuencia Organizada (SEIDO) de PGR, a cargo de la averiguación previa AP/PGR/SEIDO/UEIS/197/2011, que de vista a la Visitaduría General de Asuntos Internos de la Procuraduría General de la República sobre las serias irregularidades que se ilustran en el presente dictamen para su investigación y establecimiento de responsabilidades al respecto. En particular, se solicita investigar el grave retraso en la identificación de los restos AP37/2011, FOSA 1, CUERPO 5, con el Sr. Gerardo GALICIA SEGURA.

Respetuosamente,

Dra. Mercedes Celina Doretti
Antropóloga, EAAF

Mtra. Alicia Lusiardo
Antropóloga, EAAF

EQUIPO ARGENTINO DE ANTROPOLOGÍA FORENSE

SEPTIEMBRE 2018

Los siguientes consultores del EAAF contribuyeron en este informe integrado: Dr. José Luis Prieto, Lic. Karla Vanessa Hernández Mares y Lic. María Monserrat Nájera González.

derivadas de actuaciones previas. Por todo ello, el diagnóstico se basa en la evaluación de los patrones morfológicos y de distribución de las lesiones de forma global y no en el análisis individualizado de las mismas.

Mecanismo de las lesiones.- Las lesiones descritas en el cráneo poseen características propias de la acción de instrumento(s) contundente(s), dotado de una importante inercia, que ha actuado sobre la superficie craneal provocando la rectificación de sus diámetros con fracturas múltiples y colapso de los fragmentos resultantes.

Las características morfológicas y la distribución de las fracturas son consistentes con al menos dos impactos que habrían asentado (1) región parieto-occipital y (2) región temporo-parieto-occipital derecha, con tal intensidad que ha provocado la fractura y colapso de estructuras de la bóveda y base craneal (fosa anterior, media y posterior)

No se han observado patrones lesivos que permitan establecer la morfología del instrumento(s) utilizado(s).

Las lesiones observadas en suelo de la órbita y fosa canina derechas y mandibulares, corresponderían a un traumatismo de baja intensidad, posiblemente relacionado con un mecanismo de contragolpe.

Origen de las lesiones.-

La deformación plástica y el lascado asociado a los márgenes de algunas de las fracturas se consideran asociados a un origen *perimortem*.

Causa y Manera de muerte.- La muerte se produjo como consecuencia de la hemorragia y lesión traumática de centros vitales encefálicos. Atendiendo al tipo y distribución espacial de las fracturas observadas y al contexto en que fue hallado el cadáver, se considera que responde a una etiología homicida.

HALLAZGO DE MAZO O MARRO:

Al parecer, en abril del 2011 en el curso de las exhumaciones de fosas clandestinas en San Fernando, Tamaulipas, el Ministerio Público de la PGJ de Tamaulipas recuperó en la Fosa 1 de la AP1173 un mazo o marro, sobre el que los peritos de PGR realizan diferentes peritajes que se citan a continuación. La UEIS/SIEDO/PGR solicita a la Dirección de General de Coordinación de Servicios Periciales tres tipos de exámenes del marro mencionado: dactiloscópico, genético y criminalística.

El Dictamen de Criminalística de peritos de la PGR de fecha 26 de abril del 2011 señala que se trata de una herramienta manual, "...de 89.5cm de largo, con mango de madera de color café la cual se encuentra astillada y deteriorada, presenta tierra de color café en toda su estructura, en algunas partes de la misma se observa humedad, la forma de su base es ovalada y mide 13cm de circunferencia en su parte superior es de metal de forma rectangular, mide 18cm por 7cm de color naranja, el cual en algunas partes presenta desprendimiento de pintura en sus extremos su forma es octogonal, misma que presenta tierra de color café. El uso de esta herramienta es utilizada en la industria de la construcción."⁴⁸ Entre sus observaciones señala que "...El olor que tiene dicho objeto tiene [sic] olor fétido."⁴⁹

El dictamen concluye que "...por las características físicas del [sic] herramienta antes descrita esta si puede ser utilizada para causar lesiones corporales de tipo contundente a una persona o incluso la muerte; esta dependerá

⁴⁸ Dictamen de Criminalística de Campo, PGR, 26 de abril del 2011, AP1173/2011, pág. 2.

⁴⁹ Idem.

de la fuerza e intensidad con que sea utilizada la misma y el área anatómica que lesiones...". El dictamen concluye que el mazo o marro "...puede ser utilizado para causar lesiones de tipo contundente, no constándole a la suscrita [es decir, a la perita criminalística de PGR que realiza el dictamen] que este objeto haya sido utilizado para causar la muerte, tormento, lesiones u homicidio."⁵⁰

El Dictamen de Dactiloscopia Forense de la PGR de fecha 27 de abril del 2011 concluye que "...derivado del rastreo de fragmentos dactiloscópicos sobre una herramienta manual (mazo o marro) de mango de madera y cabeza de metal se determinó que **NO se encontraron huellas latentes para ser estudiadas.**"⁵¹

El Dictamen de Genética Forense de la PGR de fecha 12 de mayo del 2011 se centra sobre la posibilidad de "...recabar muestras hemáticas, dactiloscópicas, óseas, etc..." que pudieran encontrarse en el marro bajo investigación. El dictamen señala que se observó fluorescencia al exponer la superficie externa del marro a luz ultravioleta. Así mismo, señala que al someter a las 88 muestras recolectadas en hisopos de las manchas café rojizo presentes en la superficie metálica del mazo a la reacción de Kastle-Meyer, se obtuvo una reacción positiva ante la fenolftaleína en la muestra con clave 28MI12908. Pero que "**no se encontró material biológico UTIL en el mazo identificado con clave 28MI12908, con el cual obtener perfil genético.**"⁵²

En un segundo Dictamen de Criminalística de Campo de PGR, del 18 de mayo del 2011, el peritaje se centra en tratar de establecer "...si existe un nexo causal entre el objeto o arma (contundente) consistente en un "marro"...Con el tipo de lesiones descritas con aquellas que causaron la muerte a los cadáveres encontrados en las fosas de San Fernando, Tamaulipas de acuerdo con las respectivas necropsias..."⁵³ de la A.P. PGR/SIEDO/UEIS/197/2011.

El perito señala que después de haber tenido acceso y analizado las necropsias de 120 restos recuperados de dichas fosas, señala lo siguiente: "...Por el estado físico que guarda el marro motivo de estudio, como son el olor fétido y los restos de tejido, se infiere que estos pudieran ser restos al parecer orgánicos. Por el lugar en donde fue localizado el referido marro, mismo que corresponde a una de las fosas relacionadas con la presente indagatoria, se infiere que este objeto si pudo estar relacionado con los hechos." Agrega: "...por el tipo de lesiones que presentaron la mayoría de los cadáveres localizados dentro de las diversas fosas clandestinas, las cuales corresponden a traumatismo craneoencefálico producido por objeto contundente, estas lesiones se pudieron producir con un objeto de las mismas características que el marro en cuestión, por lo tanto se llega a la siguiente Conclusión UNICA: Se establece que **Si existe correspondencia directa** entre el marro motivo de análisis y los diversos cadáveres localizados en las fosas ubicadas en San Fernando, Tamaulipas, además de que las lesiones presentadas por la mayoría de los cadáveres corresponden en general a las producidas por un objeto contundente de las mismas características que el marro motivo del estudio, lo cual se podría corroborar con los resultados de Genética Forense."⁵⁴

⁵⁰ Ídem.

⁵¹ Dictamen de Dactiloscopia Forense, PGR, 27 de abril del 2011, AP/PGR/SIEDO/UEIS/197/2011.

⁵² Dictamen de Genética Forense, PGR, 12 de mayo del 2011, AP/PGR/SIEDO/UEIS/197/2011.

⁵³ Dictamen en Criminalística, PGR, 18 de mayo del 2011.

⁵⁴ Ídem.

El EAAF considera que teniendo en cuenta que no ha habido una corroboración por la vía genética de la relación entre el marro en cuestión y las víctimas, la conclusión de criminalística citada con anterioridad debería hablar de "consistencia" en lugar de "correspondencia directa" entre el mazo y los cadáveres de las fosas de San Fernando, Tamaulipas.

TIEMPO DE MUERTE:

La fecha de defunción en el Certificado de Defunción de los restos AP197/2011, FOSA 4, CUERPO 11, está asentado el 12 de abril del 2011. Dicha fecha es incorrecta en incluso es posterior a la fecha del día de hallazgo y exhumación de los restos AP197 F4 C11 de la fosa clandestina en San Fernando, el día 11 de abril de 2011.

El Acta Médica no se pronuncia al respecto, pero menciona "El cadáver se encontró en estado de reducción esquelética, con desprendimiento de piel y tejido muscular en región de extremidades torácicas y pélvicas con exposición de cartílagos y ligamentos y exposición de tejido óseo con presencia de fauna cadavérica a expensas de larvas."

El EAAF no se pronuncia al respecto tampoco, debido a que las múltiples inhumaciones, exhumaciones y periodos de conservación en heladeras desde su recuperación, hace casi 7 años, ya han modificado la posibilidad de brindar una estimación aproximada.

La fecha aproximada de la muerte del Sr. Antelmo GUERRERO CASTRO estaría entre el 25 de marzo del 2011, fecha en que partió con rumbo a Reynosa, Tamaulipas, y el 11 de abril del 2011, fecha del hallazgo de sus restos.

V. CONCLUSIONES DEL EXAMEN DEL EAAF, EN EL MARCO DE LA COMISIÓN FORENSE

1. Se trata de un cadáver de sexo masculino, de una edad al momento de la muerte de entre 19 y 25 años aproximadamente y una estatura en vida de 174,04cms más/menos 4.49cms (169,55cms – 178,53cms)
2. La identificación positiva de los restos AP197/2011, FOSA 4, CUERPO 11, con quien en vida respondiera al nombre de Antelmo GUERRERO CASTRO ha sido confirmada a través de la comparación de perfiles genéticos de sus familiares y los restos mencionados; la información *ante mortem* aportada por sus familiares y la información *post mortem* resultante del examen de los restos AP197 F4 C11; así como la información de antecedentes de la desaparición, fecha y lugar de hallazgo del cadáver, son concluyentes para individualizar y concluir en una identificación positiva entre el Sr. Antelmo GUERRERO CASTRO y los restos AP197 F4 C11.
3. En cuanto a causa y modo de muerte la conclusión del EAAF es la siguiente:
 - 3.1. Se trata de una muerte VIOLENTA de etiología HOMICIDA.
 - 3.2. La causa inmediata de la muerte ha sido un TRAUMATISMO CRÁNEOENCEFÁLICO SEVERO CON HEMORRAGIA Y/O DESTRUCCIÓN TRAUMÁTICA DE CENTROS ENCEFÁLICOS VITALES.

3.3. Ésta ha tenido su origen en la acción de **OBJETO(S) CONTUNDENTE(S)**.

VI. OBSERVACIONES Y/O RECOMENDACIONES

1. ACCESO A EXPEDIENTES Y DICTÁMENES: Es importante señalar que desde septiembre del 2013, fecha de inicio de la Comisión Forense, hasta junio del 2015 el EAAF no tuvo acceso a los dictámenes periciales de PGR en el área de genética, criminalística, odontología, dactiloscopia y antropología ni a las averiguaciones previas sobre fosas clandestinas de San Fernando, Tamaulipas, que le competen y que incluyen los restos AP197 F4 C11, identificados a partir del presente dictamen como pertenecientes al Sr. Antelmo GUERRERO CASTRO. La documentación entregada al EAAF por parte de PGR en este sentido constaba hasta junio del 2015 sólo de cuadernillos por cadáver titulados "Fichas de Identidad", en donde en hojas separadas se encontraban: huellas dactilares; un pequeño cuadro del departamento de antropología, donde en general sólo se repite la información que consta en el Acta Médica de PGR; una tabla con el perfil genético de los restos; una sección sobre odontología, sin duda la más completa; y, fotos del cadáver, que tampoco forman parte de un dictamen. Ninguna de estas hojas está firmada por peritos. Odontología Forense de PGR presentó al EAAF otra documentación titulada "Informe", en donde los peritos de PGR tampoco firman el documento.

PGR también entregó al EAAF en el 2013 y 2014 tablas conteniendo perfiles genéticos de restos correspondientes a las fosas clandestinas de San Fernando, acompañados en parte por electroferogramas; pero recién en agosto del 2015 entregó todos los dictámenes de restos no identificados. En cuanto a restos ya identificados dentro de la Averiguación Previa AP/PGR/SIEDO/UEIS/197/2011, después de más de seis meses de iniciada la Comisión Forense, PGR entregó información forense sobre restos identificados de esta investigación ante inconsistencias encontradas en los estudios genéticos realizados por PGR en el 2011. Esta información debía haberse entregado a Comisión Forense según mandato de la misma desde el inicio.

Hasta junio del 2015, cuando la Comisión Forense tuvo acceso amplio a la Averiguación Previa AP/PGR/SIEDO/UEIS/197/2011, que concentra 4 averiguaciones previas anteriores sobre esta investigación (que reunía en ese momento las AP1114/2011, AP1173/2011, AP1198/2011 y AP197/2011), se pudo entonces acceder a dictámenes e información de contexto de suma relevancia para la identificación de restos que se encuentran allí y recibiendo otros dictámenes hasta el 25 de agosto del 2015, directamente por parte de la Coordinación General de Servicios Periciales de la PGR.

El acceso a los dictámenes periciales e información de contexto de este caso bajo mandato de investigación de la Comisión Forense se encuentra estipulado en su acuerdo de creación, así como también a las averiguaciones previas correspondientes, y es de fundamental importancia para contar con toda la información pertinente a cada caso, así como para poder avanzar en nuevas identificaciones de restos aún no identificados.

2. INVESTIGACION FRAGMENTADA EN EXPEDIENTES: Como ya se mencionó anteriormente, de los 196 restos recuperados de las fosas clandestinas de San Fernando, Tamaulipas, en abril del 2011 y meses siguientes, aproximadamente 122 cuerpos pasaron a fuero federal ese mismo año; 120 de estos 122 restos se enviaron a la

Ciudad de México a mediados de abril del 2011, y quedaron dentro de la AP/PGR/SIEDO/UEIS/197/2011. Esta Averiguación Previa agrupa cuatro averiguaciones previas: AP/PGR/SIEDO/UEIS/197/2011, AP/PGR/TAMPS/MAT-III/1173/2011, AP/PGR/TAMPS/MAT-COE/1198/2011 y AP/PGR/TAMPS/MAT-COE/1114/2011.

Los restantes aproximadamente 74 cuerpos sobre el total de 196 cuerpos, están agrupados en 13 averiguaciones previas de la PGJ de la Tamaulipas: AP36/2011, AP37/2011, AP38/2011, AP39/2011, AP59/2011, AP141/2011, AP154/2011, AP152/2011, AP154/2011, AP35/2011, AP52/2011, AP53/2011 y AP62/2011.

Al revisar el expediente de la AP/PGR/SIEDO/UEIS/197/2011, la Comisión Forense constató que los ministerios públicos a cargo, colocaron un número alto de denuncias de personas desaparecidas que podrían estar entre las víctimas de las fosas clandestinas de San Fernando, Tamaulipas, realizadas por sus familiares en Actas Circunstanciadas; no dentro de la AP/PGR/SIEDO/UEIS/197/2011. Una de estas AC importantes para esta investigación es la AC PGR /SIEDO/044/2011.

En este caso, adicionalmente, parte de la información documental ministerial y pericial sobre la denuncia de desaparición y muestras de familiares se encontraban entre la Procuraduría de San Luis Potosí y la PGR y los servicios periciales de ambas procuradurías.

Esta división de expedientes incrementó la dificultad para identificar los restos de las fosas de San Fernando, Tamaulipas, ya que se fragmentó la información sobre la investigación.

En febrero del 2017, casi 6 años después de iniciada esta investigación, la PGR atrajo finalmente las 13 averiguaciones previas que se encontraban en el fuero común de Tamaulipas correspondientes a los 74 restos mencionados.

3. APARENTE AUSENCIA DE PERITOS EN EXHUMACIONES DE SAN FERNANDO, TAMAULIPAS: Hasta la fecha, no se ha encontrado ninguna documentación pericial ni ministerial que acredite la presencia de peritos en la exhumación de los restos AP197 F4 C11 el 11 de abril del 2011 y de todos los restos de las fosas clandestinas de 2011, que suman un total aproximado de 196 cuerpos.

La Comisión Forense ha realizado numerosos pedidos desde su inicio a la PGJ de Tamaulipas sobre esta información en forma directa a sus Ministerios Públicos, así como a través del titular de la AP/PGR/SIEDO/UEIS/197/2011, sin que hasta la fecha se cuente con dictámenes de criminalística de campo, u otra disciplina interviniente como fotografía y videos, sobre dichas exhumaciones. La única documentación sobre estas exhumaciones hasta la fecha consiste en la "Inspección Ministerial y Levantamiento de Cadáver" para cada uno de los restos. Los peritos de la CGSP de la PGR manifestaron en Comisión Forense que no participaron en dichas diligencias de exhumación inicial de las fosas clandestinas.

4. CONDICIONES DE INHUMACIÓN DE LOS RESTOS: Las condiciones de inhumación de los restos AP197 F4 C11 en el Panteón Dolores de la Ciudad de México en una fosa común en el 2012, sin ningún tipo de señalamiento, donde los cuerpos se encontraban uno encima del otro, en bolsas de cadáveres de mala calidad, que ya se encontraban en mal estado al momento de la exhumación realizada por la Comisión Forense en el 2014,

y con otros cadáveres arriba cuyas leyendas en las bolsas de cadáveres mostraban que pertenecían a otra averiguación previa no relacionada con esta investigación pero perteneciente a SEIDO/PGR, se encuentra completamente **en contra de las recomendaciones internacionales sobre buenas prácticas forenses de protocolos de inhumación de restos no identificados, toda vez que invisibiliza y dificulta la posibilidad de recuperarlos en caso de ser identificados y atenta contra la conservación de los mismos. Esta Inhumación no coincide tampoco con un entierro digno, respetuoso de la condición humana.**

Se recomienda fuertemente la estructuración de una política de inhumación de restos no identificados por parte del Ministerio Público en panteones de todo el país utilizando fosas individuales o, en su defecto, fosas en donde cada cadáver se encuentre por lo menos a 50cm uno de otro, tanto en sus lados como verticalmente, con registros de inhumación y exhumación de cadáveres ajustados y actualizados por parte de los panteones, con códigos claros que se correspondan con los códigos de cadáveres presentes en las averiguaciones previas correspondientes para cada cadáver y señalamientos de dichas fosas en el terreno fácilmente ubicables.

5. CADENA DE CUSTODIA: El EAAF notó las siguientes ausencias en esta área:

(a) Ausencia de cadena de custodia de los cadáveres en su traslado desde la ciudad de San Fernando, Tamaulipas, hacia la ciudad de Matamoros, Tamaulipas, por parte de la PGJ de Tamaulipas, y ausencia de cadena de custodia en el traslado de 120 cuerpos por parte de la PGR desde la Ciudad de Matamoros a la Ciudad de México.

(b) La Coordinación General de Servicios Periciales de PGR, recién el 25 de agosto del 2015 entregó al EAAF cadenas de custodia sobre las muestras de los 120 cadáveres que recibe de Tamaulipas en abril del 2011.

(c) Ausencia de cadena de custodia sobre equipajes dejados por el Ministerio Público de la Federación en la estación de autobuses de la ciudad de Reynosa, Tamaulipas, desde abril del 2011 hasta diciembre del 2015.

Nuevamente, es parte del mandato de Comisión Forense recomendar buenas prácticas forenses. **La necesidad de cadena de custodia toda vez que se moviliza la evidencia y cambia la custodia de la misma es fundamental en todo procedimiento pericial.**

6. SERIAS DEFICIENCIAS EN EL SEGUIMIENTO DE LOS PROCESOS DE IDENTIFICACIÓN DE RESTOS:

Según la información provista por los familiares de los Sres. Antelmo y Luis Ramón GUERRERO CASTRO en la entrevista realizada el 19 de abril de 2018 por el Equipo Argentino de Antropología Forense y la PGR, en el marco de la Comisión Forense, en el año 2011 la familia reportó sus desapariciones en la Procuraduría General de Justicia del estado de San Luis Potosí. El padre de ambos jóvenes, el Sr. Antelmo GUERRERO TREJO donó en ese momento una muestra de sangre para la identificación genética de sus familiares desaparecidos ante la PGJ de San Luis Potosí. Según la documentación analizada, esta procuraduría remitió esta y al parecer otras cerca de 90 muestras de familiares de personas desaparecidas de San Luis Potosí a través de sus Servicios Periciales a la entonces Dirección General de Servicios Periciales de la PGR en varias entregas entre mayo y septiembre del 2011. La muestra del Sr. Antelmo GUERRERO TREJO llegó a periciales de la PGR el 23 de septiembre del 2011, fue procesada y su perfil genético se volcó en un dictamen de la DGSP de la PGR con fecha 7 de diciembre del 2011. Cabe señalar que las muestras provenientes de los restos de las fosas agrupadas en la AP197/2011 se

procesaron también en el 2011 y la DGSP de la PGR emitió un dictamen el 8 de julio del 2011. Los restos AP197 F4 C11 y AP197 F1 C2, correspondientes según las identificaciones realizadas por la Comisión Forense en este y otro dictamen similar, a los Sres. Antelmo y Luis GUERRERO CASTRO respectivamente ya se encontraban en ese dictamen genético de PGR. Sin embargo, **las conclusiones del dictamen del 7 de diciembre del 2011 conteniendo el perfil genético del Sr. Antelmo GUERRERO TREJO, padre de los jóvenes GUERRERO CASTRO, señalan que se obtuvieron perfiles genéticos de las muestras y "... a la fecha no existen coincidencias".** No es claro cómo pudo haberse llegado a esa conclusión. La presencia de un sólo donante no explica la ausencia de una coincidencia positiva aunque fuera insuficiente con los restos AP197 F4 C11 y con los restos AP197 F1 C2 que debería haberse investigado como una posible identificación desde el año 2011. En particular, esto es aún más cierto si se tomaba en cuenta que los **Jóvenes habían desaparecido en fechas claves para las fosas de San Fernando, 25-26 de marzo del 2011, y viajaban en autobús, otra de los elementos característicos de las víctimas de este hecho.** Si esa coincidencia genética inicial pudiera en términos estadístico ser insuficiente en el 2011 podría haber sido el inicio de la identificación de estos restos, ampliando familiares donantes e información ante mortem de cada hermano y se hubiera llegado a los resultados alcanzados por la Comisión Forense en la actualidad pero en el año 2011. En síntesis, en opinión del EAAF el mismo trabajo pericial que hizo la Comisión Forense en el año 2018 podría verse hecho en el año 2011. El EAAF desconoce cuál fue el impedimento para que esto se realizara y considera de suma importancia establecerlo con claridad debido a las severas consecuencias de este retraso de 7 años en los familiares de los Sres. GUERRERO CASTRO y en la investigación de las fosas clandestinas de San Fernando.

Es decir, que la identificación positiva entre los restos AP197 F4 C11 con el Sr. **Antelmo GUERRERO CRUZ,** se podría haber producido con anterioridad, desde el año 2011 si se hubieran comparado la muestra de sangre en el año 2011 del padre de los hermanos GUERRERO CASTRO, que llegó a la PGR en septiembre de 2011, con el perfil genético de los restos AP197 F4 C11 del que **tenían perfil genético desde julio de 2011.**

El EAAF no tuvo información de esta familia hasta fines del 2016 en donde el ministerio público de PGR informó a la Comisión Forense sobre estas desapariciones. Sin embargo el contacto con los familiares a través de la PGR se inició y luego se perdió durante más de un año y medio. Fue de importancia crucial la colaboración de la Coordinadora sobre desaparición forzada en la PGJ de San Luis Potosí para volver a encontrar a esta familia al inicio del 2018. Los familiares del Sr. Antelmo GUERRERO CASTRO lamentablemente tuvieron que esperar hasta la formación de la Comisión Forense; la exhumación de estos restos de la fosa común de Panteón Dolores mencionada en la Ciudad de México, donde habían sido inhumados; la realización de nuevos exámenes genéticos y en otras disciplinas forenses para poder finalmente concluir el proceso de identificación de sus familiares.

Consideramos importante como parte del mandato de la Comisión Forense **examinar este y otros casos de esta misma investigación en donde los procesos de identificación de restos parecen haberse detenido al poco tiempo de haber comenzado en el año 2011,** dejando un número muy alto de identificaciones en suspenso o en estadios intermedio o inconclusos, con el consiguiente sufrimiento de las familias involucradas.

El EAAF solicita a la Comisión Forense y al Ministerio Público de la Subprocuraduría Especializada en Investigación de Delincuencia Organizada (SEIDO) de PGR, a cargo de la averiguación previa AP/PGR/SEIDO/UEIS/197/2011, que dé vista a la Visladuría General de Asuntos Internos de la Procuraduría

General de la República sobre las serias irregularidades que se ilustran en el presente dictamen para su investigación y establecimiento de responsabilidades al respecto. En particular, se solicita investigar la falla en la identificación de los restos AP197 F4 C11 con el Sr. Antelmo GUERRERO CASTRO con anterioridad a la creación de la Comisión Forense.

Respetuosamente,



Dra. Mercedes Celina Doretti
Antropóloga, EAAF



Mtra. Alicia Lusiaro Mata
Antropóloga, EAAF

EQUIPO ARGENTINO DE ANTROPOLOGÍA FORENSE
SEPTIEMBRE 2018

Los siguientes consultores del EAAF contribuyeron en este informe integrado: Dr. José Luis Prieto, Lic. Karla Vanessa Hernández Mares y Lic. María Monserrat Nájera González.